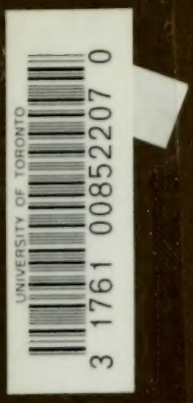

UNIV. OF
TORONTO
LIBRARY

ÄRZTLICHER BERICHT

AUS DER

HEILSTÄTTE FÜR LUPUSKRANKE

VON

PRIMARARZT DR. ALFRED JUNGMANN

MIT 155 TEXTABBILDUNGEN

ERGÄNZUNGSBAND
ZUM
ARCHIV FÜR DERMATOLOGIE UND SYPHILIS
HERAUSGEGEBEN VON A. NEISSER UND W. PICK

119282
19/10/11

WIEN UND LEIPZIG
WILHELM BRAUMÜLLER
K. U. K. HOF- UND UNIVERSITÄTS-BUCHHÄNDLER
1911

RC
312
.5
S5J9

Alle Rechte vorbehalten.

Oberösterreichische Buchdruckerei- und Verlagsgesellschaft, Linz.

Inhaltsverzeichnis.

Einleitung	pag.	1—5
Heißluftbehandlung des Lupus vulgaris	„	5—9
Exstirpations-Kasuistik	„	10—54
Resultate des operativen Verfahrens in Bezug auf Dauerheilung	„	54—60
Kasuistik der nach Finsen behandelten Lupusfälle	„	61—219
Allgemeine Übersicht und Gruppierung der nach Finsen behandelten Lupusfälle	„	220—261
Finsentherapie bei anderen Hauterkrankungen	„	262—263
Röntgenbehandlung	„	264—274
Quarzlampenbehandlung	„	275—286
Uviollampenbehandlung	„	286—292
Radiumbehandlung	„	293—298
Hochfrequenztherapie	„	299—300
Verzeichnis der Illustrationen	„	301—304

Dieser Bericht hat die Aufgabe, ein Bild über die bisherige Leistung der Wiener Heilstätte für Lupuskranke, welche Ende des Jahres 1904 eröffnet wurde, zu bieten. Es sei bemerkt, daß diese Heilstätte bisher nur provisorisch in einem kleinen Gebäude untergebracht ist, welches auch keineswegs mit genügenden Einrichtungen ausgestattet ist, um den großen Anforderungen, welchen eine Heilstätte für Lupuskranke entsprechen soll, zu genügen. Ein demnächst zu errichtender Neubau wird nicht nur Raum für die Möglichkeit schaffen, stets gleichzeitig eine große Zahl von Lupösen in Behandlung zu nehmen, sondern auch reichlich mit all den Behelfen versehen sein, welche die Kranken noch außer ihrer Lokalbehandlung benötigen und insbesondere auch mit den vielseitigen Laboratoriumseinrichtungen ausgestattet werden, die ein kleines Provisorium nicht haben konnte.

Die Errichtung unseres Provisoriums hat doch den Vorzug gehabt, wenigstens einem Teil der Kranken schon früher die Möglichkeit einer entsprechenden Behandlung zu gewähren und unzähligen Ärzten und Studierenden die Gelegenheit geboten, die universelle Art der Lupusbehandlung, wie sie als Grundprinzip unserer Anstalt von ihrem Schöpfer Eduard Lang eingerichtet wurde, kennen zu lernen und sich darin auszubilden.

Seit der Eröffnung des Provisoriums bis zum Ende des Jahres 1909 erschienen in der Ambulanz der Heilstätte

2610 Patienten, und zwar

1125 Patienten männlichen Geschlechtes,

1485 weiblichen Geschlechtes.

Darunter befanden sich **432** Kinder.

Es waren **1343** Lupuskranke, **1267** an anderen chronischen Dermatosen oder sonstigen Erkrankungen Leidende.

Was diese letzteren 1267 Patienten anlangt, so waren es zum größten Teile Kranke, die in einer gewissen Verwandtschaft zum Lupus vulgaris standen, Patienten, die an Skrophuloderma,

Behandlung mit Oleum cinereum und lokaler

Caries, tuberkulosen Lymphomen und dergleichen litten. Auch Lupus erythematosus-Kranke erscheinen begreiflicherweise oft in unserer Ambulanz. Ferner sind Patienten mit Epitheliom verhältnismäßig häufig unter unseren Ambulanten, da ja diese Krankheitsfälle bekanntlich mit großem Erfolge mit den physikalischen Behelfen behandelt werden, welche einer Lupusheilstätte an und für sich zu Gebote stehen müssen. Eine Anzahl unter diesen 1267 nicht lupösen Patienten litten an schwerer Spätlues, die nicht als solche erkannt worden war. Ärzte einer Lupusheilstätte werden natürlich besonders häufig Gelegenheit haben, solche Differentialdiagnosen, die ja manchmal nicht leicht und auch nicht immer augenblicklich festgestellt werden können, vorzunehmen. Fig. 1—4.)

Andere chronische Dermatosen oder an sonstigen Erkrankungen leidende Patienten erscheinen relativ seltener in unserer Ambulanz, werden uns meist von Kollegen oder anderen Stationen gesandt, welche diesen Kranken die Vorteile unserer

physikalisch-therapeutischen Einrichtungen angedeihen lassen wollen. Eine Anzahl dieser 1267 Nichtlupösen wiesen wir selbst anderen Stationen zu, da sie nicht in unser Arbeitsgebiet gehörten.

Eine jüngst überraschenderweise aufgeworfene Frage, ob in einer großen, der Lupusbehandlung gewidmeten Heilstätte auch andere Heilungsuchende aus den bestehenden Einrichtungen Vorteil ziehen dürfen, ob den an einer solchen Heilstätte wirkenden Ärzten Gelegenheit geboten werden darf, ihr Wissen zu vertiefen und auszudehnen, möchte ich hier nicht weitläufig diskutieren, denn eine solche Auffassung erscheint uns zu sehr engherzig und von Gesichtspunkten diktiert

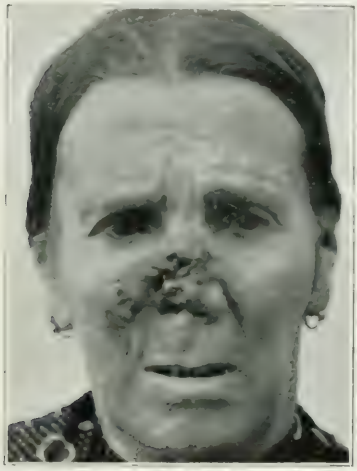

Fig. 3. Frau mit Lues gummosa des Gesichtes, wurde uns von ärztlicher Seite zugewiesen.

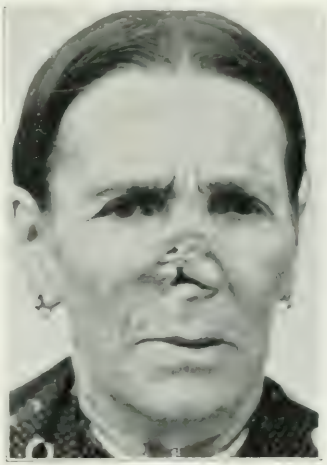

Fig. 4. Frau mit Lues gummosa (Fig. 3) nach antiluetischer Behandlung.

zu sein, welche die einfachsten Humanitätsprinzipien vernachlässigen; diese müssen es verbieten, Kranke, die vertrauensvoll irgendwo Heilung suchen, wo ihnen dieselbe gut und im Rahmen der sonstigen ärztlichen Tätigkeit zuteil werden kann, einfach pedantisch abzuweisen, weil die Aufschrift des Gebäudes sie nicht besonders erwähnt.

Im Interesse eines höheren Standpunktes wurde gleich anfangs in unseren Statuten die Möglichkeit, auch Nichtlupöse in der Heilstätte zu behandeln, gewährleistet, natürlich in dem Sinne, daß die Grundlage einer Lupusheilstätte nicht tangiert und die Fürsorge für die Lupuskranken in keiner Weise beein-

trächtigt wird. Man würde ja sehr bald in einem Institute, das keine Möglichkeit zur Differentialdiagnose und Verfeinerung der Beobachtung böte, verlernen, den Lupus selbst zu erkennen und zu behandeln.

Um einen Einblick in die Art unserer Tätigkeit zu gewähren, will ich noch folgende Ziffern veröffentlichen:

Bis Ende 1909 wurden in der Heilstätte **200** Lupöse auf operativ-plastischem Wege behandelt.

Ferner wurden in der Heilstätte bis Ende 1909 **531** Patienten der Röntgenbestrahlung unterzogen mit zusammen **4637** Bestrahlungen.

153 Patienten der Radiumbehandlung mit zusammen **2537** Bestrahlungen.

125 Patienten der Uviolbehandlung.

124 Patienten der Belichtung mit der Quecksilber-Quarzlampe,

24 Patienten der Hochfrequenzbehandlung,

4 Patienten der Fulguration.

Während dieser Zeit wurden **34** operative Eingriffe okulistischer Natur an Lupösen vorgenommen.

Von chirurgischen Eingriffen verschiedenster Art wurden überhaupt im ganzen **785** ausgeführt.

Der Belichtung nach Finsen wurden bis Ende 1909 im ganzen **433** Personen unterzogen, davon litten

an Lupus vulgaris	**397** Patienten,
Lupus erythemat.	**30** Patienten,
Rosacea	**1** Patient,
Naevus superficialis	**1** Patient,
Alopecia areata	**4** Patienten.

Was die **1343** Lupuskranken anlangt, welche in unserer Heilstätte erschienen sind, so wurden nicht alle in eine regelmäßige Behandlung genommen. Eine Anzahl der Kranken entschwand uns, wie dies zu geschehen pflegt, manche von den Patienten, die von auswärts stammten, erschienen bloß von Zeit zu Zeit bei uns, um unsere Vorschrift einzuholen. Wieder eine Gruppe von Kranken, denen wir etwa Finsenbehandlung empfahlen, waren bedauerlicherweise nicht augenblicklich in der Lage, die ökonomische Frage zu ordnen, welche bei dieser lang-

wierigen und teuren Behandlung leider eine Rolle spielt. Während die Frage öffentlicher Spitalsgebühren längst geordnet ist, erscheint die Finsenbehandlung als Novum und es bedarf daher erst einer Aufklärung der Behörden. Aber wir haben es als eine wichtige Aufgabe betrachtet und glücklicherweise unter schwierigen Verhältnissen schon sehr weit gelöst, den Behörden und öffentlichen Faktoren die Überzeugung zu verschaffen, daß es nicht bloß ihre Pflicht, sondern ein öffentliches Interesse erheischt, für die Lupösen im weitesten Grade zu sorgen. Daß hiebei unsere Vereinstätigkeit eine gewaltige Komponente übernimmt,* ist bekannt. So kommt es, daß schon ein großer Teil der Lupuskranken Österreichs die Möglichkeit hat, das bösartige Leiden ohne eigene materielle Einbuße zur Behandlung zu bringen.

Die wichtigsten Behandlungsmethoden, d. h. die Radikalheilmethoden — die operativ-plastische Methode und das Finsenverfahren — werde ich im folgenden nach Krankengeschichten registrieren. Auch soweit unsere anderen hervorragendsten physikalischen Methoden, Röntgen, Radium und andere Lichtquellen und dergleichen in Anwendung kommen, werden sie in diesem Berichte gewürdigt werden. Soweit verschiedene Salben und sonstige Lokalbehandlungen bei einem Teile unserer Patienten zur Anwendung kamen, würde es wohl zu weit führen und kaum geeignet sein, allgemeines Interesse zu finden, wenn ich dieselben hier erschöpfend behandeln wollte. Unsere Auffassung über die Stellung der verschiedenen Methoden haben wir wiederholt niedergelegt.**

Heißluftbehandlung des Lupus vulgaris.

Besondere Beachtung verdient die Holländersche Heißluftmethode. Wir verwenden hiezu den Heißluftbrenner von

* Siehe Jahresberichte des Kuratoriums der Stiftung „Heilstätte für Lupuskranke", sowie des Vereines „Lupusheilstätte".

** Siehe z. B. „Die Behandlung des Lupus vulgaris" von E. Lang. Wiener mediz. Presse 1907, Nr. 45; ferner A. Jungmann: Indikationen der Lupusbehandlung nach ihrem gegenwärtigen Stande. Archiv. f. Derm. und Syph., Bd. 87; ferner E. Lang: Die Behandlung des Lupus vulgaris mit Rücksicht auf die Pathogenese (Referat am Budapester Kongresse 1909. Deutsche med. Wochenschrift 1909, Nr. 40).

Lang*, der eine bequeme Handhabung dieser Methode gestattet. Es erscheint uns nicht zweifelhaft, daß man auf diese Weise manchmal Lupöse ausheilen, häufig aber zum mindesten sehr bessern kann. Die Narbenbildung ist eine außerordentlich zarte und kosmetisch sehr zufriedenstellende, sofern die Brennungen so ausgeführt werden, daß sie nicht zu tief reichen. Um zu einem erheblichen Resultate zu gelangen, muß man jedoch fast in jedem

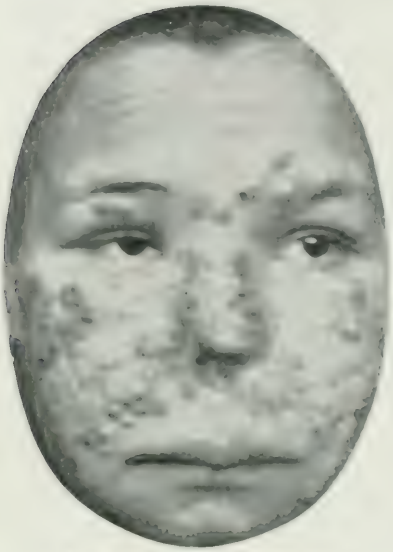

Fig. 5. Schwerer Gesichtslupus. In narbigem Terrain [illegible] Lupusinfiltrate, die [illegible] Lichtherapie keine sehr günstige Prognose bieten würden.

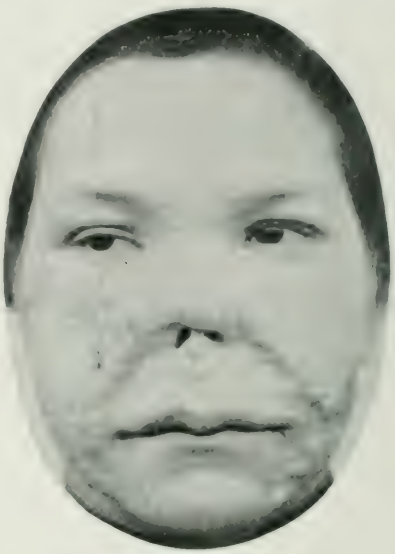

Fig. 6. Fall (Fig. 5) nach viermaliger ausgiebiger Heißluftapplikation in Narkose. In der schönen Narbe sind nur spärliche Lupusreste sichtbar.

Falle wiederholt Heißluftbestreichungen vornehmen. Da wegen der Schmerzhaftigkeit Narkose unerläßlich ist — lokale Schleichinfiltration ist bei der Brennung nicht empfehlenswert — und die wiederholte Anwendung der Narkose sehr bedenkliche Folgen haben kann, haben wir von der Heißluftmethode, die wir in früheren Jahren, insbesondere vor der Finsenära viel geübt

* Siehe Spitzer Ludwig: Über Lupusbehandlung mit dem Langschen Heißluftbrenner nebst histologischen Untersuchungen über die Wirkung heißer Luft auf gesunde und kranke Haut (Zeitschrift für Heilkunde 1902).

haben, in der Heilstätte doch nur mehr relativ selten Gebrauch gemacht. Während eine große Anzahl unserer Patienten in ihrer Anamnese frühere Heißluftbehandlung, die wir noch im allgemeinen Krankenhause, an Langs Abteilung vorgenommen hatten, zeigen, wurden in der Heilstätte im ganzen nur 17 Kranke

Fig. 7. Schwerer Lupus papillaris und verrucosus.

Fig. 8. Fall Fig. 7 dreimal innerhalb zweier Jahre in Narkose mit Heißluft behandelt. Photographische Aufnahme kurze Zeit nach der letzten Operation. Sehr gebessert, wenn auch nicht geheilt.

dieser Methode unterzogen. Davon wurde bei einem Patienten die Applikation nach mehrmonatigen Intervallen im ganzen in der Narkose viermal wiederholt. Bei 3 Patienten dreimal, bei 6 Patienten zweimal. Vollständige Ausheilung bot wohl keiner dieser Kranken. Doch zeigen Figur 5—10 Fälle von glän-

Fig. 9. Schwerer Lupus papillaris beider Füße. Das Spiegelbild zeigt auch die Ausdehnung an den Fußsohlen.

Fig. 10. Fall Fig. 9 nach zweimaliger Heißluftbehandlung in Narkose mit halbjährigem Intervall, [illegible] kurze Zeit nach der letzten Operation aufgenommen. Einige Monate später zeigt sich der Kranke neuerdings mit reichlichen Nachschüben, wenn auch sehr gebessert gegenüber dem ursprünglichen Befund. Neuerliche Heißlufttherapie in Aussicht genommen.

zenden Besserungsresultaten. Insbesondere empfehlen wir diese Methode in Fällen von schwerem hypertrophischem und verunstaltendem Lupus an Händen und Füßen, wo manchmal die Anwendung anderer Methoden gar nicht in Betracht kommt.

Über die Stellung der Heißluftmethode als Vorbehandlung zur Finsentherapie wird unten noch einiges auszuführen sein.

Durch Kombination der Heißluftmethode mit Pyrogallol — wie wir in den letzten Jahren meist vorgehen — haben sich sehr günstige Resultate im Sinne der Besserung ergeben.

Exstirpationsbehandlung des Lupus vulgaris.

Wir wollen nun zunächst in Fortsetzung der bisher publizierten Fälle von Lupusexstirpation* die weiteren Operations-Krankengeschichten bis zum Ende des Jahres 1909 mitteilen.

O. F. ** **294.** Z. Ph., 25jähriger Tischlergehilfe.

Lupus exulcerans der linken Unterkiefergegend, 1½ cm lang, 4 cm breit; vor 8 Jahren im Anschlusse an vereiterte Halslymphome, wovon die Narben noch sichtbar sind, entstanden.

Über hereditäre Belastung nichts bekannt. Apicitis dextra mäßigen Grades. Patient wurde vor 5 Jahren und vor 3 Jahren an dermatologischen Stationen excochleiert.

16. Jänner 1906: Exstirpation unter Lokalanästhesie. Deckung mit gestieltem Lappen vom Halse. Defekt nach Lappenentnahme durch Nähte geschlossen.

Patient gab keine Gelegenheit zur Revision.

O. F. 295. K. J., 18jähriger Kellner.

Drei, etwa handtellergroße Lupusherde an der linken Wade, am linken Knie, an der linken Ferse.

(Nähere Daten siehe L. F. Nr. 70.)***

26. Jänner 1906: Exstirpation der Herde an der linken Wade und am Knie unter Lokalanästhesie; Thierschdeckung. Lupus an der Ferse stand in Lichtbehandlung. Patient wurde im April 1906 vollkommen

* Op. Fall 1—52 siehe L. Langs Monographie „Der Lupus und dessen operative Behandlung", Wien, J. Šafař, 1898. Op.-F. 53—240 siehe L. Spitzer und A. Jungmann „Ergebnisse von 240 operierten Lupusfällen nebst Bemerkungen zur modernen Lupusbehandlung", Wien, J. Šafař, 1905. Op. F. 241—293 siehe A. Jungmann, „Ärztlicher Bericht aus der Wiener Heilstätte für Lupuskranke", erschienen in den von E. Lang herausgegebenen „Mitteilungen aus der Wiener Heilstätte für Lupuskranke", 1. Folge, Wien, J. Šafař, 1907.

** O. F. = Operationsfall.

*** L. F. = Lichtfall (Finsen).

geheilt aus unserer Behandlung entlassen. Wir sahen ihn wieder Juli 1909, d. i. dreieinhalb Jahre nach der Operation. Die Operationsherde sind rezidivfrei geblieben. Der mit Finsen behandelte Herd ist zwar großenteils lupusfrei, zeigt aber doch einzelne Nachschübe im Zentrum und an der Peripherie.

Über Wunsch des Patienten wird nun auch dieser Herd unter Lokalanästhesie exstirpiert (27. Juli 1909), weil der Kranke nunmehr das kürzere operative Verfahren vorzog. Thierschdeckung. Bisher noch nicht wiedergesehen.

O. F. 296. S. E., 31jährige Handarbeiterin.

Kronengroßer Lupusherd in der linken regio supraciliaris; ein zweiter Herd, etwas kleiner, an der medialen Seite der linken Patella.

Fig. 11. O. F. 296. Lupus der linken regio supraciliaris.

Fig. 12. O. F. 296 nach der Plastik.

Interner Befund normal. Die Mutter starb an einem Lungenleiden. Beginn vor 25 Jahren im Gesicht, einige Jahre später am Knie. Patientin wurde früher stets mit Salben behandelt, vor 2 Jahren an einer Klinik paquelinisiert, dann mit Salben nachbehandelt; baldiges Rezidiv.

6. Februar 1906: Exstirpation beider Herde unter Lokalanästhesie. Am Knie einfache Naht. Am Augenbrauenherd Heranziehung eines dreieckigen Lappens von der Stirne mit nachfolgender Naht. April 1909, d. i. dreieinviertel Jahre später, sahen wir die Kranke rezidivfrei.

O. F. 297. Sch. R., 18jährige Taglöhnerin.

Narbiger Lupus der rechten Unterkieferregion von Kronengröße.

Innere Organe gesund. Vor 16 Jahren angeblich im Anschluß an Erfrierung der Wange entstanden. Der Vater der Patientin starb an Bluthusten. Patientin wurde vor Jahren excochleiert. Baldige Wiederkehr der Erkrankung; seitdem unbehandelt.

9. Februar 1900 exstirpierten wir den Herd unter Lokalanästhesie, vereinigten den Defekt durch Naht, indem vom lateral gelegenen Wundwinkel ein nach abwärts gerichteter etwa 5 cm langer Entspannungsschnitt angelegt worden war. Die Kranke zeigte sich uns Februar 1908, d. i. [illegible] Jahre nach der Exstirpation, rezidivfrei.

O. F. 298. M. L., 17jähriger Maurerlehrling.

Faustgroßer tuberöser Lupusherd der rechten Unterkiefergegend. Ein zweiter Herd von Lupus papillaris an der medialen Hälfte des rechten Fußrückens bis über die ganze erste Zehe sich ausdehnend.

Innere Organe normal. Vor 3 Jahren Auftreten von Lupus am rechten Fuße, vor 2 Jahren an der rechten Wange. Keine hereditäre Belastung. Patient wurde bisher nicht behandelt.

16. Februar 1906. Exstirpation des Gesichtsherdes unter Lokalanästhesie. Deckung mittels kleiner, zungenförmiger, medial gestielter Lappen vom Halse. Den Lupusherd am Fuße, welcher sich nicht gut im Gesunden abgrenzen ließ, unterzogen wir der Röntgenbestrahlung, aus welcher der Kranke allerdings bald ausblieb.

September 1907, das ist anderthalb Jahre später, sahen wir das Gesicht lupusfrei, begannen für den Fuß neuerlich Röntgenbestrahlung, doch blieb Patient wiederum aus.

O. F. 299. W. R., 24jährige Näherin.

Ausgedehnter Lupus serpigniosus der rechten Glutäalgegend.

Innere Organe gesund. Krankheitsdauer 17 Jahre. Ein Bruder leidet an Lupus des Gesichtes. Vor 12 Jahren an einer chirurgischen Abteilung Auskratzung und Paquelinisierung, später Aufenthalt in San Pelagio, dort zweimal bald hintereinander excochleiert: vor 7 Jahren abermals Excochleation in San Pelagio.

20. Februar 1906 exstirpierten wir unter Lokalanästhesie, verkleinerten den Defekt durch Nähte und deckten den Rest mit Thierschstreifen. Februar 1909, d. i. drei Jahre später, sahen wir Patientin rezidivfrei.

O. F. 300. G. F., 23jähriger Schuhmachergehilfe.

1. Ausgedehnter Lupus des Gesichtes und Halses (L. F. Nr. 91). *2. Zweiguldengroßer Lupus des rechten Oberarmes. 3. Fünfkronengroßer Herd am linken Darmbeerkamm. 4. Zirkumskriptes Skrophuloderma unter dem linken Knie. 5. Kronengroßes Skrophuloderma am rechten Fußrücken. 6. Caries der dritten rechten Zehe mit Hautlupus* kombiniert.

Innere Organe gesund. Vor 8 Jahren Auftreten des Gesichtsherdes, angeblich im Anschlusse an eine Verletzung. Ein älterer Bruder ist lungenkrank. Wurde zuerst 1 Jahr lang von einem Privatarzt, später an Hautstationen wiederholt mit Salben, Lapis behandelt und dreimal ausgekratzt. Vor 6 Jahren trat er an der Abteilung Lang in unsere Behand

lung: es wurde teils Radium, teils Röntgenbestrahlung für die Körperherde durch lange Zeit hindurch angewendet. Der Gesichtsherd wurde sodann in Finsenbehandlung genommen. (Lz. I. Nr. 91.)

Die Körperherde 2, 3, 4, 5, 6 wurden, nachdem die Skrophulodermaherde durch Röntgenbestrahlung zur Abflachung gebracht waren, am 3. März 1906 unter Lokalanästhesie exstirpiert und genäht. Dabei amputierten wir die dritte rechte Zehe wegen Caries in der Mitte des dazugehörigen Metatarsus.

März 1910, d. i. vier Jahre später. Die exstirpierten Stellen sind rezidivfrei geblieben. Die Finsenbehandlung des Gesichtes noch nicht abgeschlossen. In den letzten neun Monaten sind am linken Unterschenkel und Fußrücken neue Skrophulodermastellen entstanden, welche zunächst der Röntgenbehandlung unterzogen wurden.

O. F. 301. O. H., 24jährige Postofizialsgattin.

Kronengroßer Lupusherd der linken Wange, seit 5 Jahren bestehend.

Innere Organe gesund. Dakryocystitis der linken Seite. Hereditär nicht belastet. Patientin wurde in Lemberg wiederholt paquelinisiert, lapisiert und gestichelt, sowie mit Ätzsalben behandelt.

Am 8. März 1906 exstirpierten wir unter Lokalanästhesie und vernähten unter Lappenverschiebung aus der Umgebung. Mai 1907 kleines Rezidivknötchen am inneren, oberen Ende der schiefgestellten, etwa 3 cm langen Narbe. Neuerliche Exstirpation unter Kokain und Naht. März 1910, d. i. zweidreiviertel Jahre nach dem letzten Eingriffe, sahen wir die Dame rezidivfrei mit vorzüglichem, kosmetischem Resultat. Zu einer operativen Behandlung ihrer Tränensackennorhöe, die wir ihr anrieten, um eine mögliche Quelle neuerlicher Nachschübe auszuschalten, wollte sie sich nicht entschließen.

O. F. 302. W. A., 22jährige Private.

Lupus nodularis der ganzen rechten Wange, hart unter dem unteren Lidrande beginnend.

Interner Befund normal. Vor 6 Jahren Beginn der Affektion. Familienanamnese belanglos. Vor 4 Jahren wurde in Lemberg eine Auskratzung vorgenommen. Vor 1½ Jahren wurde in Czernowitz Röntgenbehandlung vorgenommen und bis vor 5 Monaten fortgesetzt.

13. März 1906 exzidierten wir unter Lokalanästhesie, deckten mit je einem langen Lappen von der Stirne und vom Halse und vereinigten die durch Lappenentnahme entstandenen Defekte mittels vieler Nähte. Da ein fünfkronenstückgroßer Endteil des Halslappens nekrotisierte, mußten wir in einer Nachoperation das laterale Ende des oberen Lappens mobilisieren und nach abwärts wenden und ein Stückchen außerdem mit Thiersch decken. Das kosmetische Resultat befriedigte nicht vollends, weil die Augenbraue in ihrem äußeren Ende nach aufwärts gezogen und unterhalb des Kinnes ein kleiner Wulst war. Ein Jahr später sahen wir Patientin ohne Rezidive, aber im Jänner 1908 zeigte sie

kleine Rezidivstellen unter dem rechten inneren Augenwinkel und unter der Nase, an dem ebenerwähnten, kosmetisch entstellenden Wulst. Die leicht ausführbare Nachoperation könnte die Kranke ab, weshalb die Lichtbehandlung (L. F. Nr. 288) eingeleitet wurde, die die Patientin jedoch leid wurde und erst Ende 1909 fortsetzte. Sie steht jetzt nur in Beobachtung. Im März 1910 beseitigten wir durch Exstirpation den Wulst unter dem Auge, versuchten, entfernten das Hinaufziehen der Augenbraue durch Lappenschwingenschnitt, so daß der kosmetische Eindruck befriedigender wurde.

O. F. 303. M. M., 12jähriges Mädchen.

Zwei kleine, kastaniengroße Lupusherde am Halse und an der Wange links.

Interner Befund normal. Vor etwa einem Jahre eine geschwollene Drüse am Halse links, die anderwärts angestochen wurde, 1 Monat später ein roter Fleck an der linken Wange, ½ Jahr später Lupus am Halse. Familienanamnese belanglos. Nach Konstatierung des Lupus wurde angeblich Ätzung mit Salpetersäure und Lupus sechs- bis zweimal vorgenommen, dann Salizylpflaster aufgelegt.

13. März 1906: Unter Lokalanästhesie Exstirpation des Lupus und Entfernung einer kleinen im Zentrum verkästen Drüse am Halse. Naht. Noch nicht revidiert.

O. F. 304. O. L., 34jähriger Friseur.

Lupusherde in einer kastaniengroßen Drüsenmasse am linken Vorderarm beugeseits.

(Nähere Daten siehe L. F. Nr. 72.)

Da Patient, dem wir ursprünglich schon Exstirpation empfohlen hatten, nach längerer Lichtbehandlung, die Nachbelichtung einiger Residuen wegen der langen Dauer der Finsenbehandlung ablehnte, exstirpierten wir am 20. März 1906 unter Lokalanästhesie; deckten mit Thiersch. Mai 1908, d. i. zweieinviertel Jahre später, sahen wir den Patienten rezidivfrei.

O. F. 305. Sch. H., 9jähriges Mädchen.

Lupusherd, 6 cm lang, 3 cm breit, vor dem linken Ohr.

Innere Organe gesund. Hereditär keine Belastung. Die Affektion bestand seit 3 Jahren, wurde bisher mit Salben und Lapisstift behandelt.

25. März 1906: Exstirpation unter Lokalanästhesie, Lappendeckung vom Halse. März 1909, d. i. drei Jahre später, sahen wir die Patientin rezidivfrei.

O. F. 306. K. Th. 12jährige Schülerin.

Lupusherd, 5 und 6 cm an den größten Durchmessern, ad nates rechts, eine an die Lippen reichend. Sonst gesund und kräftig.

Beginn seit 2 Jahren. Das Mädchen stammt von gesunden Eltern. Bisher keine Behandlung.

19. April 1906: Exstirpation unter Lokalanasthesie. In der Nähe der Vagina wurden einige Nähte angelegt, sonst Thierschdeckung. Anfang März 1910, d. i. fast vier Jahre später, von uns rezidivfrei gesehen. Eine wulstige Stelle der Narbe, welche der Kranken an dieser Lokalisation Störungen bereitete, exzidierten wir mit nachfolgender Implantation eines kleinen Lappens aus der Umgebung; guter Erfolg.

O. F. 307. K. K., 15jährige Magd.

Langsgestellter, ½ cm langer, 1½ cm breiter Streifen von Lupus exfoliativus, an der linken Wange lateralwärts gelegen; durch eine schmale Brücke davon getrennt medialwärts ein zweiter hellergroßer Lupusherd.

Interner Befund normal. Vor 14 Jahren augenleidend, im Anschluß daran Auftreten des Lupus. Keine nachweisbare hereditäre Belastung. Vor 8 Jahren Exstirpation einer Drüse an der linken Halsseite an einer chirurgischen Station. Lupus wurde damals nur mit Salben behandelt.

21. April 1906 exstirpierten wir unter Lokalanästhesie die beiden Herde gemeinsam weit im Gesunden, deckten mit einem kleinen Hautlappen den unteren Teil des Defektes, und schlossen den oberen Teil durch Nähte unter Verschiebung aus der Nachbarschaft. April 1910, d. i. vier Jahre später, rezidivfrei von uns gesehen.

O. F. 308. R. C., 17jährige Kontoristin.

11 cm langer, 5 cm breiter hypertrophischer Lupusherd an der Streckseite und Innenseite des rechten Vorderarmes, oberhalb des Handwurzelgelenkes, seit 15 Jahren bestehend.

Mutter ist lungenleidend. Nach achtjährigem Bestande wurde an einer dermatologischen Station der Herd entfernt und mit einem Lappen von der Brust gedeckt. Bald trat Rezidiv der Umgebung auf. Exstirpation desselben in Rovigno im folgenden Jahre, neuerliches Rezidiv. Das Mädchen zeigt die Residuen einer rechtsseitigen Pleuritis.

2. Mai 1906: Exstirpation unter Lokalanästhesie. Thierschdeckung. September 1907 hellergroßes Rezidiv am oberen Narbenrande. Neuerliche Exzision und Naht. Oktober 1909, d. i. zwei Jahre später, sahen wir das Mädchen lupusfrei.

O. F. 309. P. G., 31jährige Hilfsarbeiterin.

Kinderhandtellergroßer Lupusherd an der Streckseite des linken Oberarmes. Seit 30 Jahren bestehend.

Ein Bruder starb an „Gehirntuberkulose". Patientin war in der Kindheit skrophulös. Ein Herd am rechten Oberschenkel wurde, wie angegeben, bald nach dem Entstehen operativ entfernt und ein zweiter Herd am Oberarm nur mit Lapis behandelt. Interner Befund normal. Skrophulosenarben am Halse.

8. Mai 1906: Exstirpation unter Lokalanästhesie. Thierschdeckung. März 1909, d. i. zweidreiviertel Jahre später, sahen wir das Mädchen zweidreiviertel.

O. F. 310. L. W., 6jähriger Schüler.

Am rechten Handrücken kronengroßer Lupusherd; ein zweiter, kleinerer Herd dorsalwärts am zweiten Finger der rechten Hand, der verkrüppelt und karios ist.

Sonst gesund. Hereditär nicht belastet. Vor 3 Jahren Anschwellung des rechten Zeigefingers, ½ Jahr später Lupus am Handrücken. Schon früher bestand an der rechten Wange ein Skrophuloderma, welches aufbrach und spontan heilte.

15. Mai 1906. Unter Lokalanästhesie Exzision des Lupusherdes am Handrücken und Enukleation des Zeigefingers dieser Hand. Teils Naht, teils Thierschdeckung. April 1909, d. i. drei Jahre später, sahen wir den Kranken gesund.

O. F. 311. Z. L., 12jähriger Waisenknabe.

1. Talergroßer Lupusherd an der Hinterfläche des rechten Oberschenkels; 2. etwas kleinerer Skrophulodermaherd an der Streckseite des rechten Vorderarmes.

Interner Befund normal. Seit 10 Jahren besteht Lupus und Skrophuloderma am rechten Unterarm, bald darauf trat die Affektion am rechten Oberschenkel auf. Anamnese ergibt keinen bestimmten Anhaltspunkt für hereditäre Belastung. Vor 2 Jahren wurde in einem Provinzspitale der Herd am Arme ausgebrannt. Nachfolgendes Rezidiv. Der zweite Herd bisher unbehandelt.

15. Mai 1906: Exstirpation beider Herde unter Lokalanästhesie. Thierschdeckung. Wir haben das Kind selbst nicht revidiert, erhielten aber einmal eine schriftliche Mitteilung über das Wohlbefinden.

O. F. 312. W. F., 5jähriges Kind.

Lupusknötchen am linken Daumenballen, seit 3 bis 4 Monaten bestehend. Vor einem Monat Lungenentzündung. Das Kind ist sonst gesund. Keine hereditäre Belastung. Wurde bisher mit Pflastern und Vaselin von Privatärzten behandelt.

18. Mai 1906: Unter Lokalanästhesie Exstirpation und Naht. März 1908, d. i. fast zwei Jahre später, sahen wir das Kind lupusfrei.

O. F. 313. R. E., 4jähriger Knabe.

Hellergroßer Lupusherd der rechten Wange seit 3 Jahren. Es besteht Apicitis rechterseits mäßigen Grades und ein angeborener Herzfehler.

Mutter stand wegen Lupus in unserer Lichtbehandlung und ist ausgeheilt. L. I. Nr. 15.) Der Knabe wurde früher noch nicht behandelt.

18. Mai 1906. Exzision unter Lokalanästhesie. Nahtvereinigung.

Dezember 1909, d. i. dreieinhalb Jahre später, sahen wir den Knaben lupusfrei.

O. F. 314. L. E., 17jähriges Mädchen.

1. Mächtiger Lupus tumidus des rechten Ohrläppchens und eines großen Teiles der Hinterfläche des Ohres. 2. Hellergroßer Lupusherd in der linken Jochbeingegend. 3. Kindhandtellergroßer Herd am Halse rechts.

Innere Organe gesund. Die Krankheit besteht seit 10 Jahren. Hereditär keine Belastung. Bisherige Behandlung mit Lapis, Einspritzungen, Bädern.

19. Mai 1906. Unter Lokalanästhesie Exstirpation der drei Herde und Nahtvereinigung. Für den Defekt nach Exzision am Ohre wurde eine künstliche Prothese angeschafft, da die Kranke eine Otoplastik verweigerte. Dezember 1908, d. i. zweieinhalb Jahre später, sahen wir Patientin lupusfrei.

O. F. 315. P. J., 32jährige Private.

10 cm breiter Lupusherd der linken Wange, an der Jochbeingegend beginnend und sich hart neben dem Mundwinkel über Kinn und Hals ein Stück weit auf die rechte Gesichtshälfte hinaufziehend.

Alter Spitzenprozeß rechts. Die Hautkrankheit soll schon kurz nach der Geburt entstanden sein. Der Vater starb an Lungenentzündung. Vor 3 Jahren im Brünner Spital mit Salben behandelt.

22. Mai 1906 exstirpierten wir unter Lokalanästhesie und deckten den Riesendefekt am Gesichte rechts durch Nahtvereinigung, am Kinn und Hals durch Thiersch und an der linken Wange durch einen Hautlappen. Kosmetisch gutes Resultat. Leider hatten wir bisher keine Gelegenheit, Patientin zu revidieren. Nur eine schriftliche Nachricht über ihr Wohlbefinden 4 Jahre nach der Exstirpation liegt vor.

O. F. 316. P. A., 11jährige Schülerin.

1. Lupusherd, 9 cm lang, 5 cm breit, in der rechten Trochantergegend. 2. Lupusherd, 13 cm lang, 11 cm breit, an der Streckseite des rechten Oberschenkels.

Interner Befund normal. Beginn im Alter von einigen Monaten. Keine hereditäre Belastung, hingegen soll das Kind der Amme, welches gestorben ist, an derselben Krankheit gelitten haben. Bisher nur Salbenbehandlung.

12. Juni 1906: Exstirpation unter Lokalanästhesie, Thierschdeckung. April 1909 erhielten wir eine schriftliche Mitteilung des vollkommenen Wohlbefindens, sahen jedoch Patientin nicht selbst.

O. F. 317. Sch. F., 5jähriges Kind.

Kindhandtellergroßer Lupusherd unterhalb der rechten Patella.

Innere Organe gesund. Vor fast 2 Jahren angeblich im Anschluß

an die Operation. Glatt. Geschwulst. Auftreten der Hautaffektion, die bisher nur lapidiert wurde. Eine Schwester war lungenkrank.

19. Juni 1906: Exstirpation unter Lokalanästhesie. Thierschdeckung. Es liegt 6/00 eine briefliche Mitteilung über das Wohlbefinden 3 Jahre nach der Operation vor.

O. F. 318. F. F., 27jährige Hausarbeiterin.

Kronengroßer Lupusherd am rechten Oberarm, beugewärts; seit 7 Jahren bestehend.

Über hereditäre Belastung nichts bekannt. Innere Organe gesund.

22. Juni 1906: Exstirpation und Naht unter Lokalanästhesie. Es liegt eine briefliche Mitteilung vom März 1909 über das Wohlbefinden vor.

O. F. 319. M. M., 25jährige Näherin.

1. Lupus exulcerans des ganzen linken Handrückens, auf die Streckseite der vier letzten Finger bis an die zweiten Phalangen reichend, den Daumen freilassend. Der Herd zieht bis ins untere Drittel des Vorderarmes. 2. Handbreit darüber ausgedehnter Lupus, fast $^2/_3$ des Ellbogengelenkes umspannend und bis in die Hälfte des Oberarmes hinaufreichend. 3. Fünfkronenstückgroßer Lupusherd ad nates rechts.

Es besteht ein alter Spitzenprozeß links. Über hereditäre Belastung ist nichts bekannt. Die Affektion besteht seit 14 Jahren, wurde bisher nur mit Salben und Pflastern behandelt.

23. Mai 1906: Exstirpation unter Lokalanästhesie, ad nates Nahtvereinigung; der Herd am Oberarm wird teils mit Thiersch, teils durch einen Lappen aus der linken Flanke, dessen Stiel erst 14 Tage später durchtrennt wird, gedeckt, der Herd der Hand und des Vorderarmes teils durch einen mutförmigen Lappen aus der rechten Unterbauchgegend, dessen beide Stiele mehrzeitig im Verlaufe von 3 Wochen durchtrennt wurden, teils durch Thiersch gedeckt. Als wir Patientin entließen, nahmen wir die Formierung von Interdigitalfalten an den Fingern für später in Aussicht. Die Funktion am Ellbogengelenke und an der Handhöhlung war tadellos.

September 1907 sahen wir die Patientin wieder, rezidivfrei und setzten in die Interdigitalfalten, die wir durchtrennten, stiellose Lappen.

Mai 1908 zeigte sich die Patientin mit sehr gutem, funktionellem Resultat. Am Oberarm mußten wir eine etwa kronengroße Rezidivstelle exzidieren und vernähen. Leider haben wir Patientin, die damals sehr anämisch und auf ulcus ventriculi verdächtig war, seither nicht gesehen.

O. F. 320. K. F., 13jähriger Hilfsarbeiter.

6 cm langer, 3 cm breiter Lupusherd der linken Wange. Seit 12 Jahren bestehend.

Eine Schwester starb an Skrophulose. Früher Salbenbehandlung, vor

1 Jahr in Sarajevo Röntgenbehandlung. Patientin hatte vor 3 Jahren eine rechtsseitige Rippenteilentzündung.

26. Juni 1906. Exstirpation unter Lokalanästhesie, Deckung mit Lappen vom Halse. Wir konnten den Kranken noch nicht revidieren, doch liegt vom April 1910 eine briefliche Mitteilung über Wohlbefinden vor.

O. F. 321. S. A., 20jährige Hilfsarbeiterin.

5 cm langer, 3 cm breiter Lupusherd der linken Wange. Die Affektion besteht seit 16 Jahren.

Vater und zwei Geschwister starben an „galoppierender Schwindsucht". Mit 6 Jahren hatte Patientin Lungenentzündung. Jetzt Katarrh mäßigen Grades an der linken Spitze. Bisher unbehandelt.

9. Juli 1906. Exstirpation unter Lokalanästhesie. Deckung mit Lappen vom Halse hinten.

Mai 1909, d. i. zweidreiviertel Jahre später, sahen wir die Frau lupusfrei.

O. F. 322. St. M., 18jähriger Uhrmacherlehrling.

Lupus des rechten Handrückens an der medialen Hälfte desselben. Ein zweiter Herd an der Innenfläche des im Nagelglied amputierten Daumens. Kombination mit Lichtbehandlung. (Siehe L. F. Nr. 184.)

Der Herd am Handrücken wurde am 9. Juli 1906 unter Lokalanästhesie exstirpiert und gethierscht. Mai 1909, d. i. zweidreiviertel Jahre später, sahen wir ihn lupusfrei.

O. F. 323. D. M., 25jährige Büglerin.

Kronengroßer Lupusherd in der rechten Unterkieferregion.

Interner Befund normal. Beginn der Erkrankung vor 8 Jahren. Keine hereditäre Belastung. Anfangs nur Salbenbehandlung. Vor 3 Jahren wurde der Lupus in Prag ausgebrannt. Seither nicht mehr behandelt.

17. Juli 1906: Unter Lokalanästhesie exstirpiert und gethierscht. Seither von uns noch nicht revidiert.

O. F. 324. F. M., 29jährige Dienstmagd.

Kindhandtellergroßer Lupusherd der rechten Wange.

Interner Befund normal. Beginn vor 26 Jahren mit einer Geschwulst an der rechten Wange. Der Vater starb an einem Lungenleiden. Bisher nur Salbenbehandlung.

21. August 1906: Exstirpation unter Lokalanästhesie und Deckung mittelst Lappen vom Halse. März 1910, d. i. dreieinhalb Jahre später, sahen wir Patientin lupusfrei. Sie hatte inzwischen geheiratet.

O. F. 325. K. H., 11jährige Schülerin.

Talergroßer Lupusherd ad nates rechts.

Sonst gesund. Stammt aus gesunder Familie. Vor 3 Jahren Exstirpation in einer chirurgischen Klinik. Bald Rezidive.

21. August 1909: Exstirpation unter Lokalanästhesie. Nahtvereinigung. März 1909, d. i. zweieinhalb Jahre später, rezidivfrei von uns gesehen.

O. F. 326. F. J., 15jähriger Bursche.

Hellergroßer Lupus am linken malleolus internus. Ein zweiter, ebenso großer Herd an der linken Patella.

Interner Befund normal. Krankheitsdauer 8 Jahre. Keine hereditäre Belastung. Bisher unbehandelt.

22. August 1906: Unter Lokalanästhesie Exstirpation; Thiersch. Wurde von uns noch nicht revidiert.

O. F. 327. F. A., 17jährige Private.

Kronengroßer Lupusherd der linken Schläfengegend.

Sonst gesund. Über hereditäre Belastung ist nichts bekannt. Krankheit besteht seit 5—6 Jahren; wurde bisher nicht behandelt.

25. August 1906: Exzision unter Lokalanästhesie. Naht mit Verschiebung aus der Nachbarschaft. Mai 1910, d. i. dreidreiviertel Jahre später, sahen wir sie rezidivfrei.

O. F. 328. K. A., 17jähriger Schneidergehilfe.

1. Fünfkronengroßer Lupusherd der rechten Wange. 2. Hellergroßer Herd über dem linken Handwurzelgelenk.

Die Erkrankung besteht seit frühester Kindheit. Interner Befund normal. Keine hereditäre Belastung. Bisher Behandlung mit Salben und Pflastern. Vor 10 Jahren an einer chirurgischen Station Enukleation des linken kleinen Fingers wegen Caries.

28. August 1906: Exstirpation beider Herde in Lokalanästhesie. Thierschdeckung. Es liegt bloß eine briefliche Mitteilung über Wohlbefinden vom April 1909 vor.

O. F. 329. W. E., 29jähriger Werkmann.

1. 19 cm langer, bis 8 cm breiter Lupusherd am Halse beiderseits, unter dem Kinn. 2. Ein hellergroßer Lupusherd im Jugulum. Apicitis dextra.

Die Krankheit begann vor 15 Jahren. Vater an Lungentuberkulose gestorben; eine Schwester litt an Lupus und wurde bei uns mit Finsen behandelt. (L. F. Nr. 97.) Vor 3 Jahren Ätzung mit einer Flüssigkeit und Salbenbehandlung.

Wurde am 4. September 1906 unter Lokalanästhesie exstirpiert. Deckung teils durch Naht, teils durch Thiersch. September 1907, d. i. ein Jahr später, sahen wir den Mann rezidivfrei.

O. F. 330. M. Ph., 35jährige Hafnersgattin.

Fünfkronenstückgroßer Krankheitsherd unter dem linken äußeren Augenwinkel. Carcinoma in lupo.

Fig. 13. O. F. 331. Vor der Operation.

Fig. 14. O. F. 331. Nach der Plastik.
Aufnahme bald nach der Operation.

Seit 8 Jahren bestehend. Bisher nur mit Salben und Pflastern behandelt. Eine Schwester starb an Lungentuberkulose. Die Kranke ist sonst gesund.

[illegible] September 1906. Exzision unter Schleichinfiltration. Deckung des Defektes durch schläfewärts gestielten Stirnlappen. An der Stirne Naht. 1. Juli 1909. [illegible] Jahre später, rezidiv [illegible] von uns revidiert.

O. F. 331. D. K., 35jährige Dienersgattin.

6 cm langer, 2 cm breiter *Lupusherd der linken Jochbeingegend.* (Fig. [illegible]) Pflaumengroße Drüse am Halse links.

Fig. [illegible]. O. F. [illegible]. Vor der Exstirpation.

Fig. [illegible]. O. F. [illegible]. Nach der Plastik.

Interne Organe normal. Die Erkrankung begann vor 3 Jahren am linken äußeren Augenwinkel und auf der linken Halsseite. Hereditäre Belastung scheint nicht vorhanden. Der Herd im Gesichte, der sich rasch ausgebreitet hatte, wurde vor etwa einem Jahr auf einer Klinik mit einer scharfen Salbe behandelt.

6. September 1906. Exstirpation der Halsdrüse und des Lupusherdes unter Lokalanästhesie. Am Halse Naht; im Gesicht Deckung mittels Stirnlappens, der lateral gestielt ist. (Fig. 14.) Nahtvereinigung des Defektes nach Lappenentnahme. Ende 1907, d. i. ein Jahr später, von uns als rezidivfrei wieder gesehen.

O. F. 332. S. Th., 50jährige Bäuerin.

Schwerer Lupus des ganzen Gesichtes. Handtellergroßer Herd an der Beugeseite der rechten Wade.

(Nähere Daten siehe L. F. Nr. 155.)

Der Herd im Gesichte wird mit Finsenstrahlen behandelt.

12. September 1906: Exstirpation des Herdes am Unterschenkel unter Lokalanästhesie; Thierschdeckung. März 1910, d. i. dreieinhalb Jahre später, wird diese Stelle rezidivfrei von uns befunden.

O. F. 333. M. A., 8jähriges Kind.

1. Thalergroßer Lupusherd der rechten Wange. (Fig. 15.) *Kronengroßer Herd an der Beugeseite des linken Unterschenkels.*

Interne Organe normal. Beginn der Erkrankung vor 3 Jahren an der rechten Wange und am linken Unterschenkel. Hereditär keine nachweisbare Belastung. Vor 2 Jahren Auskratzung des Gesichtes in einem Kinderspital, bald darauf rezidiv. Der Herd am Unterschenkel unbehandelt.

22. September 1906: Exstirpation beider Herde unter Lokalanästhesie. Im Gesicht Lappenbildung durch Hautverschiebungen (Fig 16), am Unterschenkel Thiersch. Dezember 1908, d. i. zweieinviertel Jahre später, von uns rezidivfrei befunden.

O. F. 334. L. K., 35jähriger Beamter.

1. Hellergroßer Lupusherd an der Nasenspitze. 2. Singuläres Knötchen in der linken Gesäßfalte.

Apicitis sinistra. Beginn vor 2 Jahren. Keine hereditäre Belastung. In der letzten Zeit hatte Patient Röntgenbehandlung des Nasenherdes erhalten. Der andere Herd blieb unbehandelt. Vor 2 Jahren Rippenresektion in Teschen.

Der Gesichtsherd wird bei uns belichtet. (L. F. Nr. 166.)

Der andere Herd wurde am 2. Oktober 1906 exzidiert. Bisher keine Revision nach entsprechend langer Beobachtungspause.

O. F. 335. A. E., 9jähriges Kind.

10 cm langer, 6½ cm breiter Lupusherd der linken Parotisgegend, seit 4 Jahren bestehend.

Interner Befund normal. Keine hereditäre Belastung. Bisherige Behandlung mit Zinksalbe, Lebertran, Lapis und Diachylonsalbe.

27. November 1906: Exstirpation unter Lokalanästhesie; Deckung mit Halslappen. Zuletzt lupusfrei revidiert Dezember 1908, d. i. zwei Jahre nach der Operation.

O. F. 336. O. F., 22jährige Private.

1. Schwerer Lupus des Gesichtes und der Mundschleimhaut. 2. Kindhandtellergroßer Lupusherd am linken Oberarm in der Schulterhöhe. 3. Fast ebenso großer Lupusherd in der linken Trochanterregion. 4. Fast ebenso großer Herd am linken Oberschenkel oberhalb der Kniekehle. 5. Fünfkronengroßer Herd in der linken Kniekehle. 6. Doppelt so großer Herd in der rechten Kniekehle linkerseits. 7. Lupusherd des ganzen rechten Handrückens, auf dem vierten Finger bis zum Mittelglied reichend. 8. Kronengroßer Lupusherd in der Genitocruralgegend linkerseits.

Der Herd im Gesichte wird belichtet.

(Nähere anamnestische Daten siehe L. F. Nr. 54.)

21. Dezember 1906. Exstirpation der Körperherde unter Lokalanästhesie. Sämtliche Herde werden zum Teil durch Nähte verkleinert, zum Teil mit Thiersch gedeckt. März 1910, d. i. dreieinviertel Jahre später, rezidivfrei von uns gesehen.

Fig. 17. O. F. 338. Lupusgruppen an der linken Wange.

O. F. 337. B. F., 40jähriger Tischler.

Fünfkronengroßer Lupusherd vor dem rechten Ohre (Reste einer Belichtungsnarbe). Kleines Lymphom unter dem rechten Unterkieferast.

(Nähere Daten siehe L. F. Nr. 152.)

Patient hatte eine Anzahl Belichtungen erhalten und sollte für kleine Nachschübe nachbelichtet werden, zog aber die auch mögliche Exstirpation vor, welche

am 7. Jänner 1907 unter Schleichinfiltration vorgenommen wurde. Auch die vergrößerte Halsdrüse wurde entfernt. Thierschdeckung. Zuletzt Oktober 1908, d. i. eindreiviertel Jahre später, rezidivfrei von uns gesehen.

O. F. 338. W. J., 20jähriger Taglohner

1. Fast die ganze linke Wange von einer Anzahl von größeren Lupusgruppen eingenommen. (Fig. 17.) 2. Kronenstückgroßer Lupusherd neben dem Kinnwinkel rechts. 3. Hellergroßer Herd am rechten Unterkieferwinkel. 4. Hellergroße Knötchengruppe am Halse links. 5. Bohnengroßer kumuler Lupusherd an der Hinterfläche des linken Ohres. 6. An der rechten vorderen Achselfalte 2 cm lange Linie von Lupusknötchen. 7. Mächtig ausgedehnter Lupusherd, von dem oberen Drittel des rechten Vorderarmes bis zur Mitte des Handrückens reichend, den Vorderarm stellenweise ganz umspannend. (Fig. 18.) 8. Ad patas rechts nahe der Analöffnung hellergroße Knötchengruppe. 9. 2 cm außerhalb davon pfundkronengroßer Herd. 10. 6 cm langer, 4 cm breiter Herd an der Rückseite des linken Oberschenkels. 11. In der rechten Adductorengegend erbsengroße Knötchengruppe. 12. Fünfkronenstückgroße Lupusgruppe am oberen Fibularende linkerseits.

Interner Befund normal. Die Erkrankung begann vor 19 Jahren im Anschlusse an Masern; Patient wurde nur mit Salben vorbehandelt; Mutter starb an Lungenentzündung.

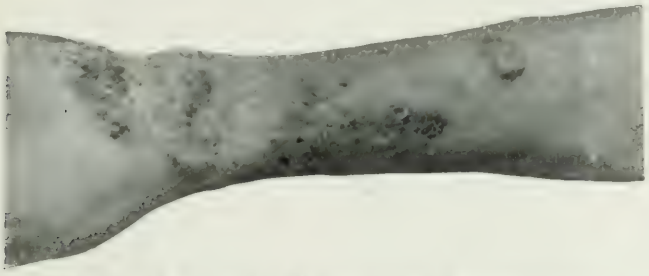

Fig. 18. O. F. 338. Ein Teil des Lupusherdes des rechten Vorderarmes und rechten Handrückens.

In mehreren Abteilungen, am 9. Februar, 19. März und 22. März 1907, wurden bei uns die zwölf zum Teil sehr ausgedehnten Lupusherde exstirpiert, sämtliche in Lokalanästhesie. Im Gesichte linkerseits wurde die Deckung durch einen Stirnlappen und zwei Halslappen bewerkstelligt mit kosmetisch sehr gutem Erfolge. Die Otoplastik konnte durch Verschiebung erzielt werden. Der Herd am linken Vorderarm wurde gethiersch, die übrigen Herde zum Teil durch Naht geschlossen, zum Teil mit Thiersch gedeckt. (Fig. 19.)

Mai 1910, d. i. dreieinviertel Jahre nach der Operation, sahen wir den Patienten rezidivfrei.

O. F. 339. B. H., 24jähriger Schlossergehilfe.

Fünfkronenstückgroßer Lupus exulcerans in der linken Unterkieferregion.

Interne Organe gesund. Beginn der Erkrankung im 1. Lebensjahre, d. i. vor 23 Jahren. Keine hereditäre Belastung. Vor 8 Jahren ausgebrannt.

vor 4 Jahren Galvanokaustik mit anschließender Thierschdeckung in einem Provinzspital. Bald Rezidiv.

14. Februar 1907: Exstirpation unter Lokalanästhesie. Lappenplastik vom Halse hinten. Juni 1908, d. i. eineinviertel Jahre später, rezidivfrei von uns gesehen.

O. F. 340. P. M., 21jähriges Bauernmädchen.

Caries und Lupus des dritten Fingers der rechten Hand, bei einer wegen schwerem Gesichtslupus in Finsen- und Röntgenbehandlung stehenden Patientin.

(Nähere Daten siehe L. F. Nr. 142.)

Fig. 19. O. F. 338. Nach der Operation.

27. Februar 1907: Enukleation dieses Fingers unter Lokalanästhesie und Naht. Die Stelle sahen wir zuletzt im Februar 1910, d. i. drei Jahre später, rezidivfrei.

O. F. 341. M. M., 41jährige Private.

Zwanzighellerstückgroße, kreisrunde Narbe mit einzelnen Rezidiv-Lupusknötchen in der linken Schläferegion. Seit 9 Monaten lupös.

Vor einem Monat wurde Exzision in einem Spitale vorgenommen. Rezidiv trat schon nach 14 Tagen ein. Patientin ist sonst gesund. Hereditäre Belastung besteht nicht.

26. März 1907: Exzision und Naht unter Lokalanästhesie. Sie zeigte sich am 1. Oktober 1907, d. i. ein halbes Jahr später, lupusfrei.

O. F. 342. St. E., 27jähriger Assistent.

9 cm langer, 8½ cm breiter Lupusherd am lateralen und hinteren Ende des rechten Unterschenkels. Krankheitsdauer 2 Jahre.

Vater soll an Tuberkulose gestorben sein. Patient wurde anfangs in einer dermatologischen Abteilung mit Salben, später 4 Monate lang mit Röntgenstrahlen behandelt. Wegen raschen Wachstums suchte er unsere Heilstätte auf. Er ist sonst gesund.

28. März 1907: Exzision unter Lokalanästhesie und Thierschdeckung. September 1907, d. i. ein halbes Jahr später, zeigte er sich uns lupusfrei. Aus späterer Zeit liegen uns nur schriftliche Mitteilungen über das Wohlbefinden vor.

O. F. 343. P. K., 19jähriger Zahntechniker.

6 cm im Durchmesser fassender, ungefähr kreisrunder Lupusherd am distalen Ende des rechten Vorderarmes, an der Streckseite. Seit 18 Jahren bestehend.

Innere Organe normal. Keine hereditäre Belastung. Wurde früher mit Excochleation und Lapisätzungen behandelt.

6. April 1907: Exstirpation unter Lokalanästhesie und Thierschdeckung. Ende März 1909, d. i. zwei Jahre später, rezidivfrei von uns gesehen.

O. F. 344. St. M., 19jähriges Dienstmädchen.

Ausgedehnter Lupus der ganzen linken Halsseite, auch unter dem Kinn sich ein Stück weit erstreckend.

Apicitis mäßigen Grades. Krankheitsdauer 16 bis 17 Jahre. In der Kindheit kariöse Prozesse am rechten Ellbogen und am linken Fuß, die ausgeheilt sind. Keine hereditäre Belastung. Wurde für die Hautaffektion bisher nur mit Salben und Pflastern behandelt.

11. April 1907: Exstirpation unter Lokalanästhesie. Zur Deckung des Defektes wurde ein Wanderlappen aus der linken Brusthälfte verwendet, der etwa 10 cm in seinem proximal gelegenen Stiel breit ist. Von diesem Stiele aus wird ein nach unten konvex begrenzender Lappen abpräpariert, nach aufwärts geschlagen und an den unteren Rand des durch die Lupusexstirpation entstandenen Defektes angenäht. Der Defekt nach Lappenentnahme wurde vernäht. 10 Tage später Stieldurchtrennung. Der Lappen wird nach aufwärts geschlagen und in dem Lupusdefekt adaptiert. Prima intentio. März 1909, d. i. zwei Jahre später, sahen wir die Kranke zwar rezidivfrei, doch hatte sie am linken Fuß

rucken eine kariöse Stelle und ein kleines Skrophuloderma am Halse rechts, außerhalb der früheren Lupusregion. Empfahlen der Kranken die entsprechende Behandlung, doch entzog sie sich derselben.

O. F. 345. W. Th., 20jährige Bauerstochter.

Lupus tuberosus der unteren Hälfte des linken Ohres, vor 8 Jahren angeblich im Anschluß an eine Verletzung entstanden.

Keine hereditäre Belastung. Am Halse links Lymphome. Interner Befund normal. Wurde bisher nur mit Salben und dergleichen behandelt.

17. April 1907: Exstirpation unter Lokalanästhesie. Zur Otoplastik wurde ein hinter dem Ohre gestielter, nach abwärts gerichteter Hautlappen verwendet, welcher duplikativ an den Rest der Ohrmuschel vernäht wurde. Prima intentio. Für die kleine Drüsenschwellung am Halse wurde Röntgentherapie verwendet. September 1907, d. i. ein halbes Jahre später, rezidivfrei mit gutem, kosmetischem Resultate von uns revidiert. Für die Drüsenschwellung, welche bloß eine Röntgen-Volldose erhalten und noch nicht wesentlich beeinflußt war, empfahlen wir Fortsetzung der Röntgenbehandlung, doch sahen wir die Kranke bisher nicht wieder.

O. F. 346. B. J., 19jähriger Mann.

In der Glutäalgegend rechts ausgedehnter, in den größten Durchmessern 14 und 16 cm messender Lupusherd, bis hart an den Anus reichend. Sonst gesund.

Die Krankheit soll schon im Säuglingsalter entstanden sein. Eine Schwester starb an Meningitis. Hereditär keine Belastung. Wiederholte Auskratzungen, Inzision von Skrophulodermen, die innerhalb des Lupusherdes entstanden waren, sind vorausgegangen. Infolge der allmählichen Ausbreitung und Vernachlässigung konnte der Kranke keinen dauernden Posten finden und wurde schließlich, obwohl sonst dem Anscheine nach ein anständiger Mensch, in eine Zwangsarbeitsanstalt gebracht, eine traurige Illustration für die soziale Beeinträchtigung, welche der Lupus zur Folge haben kann.

10. Mai 1907: Aufnahme in die Heilstätte. Exstirpation unter Lokalanästhesie. Thierschdeckung. April 1909, d. i. zwei Jahre später, sehen wir ihn rezidivfrei; er hatte als Gärtnergehilfe einen regelmäßigen Beruf gefunden.

O. F. 347. Sch. M., 11jährige Schülerin.

Lupus der rechten Wange, etwa 4 cm im Durchmesser fassend.

Vor 4 Jahren im Anschlusse an eine Brandwunde entstanden. Innere Organe normal. Mutter ist lungenleidend. Vor einigen Monaten wurde an einer Klinik Röntgentherapie eingeleitet.

11. Mai 1907: Exstirpation unter Lokalanästhesie. Deckung durch Lappenverschiebung der Umgebung. März 1910, d. i. zweidreiviertel Jahre später, sahen wir die Patientin rezidivfrei.

O. F. 348. R. M., 32jährige Arbeiterin.

Am rechten Ellbogen, an der Außenseite, auf dem Boden einer alten Narbe nach Caries, etwa kronengroßer Lupusherd, in der Umgebung desselben versprengte Knötchen.

Beginn in frühester Kindheit. Hereditär nicht belastet. Innere Organe normal. Vor 8 Jahren wurde eine Exzision von einem Arzte unternommen und vor 5 Jahren wiederholt; seither mehrmals Ätzungen.

3. Juni 1907: Exstirpation unter Lokalanästhesie. Thierschdeckung. März 1908. Ein kleines Knötchen am Rande des ursprünglichen Krankterrains wird unter Kokain ambulant entfernt, Naht. April 1909, d. i. ein Jahr später, rezidivfrei revidiert.

O. F. 349. B. F., 29jährige Arbeiterin.

1. An der Glabella nasi und am linken inneren Augenwinkel drei kleine Knötchengruppen. 2. Am rechten Unterschenkel, oberhalb des Malleolus externus etwa fünfkronenstückgroßer Lupusherd. 3. Am Fußrücken links hinter der zweiten und dritten Zehe zwanzighellerstückgroße Lupusgruppe.

Interner Befund normal. Mutter an Gehirnhautentzündung gestorben. Beginn der Erkrankung in frühester Kindheit, vielfach Salben und Lapisbehandlung. Für den Herd an der Stirne in einem Spitale Exstirpation. Rezidiv folgte bald. Lupus der unteren Extremitäten unbehandelt.

4. Juni 1907: Exzision der drei Lupusherde unter Schleichinfiltration. Im Gesichte Nahtvereinigung nach Lappenverschiebung aus der Umgebung. Für die Extremitätenherde Thierschdeckung. Ende September 1909, d. i. zweieinhalb Jahre später, rezidivfrei gesehen.

O. F. 350. G. P., 19jährige Kleidermacherin.

6½ cm langer, 2½ cm breiter Lupusherd der linken Unterkiefergegend.

Seit dem 2. Lebensjahre bestehend. Innere Organe normal. Vater starb an Lungentuberkulose. In der Kindheit mit Jodsalzumschlägen und Salbenverbänden behandelt. Vor 10 Jahren Excochleation durch einen Privatarzt.

7. Juni 1907: Exstirpation unter Schleich, Naht. September 1910, d. i. dreieinviertel Jahre später, rezidivfrei von uns wiedergesehen.

O. F. 351. W. A., 13jährige Schülerin.

An der rechten Wange etwa kronengroßer Lupusherd in einer Excochleationsnarbe.

Der Lupus besteht ¾ Jahre und wurde vor ¾ Jahren in einem Krankenhause excochleiert. Das Kind ist sonst gesund. Die Mutter starb an tuberculosis pulmonum.

17. Juni 1907: Exzision unter Schleich. Naht. März 1909, d. i. eindreiviertel Jahre später, sahen wir Patientin rezidivfrei.

O. F. 352. G. S., 15jährige Näherin.

Ausgedehnter Lupusherd des rechten Mundwinkels, etwa viermal so groß wie ein Fünfkronenstück, knapp vor dem Ohre sich abgrenzend, vom Mundwinkel 2 cm, vom Augenwinkel 11 cm entfernt. Besteht seit 3 Jahren.

Interner Befund normal. Vater leidet an Hoemoptoë. Die Patientin wurde bis vor einem Jahre wiederholt mit ätzenden Salben behandelt.

25. Juni 1907 unter Schleichanästhesie Exstirpation. Die Wundfläche wurde durch Nähte im unteren Winkel verkleinert und dann durch einen Hälslappen gedeckt, dessen 3 cm breiter Stiel hinter dem Ohre, dessen Ende unter dem Unterkieferwinkel liegt. Für den restlichen, unbedeckten Teil der Wundfläche Thierschdeckung. Die Entnahmestelle des Lappens wurde vernäht. Nicht revidiert.

O. F. 353. B. A., 43jähriger Knecht.

Schwerer Lupus exulcerans des rechten Unterschenkels, die ganze ***Innenhälfte einnehmend; beginnt handbreit unterhalb des Knies und reicht ein Stück weit auf die Fußsohle.*** Vielfach von mißfärbigem Eiter bedeckt. (Fig. 20, 21.)

Diese Affektion soll vor 7 Jahren im Anschlusse an eine kleine Verletzung am Fuße entstanden sein. Vor 3 Jahren linksseitige Pleuritis, wovon Residuen konstatierbar sind. Ein Bruder starb an Lungentuberkulose. Patient behandelte sich anfangs mit Hausmitteln. Vor 11 Monaten erhielt der Kranke in der Lupusheilstätte eine Erythemdose Röntgenstrahlen, blieb dann aus und wurde seither in einem Spitale paquelinisiert, dann mit Alkohol- und Jodbädern behandelt.

27. Juni 1907: Exstirpation, Thierschdeckung des ausgedehnten Defektes. (Fig. 22.) Ende Dezember 1907, d. i. ein halbes Jahr später, sahen wir ihn rezidivfrei, mit gutem funktionellen Resultate.

O. F. 354. W. J., 29jährige Kleidermacherin.

Heller- bis kreuzergroßer Lupusherd am linken Daumenrücken. Seit 6 Jahren bestehend.

Patientin hatte wiederholt Hoemoptoë, zeigt aber nur eine mäßige Schalldifferenz an beiden Lungenspitzen. Die Mutter starb an Lungentuberkulose. Der Lupus wurde zweimal an verschiedenen Stationen excochleiert.

27. Juni 1907: Exstirpation unter Lokalanästhesie, Thierschdeckung. April 1910, d. i. zweidreiviertel Jahre später, von uns rezidivfrei gesehen.

O. F. 355. Cz. T., 45jähriger Bauer.

Kronengroßer Lupusherd an der linken Gesichtshälfte. Wegen Gesichtslupus stand der Kranke bei uns in Finsenbehandlung.

Siehe L. F. Nr. 208.

5. Juni 1907: Exzision, Naht. Nicht revidiert

O. F. 356. P. M., Doktor juris.

Fünfkronengroßer Lupusherd am Halse unter dem Unterkieferwinkel gelegen.

Seit 12 Jahren bestehend. Bisher mit Salben behandelt. Interner Befund normal. Über hereditäre Belastung nichts bekannt.

10. Juli 1907: Exstirpation unter Schleich, Nahtvereinigung. Juli 1908, d. i. ein Jahr später, sahen wir den Patienten rezidivfrei.

O. F. 357. Sch. R., 12jährige Schülerin.

An der rechten Wange Lupusherd zirka 3 cm breit und 5 cm lang: in der Verlängerung der Nasolabialfalte an der linken Wange zwei haselnußgroße abszedierte Skrophulodermen.

Krankheitsdauer über 1 Jahr. Eine Schwester starb an Lungentuberkulose. Interner Befund normal. Vor 1 Jahr wurde in einem Krankenhause ein operativer Eingriff unbekannter Natur vorgenommen.

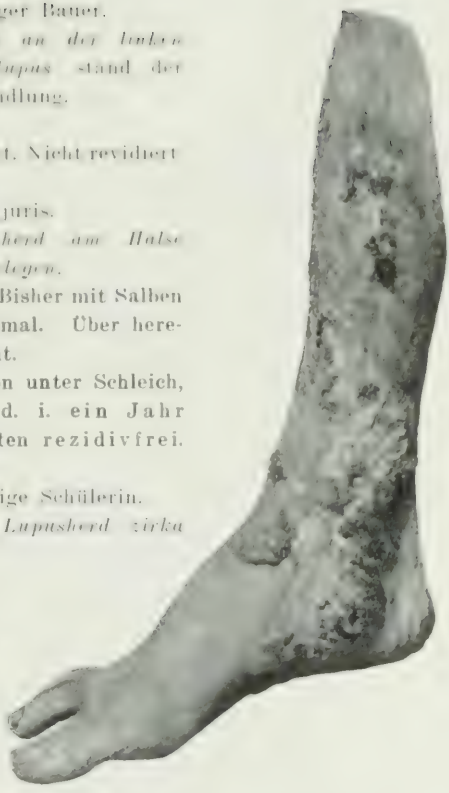

Fig. 20. O. F. 353. Vor der Operation.

12. Juli 1907: Exzision des Lupusherdes an der rechten Wange unter Lokalanästhesie; Thierschdeckung. Die Skrophulodermen wurden eröffnet und gelöffelt, mit einer starken Röntgendose bestrahlt und der Granulation überlassen. März 1908, d. i. drei viertel Jahre später, von uns rezidivfrei gesehen. An Stelle der ehemaligen Skrophulodermen keloide Narben; wir bestrahlten diese mit Radium, haben aber Patienten seither nicht gesehen.

Fig. 21. O. F. 353. Vor der Operation.

O. F. 358. G. A., 24jähriger Lehrer.

Haselnussgroßer Lupusherd unter dem Kinne links. Vor 16 Jahren entstanden.

Innere Organe normal. Über hereditäre Belastung nichts bekannt. Der Lupus wurde dreimal im Laufe der Jahre an verschiedenen Stationen exstirpiert, doch trat stets Rezidive auf.

24. August 1907: Exstirpation in der Heilstätte unter Schleichinfiltration. Naht. April 1910, d. i. zweieinhalb Jahre später, rezidivfrei von uns revidiert.

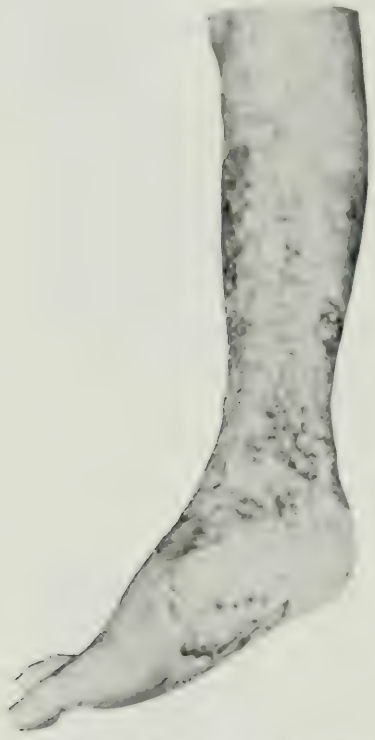

Fig. 22. O. F. 353. Nach der Exstirpation und Thierschdeckung. Photographische Aufnahme kurze Zeit nach der Operation. Die Thierschnarbe ist noch etwas wulstig, was sich späterhin glättet.

O. F. 359. F. J., 15jähriger Schneiderlehrling.

1. Am rechten Olecranon talergroßer Lupusherd. 2. Ausgedehnter Lupus cutaneus des rechten Unterschenkels, in der oberen Hälfte beginnend, bis in die Achillesregion reichend.

Krankheitsdauer 11 Jahre. Keine hereditäre Belastung. Die linke Lungenspitze ist suspekt. Wurde bisher mit Salben und Umschlägen behandelt.

3. September 1907: Exstirpation beider Herde unter Lokalanästhesie; Thierschdeckung. Ende 1908, d. i. eineinviertel Jahre später, von uns rezidivfrei wiedergesehen.

O. F. 360. K. A., 31jährige Magd.

¼ cm langer, 2 cm breiter Lupusherd in der Mitte der linken Wange.

Vor 14 Jahre entstanden. Hereditär nichts Belastendes. Innere Organe normal. Patientin wurde an Spitalsabteilungen zweimal excochleiert, sonst mit Lapis geätzt.

6. September 1907: Exstirpation in der Heilstätte unter Schleichanästhesie: Verkleinerung der Wunde durch Naht. Der Rest wurde durch Thierschläppchen gedeckt. Über das Wohlbefinden der Patientin liegt uns nur eine schriftliche Mitteilung vor.

O. F. 361. K. R., 16jähriger Konservatorist.

1. Zirkumskripter Lupusherd vor dem rechten Ohre. (Fig. 23.) 2. Kronengroßer Lupusherd an der Innenfläche des rechten Oberarmes. 3. Faustkronengroßer Lupusherd an der Beugefläche des linken Oberschenkels.

Fig. 23. O. F. 361. Lupus vor Beginn der Finsenbehandlung.

Fig. 24. O. F. 361. Narbe nach Finsenbehandlung, kleine Nachschübe von Lupus enthaltend.

(Nähere Daten siehe L. F. Nr. 262.)

Am 17. September 1907 wurden die Extremitätenherde unter Lokalanästhesie exstirpiert, die nach Exstirpation entstandenen Defekte am

Oberarm verhält, am Oberschenkel mit Thierschstreifen gedeckt. Ende 1909, d. i. zweieinviertel Jahre später, von uns rezidivfrei gesehen. Der Gesichtsherd wurde mit Finsen behandelt und fast ausgeheilt. Als der Kranke im April 1909 für einige vereinzelte Residuen des Gesichtsherdes (Fig. 24) eine Nachbelichtung erhalten sollte, wünschte er die Exstirpation auch dieses Herdes.

8. April 1909 wurde dieselbe unter Lokalanästhesie ausgeführt und die Wundfläche durch einen Lappen, der Haut hinter dem Ohre entnommen, gedeckt (Fig. 25). Ende 1909, d. i. dreiviertel Jahre später, sahen wir auch diese Stelle rezidivfrei.

Fig. 25. O. F. 361. Nach der Plastik. Photographische Aufnahme kurz nach der Operation.

O. F. 362. G. A., 12jährige Schülerin.

Hellergroßer Lupusherd an der linken Wange.

Seit 5 Jahren bestehend. Keine hereditäre Belastung. Sonst gesund. Wurde vor der Aufnahme in die Heilstätte mit grauem Pflaster und Excochleation behandelt.

21. September 1907: Exstirpation unter Schleich. Naht. Ende März 1909, d. i. eineinhalb Jahre später, rezidivfrei von uns gesehen.

O. F. 363. K. F., 10jährige Schülerin.

Die ganze linke Glutaalgegend von einem Herd von Lupus tumidus und exulcerans eingenommen, welcher sich als langer Streifen über die ganze Genitoeruralgegend nach vorne bis an die Vagina fortsetzt.

Interner Befund normal. Vater starb an Phthise. Der Lupus besteht seit 5 Jahren; zweimal Excochleation an einer Klinik, zuletzt vor 4 Monaten.

24. September 1907: Exstirpation unter Lokalanästhesie. Zur Deckung der hart ad anum gelegenen Partie der Wundfläche wurde ein Lappen aus der linken Glutäalregion genommen. Der Rest wurde mit Thiersch gedeckt, der Defekt in der linken Glutäalregion vernäht. Der Defekt in der Genitocruralregion durch eine 10 cm lange Nahtlinie geschlossen. Dezember 1908, d. i. ein einviertel Jahr später, wurde das Kind von uns rezidivfrei wieder gesehen.

O. F. 364. N. St., 24jährige Köchin.

Hellergroßer Lupusherd am rechten Daumenracken, seit 1 Jahr bestehend, bisher mit dem Lapisstift behandelt.

Über hereditäre Belastung nichts bekannt. Vor 3 Jahren hatte Patientin Hoemoptoë. Sie zeigt Apicitis mäßigen Grades.

7. Oktober 1907: Exstirpation. Naht. April 1909, d. i. ein einhalb Jahre später, von uns rezidivfrei gefunden.

O. F. 365. K. A., 9jährige Schülerin.

Kronengroßer Lupusherd an der linken Wange, seit 2 Jahren bestehend. Sonst gesund. Hereditär nicht belastet.

Vor 4 Monaten wurde eine Excochleation an einer Klinik vorgenommen.

14. Oktober 1907: Exstirpation unter Schleich. Naht. Ende 1908, d. i. fünfviertel Jahre später, von uns rezidivfrei befunden.

O. F. 366. F. K., 25jähriges Dienstmädchen.

Kronengroßer Lupusherd an der rechten Augenbraue, medialwärts gelegen.

Krankheitsdauer 5 Jahre. Vater starb an Lungentuberkulose. Interner Befund normal. Patientin wurde bisher nur mit Lapisätzungen behandelt.

18. Oktober 1907: Exstirpation unter Schleich, Naht. Ende 1909, mehr als zwei Jahre später, von uns rezidivfrei gesehen.

O. F. 367. H. M., 19jährige Kanzlistin.

Hellergroßer Lupusherd an der linken Wange, seit 1½ Jahren bestehend.

Mutter soll lungenkrank gewesen sein. Patientin ist bisher unbehandelt. Sie hat vor 4 Jahren eine Lungen- und Rippenfellentzündung durchgemacht, zeigt bei der Aufnahme keine pathologischen Lungensymptome.

20. Oktober 1907: Exzision unter Kokain, Naht. April 1908, d. i. ein halbes Jahr später, rezidivfrei revidiert.

O. F. 368. St. A., 24jähriger Lehrer.

Drei etwa kronengroße Herde von tbc. cutis verrucosa über dem Sprunggelenke, in der Achillesregion und knapp hinter der vierten und fünften Zehe des linken Fußes.

Interner Befund normal. Über hereditäre Belastung nichts bekannt. Patient hat bisher nur Salbenverbände und Hausmittel verwendet.

24. Oktober 1907: Exstirpation unter Lokalanästhesie. Thierschdeckung. Es liegen uns nur wiederholte schriftliche Mitteilungen über sein Wohlbefinden vor.

O. F. 369. L. P., 14jährige Schülerin.

Kleiner Herd von Bohnengröße an der Streckseite des rechten Ellbogens, seit 3 Monaten bestehend, unbehandelt.

Das Kind ist sonst gesund. Der Vater wurde ebenfalls wegen Lupus bei uns operiert. (O. F. Nr. 377.)

6. November 1907: Exzision unter Kokain. Naht. März 1910, d. i. zweieinhalb Jahre später, von uns rezidivfrei gesehen.

O. F. 370. H. Th., 58jährige Häuslersgattin.

Lupusherd von Fünfkronenstückgröße an der Stirne rechts mit beginnender Degeneration. Lupus tumidus der Nase. Der Herd an der Nase steht bei uns in Ensenbehandlung.

(Nähere Daten siehe L. F. Nr. 98.)

Der Herd an der Stirne ist erst seit 1 bis 2 Jahren karzinomatös.

25. November 1907: Exzision des Herdes an der Stirne. Thierschdeckung. April 1910, d. i. zweieinhalb Jahre später, von uns rezidivfrei revidiert.

O. F. 371. T. A., 18jähriges Mädchen.

1. Ausgedehnte Lupusherde des Gesichtes, in Lichtbehandlung stehend. 2. An der Innenfläche des linken Oberarmes 5 cm langer, 3½ cm breiter Lupusherd. 3. Am Nacken in der Mittellinie im Halsansatze kronengroßer Lupusherd. 4. und 5. An der Streckseite des linken Oberarmes zwei Lupusherde von je Kronengröße. 6. Ad nates kronengroßer tumider Herd. 7. In der Achillesregion rechts kronengroße Knötchengruppe. 8. In der Mitte des linken Unterschenkels an der Beugeseite ringförmig angeordnete Knötchengruppe von etwa Zweihellerstückgröße.

(Nähere Daten siehe L. F. Nr. 268.)

Der Herd im Gesichte ist unter Lichtbehandlung nahezu ausgeheilt.

17. Jänner 1908: Exstirpation der Lupusherde am Körper unter Lokalanästhesie. Die defekte nach den Herden 2, 3, 6, 7 wurden vernäht, der Rest durch Thierschläppchen gedeckt. April 1910, d. i. zweieinhalb Jahre später von uns rezidivfrei gesehen.

O. F. 372. D. H., 34jähriger Verkäufer.

Ausgedehnter Lupus am Halse links, längs des ganzen Unterkieferastes, seit 20 Jahren bestehend und bisher nur mit Salben behandelt.

Über hereditäre Belastung nichts bekannt. Patient ist sonst gesund. Am 23. Jänner 1908 Exstirpation unter Lokalanästhesie. Naht

vereinigung unter Lappenverschiebung aus der Umgebung. Wir hatten keine Gelegenheit, den Patienten persönlich zu revidieren.

O. F. 373. K. A., 20jähriger Geschäftsdiener.

Lupus des linken Handrückens, etwa 8 cm lang und 2½ cm breit, am Steg und auf der Streckseite des vierten Fingers reichend. (Fig. 26.) Besteht seit frühester Kindheit.

Hereditäre Belastung scheint nicht vorhanden. Patient ist sonst gesund. Narben nach Caries aus der Kindheit am linken Sprunggelenk und am linken Vorderarme. Patient wurde vor 3 Jahren an einer Klinik exenchiert, seither mit Resorzinsalbe behandelt.

22. Februar 1908. Exstirpation unter Schleichanästhesie; Deckung durch einen Krauselappen vom rechten Oberschenkel. (Fig. 27.) Prompte Anheilung. Wiedergesehen **rezidivfrei** Ende 1909, d. i. **fast zwei Jahre** nach der Operation.

Fig. 26. O. F. 373. Vor der Operation.

Fig. 27. O. F. 373. Nach der Operation.

O. F. 374. M. A., 12jähriger Knabe.

Lupusknötchen an der rechten Wange. Angeblich seit einigen Jahren bestehend.

Keine hereditäre Belastung. Interner Befund normal. Bisher mit dem Lapisstift behandelt.

28. Februar 1908: Exzision unter Lokalanästhesie. Naht. Noch nicht revidiert.

O. F. 375. N. J., 31jährige Taglöhnersgattin.

Fünfkreuzergroßer Lupusherd an der rechten Wange, seit 8 Jahren bestehend, bisher unbehandelt.

Über hereditäre Belastung ist nichts bekannt.

3. März 1908. Exzision unter Schleichinfiltration. Lappenverschiebung aus der Umgebung; ein kleiner Teil aus der Peripherie des Lappens wurde nekrotisch und später durch Thiersch ersetzt. Es liegen uns nur briefliche Nachrichten über Wohlbefinden vor.

O. F. 376. W. J., 22jähriger Praktikant.

1. *Am rechten Vorderarm, Streckseite, oberhalb des Handgelenkes bohnengroßer Lupusherd*, seit 2 Jahren bestehend. 2. *Am linken Unterschenkel oberhalb des Sprunggelenkes hellergroßer Herd*, seit 2 Monaten bestehend. Bisher unbehandelt. Sonst gesund.

Über hereditäre Belastung liegen keine Daten vor.

17. März 1908. Exzision unter Lokalanästhesie. März 1910, d. i. zwei Jahre später, rezidivfrei von uns wiedergesehen.

O. F. 377. L. K., 45jähriger Hofbeamter.

Lupus am linken Unterschenkel, etwa 7 cm lang, 5 cm breit, seit 30 Jahren bestehend.

Ein Kind des Patienten wurde ebenfalls wegen Lupus operiert. (Siehe O. F. Nr. 369.) Patient ist sonst gesund. Er wurde früher viel mit Ätzungen behandelt; in den letzten Jahren wiederholt röntgenisiert.

3. April 1908: Exzision unter Schleichinfiltration. Thierschdeckung. Mai 1910, d. i. zwei Jahre später, rezidivfrei wiedergesehen.

O. F. 378. T. J., 59jähriger Kleinhäusler.

An der rechten Brusthälfte von der Clavicula abwärts, und an einer Stelle auch ein Stück weit auf den Hals hinaufreichend, ein dreieckig begrenzter, in seinem großten Durchmesser 15 cm betragender Herd von Carcinoma in lupo. Unterhalb des linken Auges zwei kleinere Herde von Ulcus rodens.

Patient ist sonst gesund. Für hereditäre Belastung keine Anhaltspunkte. Der Lupus besteht seit 18 Jahren. Vor 4 Jahren wurde der Kranke an einer dermatologischen Station excochleiert.

8. April 1908: Exstirpation unter Lokalanästhesie. Noch nicht revidiert.

O. F. 379. T. B., 44jährige Taglöhnersgattin.

Lupus von etwa Handtellergröße in der rechten Cubitalgegend, seit 19 Jahren bestehend. Bisher unbehandelt.

Über hereditäre Belastung nichts bekannt.

15. April 1908: Exstirpation unter Lokalanästhesie. Zum Teil Verkleinerung der Wunde durch Nähte, zum Teil Thierschdeckung. März 1909, d. i. fast ein Jahr später, rezidivfrei gesehen. April 1910, wieder ein Jahr später, am Ende der Nahtlinie kronengroße Rezidivstelle. Exstirpation derselben unter Lokalanästhesie. Naht. Noch nicht neuerdings nach entsprechend langer Pause revidiert.

O. F. 380. H. H., 17jähriges Mädchen.

Fünfkronengroßer Lupusherd der linken Wange, seit 10 Jahren bestehend.

Keine hereditäre Belastung. Interner Befund normal. Patientin wurde vielfach mit Lapis geätzt. Vor 3 Jahren Drüsen-Exstirpation am Halse links, wovon noch lineare Narben sichtbar sind.

27. April 1908: Exstirpation unter Schleichinfiltration. Naht durch seitliche Lappenbildung. Jänner 1910, d. i. eindreiviertel Jahre später, von uns rezidivfrei gesehen.

O. F. 381. F. E., 35jähriger Handelsgehilfe.

Am rechten inneren Fußrande unterhalb des malleolus internus kronengroßer Lupusherd. Knapp daran ein zweiter hellergroßer Lupusherd.

Krankheitsdauer 29 Jahre. Keine hereditäre Belastung. Bisher nur mit Salben behandelt.

27. April 1908: Exzision unter Schleichinfiltration. Thierschdeckung. Ende November 1908, d. i. mehr als ein halbes Jahr später, sahen wir ihn rezidivfrei.

O. F. 382. H. J., 16jähriger Bursche.

Lupus des rechten Handrückens, die zwei äußeren Drittel ganz einnehmend und über die Fingerknöchel des dritten, vierten und fünften Fingers reichend.

Interner Befund normal. Über hereditäre Belastung ist nichts bekannt. Krankheitsdauer 12 Jahre. Bisher mit Salben und Pflastern behandelt.

9. Mai 1908: Exstirpation unter Schleich-Anästhesie. Die Hand wurde sodann an den Thorax angelegt und durch zwei gestielte Lappen, einer am oberen sternum Ende, ein zweiter am Processus xyphoideus gestielt, gedeckt. Die Stiele wurden erst 14 Tage später abgetrennt und die Wundflächen am Thorax durch Thiersch gedeckt. Die Lappen hielten bis auf einen medialen Streifen an, welcher durch Thiersch ersetzt wurde. Ende 1909, d. i. anderthalb Jahre später, rezidivfrei wieder gesehen. Funktionelles Resultat sehr befriedigend.

O. F. 383. St. Th., 13jährige Schülerin.

Kronengroßer Lupusherd der rechten Wange, seit 2 Jahren bestehend.

Vater starb an Tuberkulose. Patientin wurde lange mit Röntgenstrahlen und Radium behandelt. Das Kind ist sonst gesund.

21. Mai 1908: Exstirpation unter Lokalanästhesie, Naht. Ende März 1909, d. i. zehn Monate später, sahen wir sie rezidivfrei.

O. F. 384. St. J., 34jähriger Arbeiter.

1. Kronengroßer Lupus unterhalb des rechten Ohres. 2. Handtellergroßer Lupus am Halse rechts, seit 4 Jahren bestehend.

Appetit [illegible]. Angaben über hereditäre Belastung wurden nicht gemacht. Patient wurde bisher nur mit Salben behandelt.

30. Mai 1908: Exzision unter Lokalanästhesie; Thierschdeckung. Februar 1909, d. i. mehr als ein halbes Jahr später, rezidivfrei gesehen.

O. F. 385. K. A., 25jähriges Dienstmädchen.

In einer Bäcaren-Narbe an der rechten Wange zwei, etwa kronenfreie Lupusstellen.

Seit 15 Jahren lupus. Sonst gesund. Über Heredität keine Angaben. Ursprünglich wurde Patientin excochleiert. Vor 4 Jahren und vor 3 Jahren Exstirpationsversuche an einer Klinik.

5. Juni 1908: Exzision unter Lokalanästhesie. Naht. Ende 1908, d. i. ein halbes Jahr später, rezidivfrei revidiert.

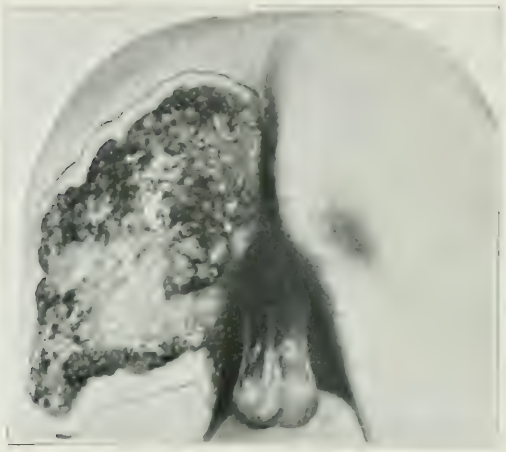

Fig. 28. O. F. 386. Vor der Operation.

O. F. 386. H. J., 45jähriger Geschäftsdiener.

Ausgedehnter Lupusherd der linken Glutäalgegend bis hart an den Anus reichend und sich ein Stück weit auf die Genitocrural- und Adductorengegend fortsetzend (Fig. 28), seit 10 Jahren bestehend.

Eine Schwester starb an einer Lungenaffektion. Patient leidet häufig an Bronchialkatarrh. Er behandelte sich bisher nur mit Salben und Pflastern.

6. Juni 1908: Exstirpation unter Lokalanästhesie. In der Adductorenregion Nahtvereinigung. Für die dem Anus benachbarte Partie Lappenbildung aus der linken Glutäalgegend. Der Rest wurde gethierscht. (Fig. 29.) Ende März 1909, d. i. dreiviertel Jahre später, von uns rezidivfrei gesehen.

O. F. 387. Sp. P., 41jähriger Postkontrolleur.

Handtellergroßer Lupusherd in der Processus-styloideus-Gegend, seit 10 bis 12 Jahren bestehend.

Zwei Geschwister starben an Lungentuberkulose. Patient ist sonst gesund. Er wurde 2 Jahre lang röntgenisiert.

Wir exstirpierten am 16. Juni 1908 unter Schleichinfiltration; Lappendeckung durch einen in der Nackenregion gestielten Hälslappen. Die Entnahmestelle des Lappens konnte ebenfalls vernäht werden. Es liegt nur eine schriftliche Mitteilung über Rezidivfreiheit vom April 1910 vor.

O. F. 388. Z. L., 26jährige Kleinhäuslerin.

Fünfkronenstückgroßer Lupusherd am unteren inneren Ende des linken Unterschenkels.

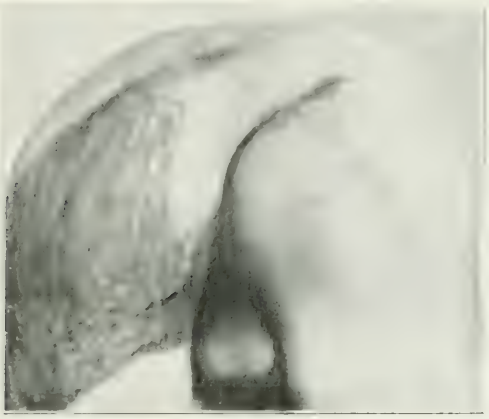

Fig. 29. O. F. 388. Nach der Plastik.

Krankheitsdauer 5 Jahre. Eine Tochter der Patientin stand bei uns in Licht- und operativer Behandlung wegen Lupus. (L. F. Nr. 397, O. F. Nr. 145.) Patientin hatte sich ihren Lupus bisher mit Salben behandelt.

22. Juni 1908: Exstirpation unter Schleich. Thierschdeckung. Noch nicht revidiert.

O. F. 389. M. J., 26jähriger Kontorist.

1. Lupusherd, 9½ × 5½ cm Durchmesser, am Ulnarrand und der ulnaren Hälfte des linken Handrückens. 2. Hellergroßer Lupus an der Streckseite der Grundphalange des dritten Fingers der rechten Hand. 3. Zweimal fünfkronengroßer Herd des linken Vorderarmes. 4. und 5. Zwei kronengroße Lupusherde an beiden Fußrücken.

Krankheitsdauer seit frühester Kindheit. Über Heredität keine Angaben. Rechtsseitige Apicitis. Patient wurde wiederholt an chirurgischen Stationen mit dem Paquelin und mit Pyrogallus behandelt.

7. Juli 1908: Exstirpation unter Lokalanästhesie. Thierschdeckung. Ende Februar 1909, fast dreiviertel Jahre später, rezidivfrei von uns revidiert.

O. F. 390. G. F., 24jährige Näherin.

An der Innenseite des rechten Ellbogengelenkes etwa handtellergroßer Flächenlupus auf Lupusnarben.

(Nähere Daten siehe L. F. Nr. 230.)

11. Juli 1908: Exstirpation unter Schleich. Verkleinerung des Defektes durch einige Nähte, sodann Thierschdeckung. März 1909, d. i. dreiviertel Jahre später, rezidivfrei von uns gesehen.

O. F. 391. K. B. 13jähriger Knabe.

Kleiner Lupusherd an der rechten Wange, seit 2 Jahren bestehend.

Über Heredität liegen keine genauen Daten vor. Wurde vor 1 Jahr von einem Privatarzt mit dem scharfen Löffel ausgekratzt und mit dem Lapisstift geätzt. Der Knabe ist sonst gesund.

25. August 1908: Exstirpation in Lokalanästhesie. Naht. Seither nicht wieder gesehen.

O. F. 392. D. A., 13jährige Schülerin.

Fünfkronengroßer Lupusherd an der radialen Hälfte des rechten Handrückens, seit mehreren Monaten bestehend.

Eltern und Geschwister sind gesund. Patientin hat in der Kindheit an Caries des linken Fußes gelitten und ist daselbst jetzt ausgeheilt. Das Mädchen ist sonst gesund. Wurde für den Lupus angeblich bisher nur mit Salben behandelt.

5. September 1908: Exstirpation unter Lokalanästhesie. Thiersch. Ende April 1910, einundhalb Jahre später, sahen wir sie lupusfrei.

O. F. 393. P. J., 29jähriger Hilfsarbeiter.

Fünfkronengroßer Lupusherd am äußeren Rande des linken Fußes, unterhalb einer tief eingezogenen Narbe vor dem malleolus externus.

Krankheitsdauer 11 Jahre. Über hereditäre Belastung nichts bekannt.

Der Lupusherd wurde, wie der Kranke angibt, vor Jahren aus geheilt.

4. September 1908: Exstirpation unter Lokalanästhesie. Thiersch. Noch nicht revidiert.

O. F. 394. R. R., 13jähriger Schüler.

1. Ausgedehnter Lupus von dem rechten Ohre. 2. Fünfkronengroßer Lupusherd am rechten Handrücken radialwärts. 3. Handtellergroßer Lupusherd unter der linken Patella.

Der Gesundheitszustand steht in Evidenzbehandlung. (Nähere Daten über den Patienten L. F. Nr. 317.)

Die Körperherde wurden am 7. September 1908 unter Lokalanästhesie exstirpiert und mit Thiersch gedeckt. September 1910, d. i. zwei Jahre später, sahen wir dieselben rezidivfrei.

O. F. 395. G. K., 39jährige Taglöhnersgattin.

1. Handtellergroßer Lupusherd in der rechten Unterkieferregion, 2. Kronengroßer Herd unterhalb des linken Ohrläppchens.

Krankheitsdauer 27 Jahre. Über Heredität nichts bekannt. Bisher unbehandelt.

12. September 1908: Exstirpation unter Schleich. Linke Nahtvereinigung, rechts Lappendeckung vom Halse her, primär intentio. Ende März 1909, d. i. fast anderthalb Jahre später, rezidivfrei von uns gesehen.

O. F. 396. W. G., 30jähriger Graveurgehilfe.

Lupusreste in einer ausgedehnten Fistelnarbe der rechten Ellbogengegend.

(Nähere Daten siehe L. F. Nr. 135.)

26. September 1908: Exstirpation unter Schleich. Der Arm wurde sodann an die rechte Flanke in rechtwinkeliger Beugung angelegt und durch einen in der hinteren Axillarlinie gestielten Lappen gedeckt. Stieldurchtrennung 12 Tage später. Defekt in der Axillarlinie wurde vernäht.

April 1910, d. i. anderthalb Jahre später, von uns rezidivfrei revidiert. Funktionelles und kosmetisches Resultat befriedigend.

O. F. 397. Z. G., 31jährige Strickerin.

Patientin steht wegen Lupus des Gesichtes bei uns in Finsenbehandlung. (L. F. Nr. 145.)

Ein Lupusherd, welcher den ganzen linken, an seinem Nagelgliede mutilierten Zeigefinger einnimmt, wurde in toto unter Schleichanästhesie exstirpiert und durch einen stiellosen Lappen gedeckt. März 1910, d. i. anderthalb Jahre später, sahen wir diese Stelle rezidivfrei. Funktionelles und kosmetisches Resultat befriedigend.

O. F. 398. Sch. A., 25jähriges Bauernmädchen.

Kronengroßer Lupusherd am Nasenrücken, seit 1 Jahr bestehend, nur mit Hausmitteln behandelt.

Über Heredität nichts bekannt.

24. Oktober 1908: Exzision unter Kokainanästhesie, Thierschdeckung. November 1909, d. i. ein Jahr später, sahen wir sie rezidivfrei.

O. F. 399. B. J., 16jähriger Student.

Am linken Unterrücken, hinter der vierten und fünften Zeke, Lupus exulcerans.

Krankheitsdauer 10 Jahre. Über Heredität nichts bekannt. Ein vor Jahren ausgeführter operativer Eingriff unbekannter Art war erfolglos. Innere Organe gesund.

5. Dezember 1908: Exzision unter Lokalanästhesie. Thiersch'sche Deckung. April 1910 rezidivfrei. Zwar befindet sich über dem Sprunggelenke ein kleines suppuriertes Skrophuloderma, welches wir öffneten und mit einer starken Röntgendose bestrahlten. August 1910, d. i. **eindreiviertel Jahre** nach der Exstirpation, rezidivfrei von uns gesehen. Auch das kleine Skrophuloderma war ausgeheilt.

O. F. 400. C. K., 29jährige Schuhmachersgattin.

7½ cm langer, 5 cm breiter Lupusherd der linken Wange, knapp unter dem Auge beginnend.

Krankheitsdauer 5 Jahre. Interner Befund normal. Familiäre Daten belanglos. Patientin wurde an einer Klinik zweimal exkochleiert und vor 2 Jahren ausgiebig röntgenisiert. Der Erfolg war gering.

8. Dezember 1908: Exstirpation unter Lokalanästhesie. Die Deckung der Wundflächen erfolgte durch einen Halslappen, dessen Stiel unter dem Kinn liegt und dessen Entnahmestelle vollständig vernäht werden konnte, ferner durch einen kleinen Stirnlappen, welcher aus der Glabella nasi gegen den inneren Augenwinkel gedreht wurde. Mit kosmetisch zufriedenstellendem Resultate wurde die Kranke entlassen. Wir hatten keine Gelegenheit, eine Revision vorzunehmen.

O. F. 401. J. F., 21jährige Näherin.

Patientin steht wegen Gesichtslupus in Finsenbehandlung. (Siehe L. F. Nr. 253.)

Ein zweiter, 4 cm langer und 2½ cm breiter Lupusherd in der linken Glutäalregion wurde am 29. Dezember 1908 exstirpiert. Lokalanästhesie. Nahtvereinigung. September 1910, d. i. **eindreiviertel Jahre** später, sahen wir sie **rezidivfrei**.

O. F. 402. B. H., 21jährige Hilfsarbeiterin.

Ausgedehnter Lupus des ganzen Gesichtes, Halses und eines großen Teiles des linken Oberarmes. Kombinationsfall von Finsentherapie und Exstirpation.

(Nähere Daten siehe L. F. Nr. 253.)

Der Abschnitt des ausgedehnten Lupusherdes am Oberarm und in der Umgebung wurde unter Lokalanästhesie am 29. Dezember 1908 exstirpiert, während der restliche Lupus des ganzen Gesichtes und Halses in Finsenbehandlung stand. Am Arm Thiersch'sche Deckung nach Verkleinerung durch Nähte. August 1910, d. i. **anderthalb Jahre später**, in dem operierten Teile **rezidivfrei** von uns beobachtet.

O. F. 403. N. M., 17jährige Private.

Zweimarkstückgroßer Lupusherd an der hinteren Fläche des Ohres, seit 8 Jahren bestehend.

Interner Befund normal. Vor 6 Jahren Exzochleation, vor 5 Jahren Exstirpationsversuch an einer Klinik mit bald nachfolgendem Rezidiv.

16. Jänner 1909: Exzision unter Kokain. Deckung des Defektes durch einen kleinen Lappen aus der Nachbarschaft. Jänner 1910, d. i. ein Jahr später, sahen wir sie rezidivfrei.

O. F. 404. B. K., 17jährige Magd.

7½ cm langer, 2½ cm breiter Lupusherd an der Streckseite des rechten Vorderarmes.

Seit 9 Monaten, angeblich im Anschluß an Verbrennung entstanden, bisher nur mit Salben behandelt. Keine hereditäre Belastung. Interner Befund normal.

20. Jänner 1909: Exstirpation unter Lokalanästhesie. Thiersch-Deckung. Noch nicht revidiert.

O. F. 405. H. S., 36jährige Schlossersgattin.

Unter dem Kinne links ein kronengroßer Lupusherd, seit 2½ Jahren bestehend.

Mutter starb an Lungentuberkulose. Der Mann ist lungenkrank, ein Kind wurde bei uns wegen Lupus in Finsenbehandlung genommen. (Siehe L. F. Nr. 335.) Die Patientin scheint sonst gesund zu sein. Wurde bisher, wie sie berichtet, für ihre Hautaffektion nur mit Salben behandelt.

6. Februar 1909: Exstirpation unter Lokalanästhesie, Nahtvereinigung unter parallelem Entspannungsschnitt. Februar 1910, d. i. ein Jahr später, von uns rezidivfrei wiedergesehen.

O. F. 406. L. K., 26jährige Private.

1. Lupusherd der linken Wange, 8½ cm breit, 10½ cm lang, bis hart an das untere Augenlid, die Nase und den Mundwinkel reichend. 2. Ein zweiter Herd fast der ganzen hinteren Oberfläche und der unteren Zweidrittel des Ohrmuschelrandes rechterseits.

Krankheitsdauer 20 Jahre. Vater an Lungentuberkulose gestorben. Vor 8 Jahren wurde an einer chirurgischen Station Exzision und Thiersch vorgenommen. Doch trat bald wieder Rezidiv ein. Seither nur Salbenbehandlung.

9. Februar 1909: Exstirpation beider Krankheitsherde unter Schleichinfiltration. Der Gesichtsdefekt wurde durch einen schläfewärts gestielten Stirnlappen, sowie einen Halslappen gedeckt. Ergänzung dieser Deckung durch einige Thierschläppchen. Am Ohre wurde exstirpiert und vorläufig mit dem Vorbehalt späterer Plastik vernäht. Die Kranke hat sich uns leider noch nicht wieder gezeigt und nur schriftliche Mitteilung ihres Wohlbefindens gemacht.

O. F. 407. St. A., 17jährige Private.

1. Zirka fünfkronenstückgroßer Lupusherd des rechten Handrückens knapp an den Knöcheln des dritten, vierten und fünften Fingers gelegen.

2. Ein etwas kleinerer Lupusherd an der Hinterfläche des linken Oberarmes.

Interner Befund normal. Hereditär nicht belastet. Vor einigen Jahren wurde eine Lichtbehandlung unbekannter Art eine Zeitlang angewendet.

28. Februar 1909: Exstirpation unter Schleich; Thierschdeckung am Arm. Für den Handrücken stielloser Lappen vom rechten Oberschenkel. Prompte Anheilung. März 1910, d. i. ein Jahr später, sahen wir sie rezidivfrei.

O. F. 408. B. V., 7jähriger Schüler.

Zwanzighellerstückgroßer Lupus nodularis am rechten Unterkieferwinkel.

Krankheitsdauer 1 Jahr. Interner Befund normal. Keine hereditäre Belastung. Wurde bisher mit Excochleation behandelt.

23. Februar 1909: Exzision unter Schleich. Nahtvereinigung. Februar 1910, d. i. ein Jahr später, sahen wir ihn rezidivfrei.

O. F. 409. G. J., 33jährige Näherin.

Kleine Lupusinfiltrate unterhalb des Kinnes.

Seit 30 Jahren bestehend, angeblich im Anschluß an Vaccination aufgetreten. Sonst gesund. Wurde, wie angegeben, eine Zeitlang mit dem Lapisstift behandelt und auch paquelinisiert. Über hereditäre Belastung keine Angaben.

2. März 1909. Exzision unter Lokalanästhesie; Naht. Nicht revidiert.

O. F. 410. K. J., 19jährige Hilfsarbeiterin.

1. Am linken Handrücken und der Streckseite des Daumens ein Herd von Lupus exulcerans, dessen Ausdehnung durch die größten Durchmesser 10, 12 und 8 cm gegeben ist. 2. Kronengroßer Lupusherd an der Hinterfläche des rechten Oberschenkels. 3. Hellergroßer Herd an der linken Flanke. Krankheitsdauer 4 Jahre. Über Heredität nichts bekannt. Bisher unbehandelt.

Interner Befund normal.

3. März 1909: Exstirpation des Herdes am linken Handrücken unter Schleich. Zur Deckung wurde unter Anlegung der Hand an den Thorax ein in der Sternalgegend gestielter Lappen, welcher etwa 10 cm lang und dessen Stiel 3 cm breit war, verwendet. Stieldurchtrennung 15 Tage später; ein Teil des Lappens am peripheren Ende nekrotisierte und wurde durch Thierschlappen ergänzt. 27. März 1909. Exzision der beiden anderen Herde unter Kokain, Naht. März 1910, d. i. ein Jahr später, rezidivfrei von uns revidiert.

O. F. 411. S. J., 15jähriger Hausbesorgerssohn.

Ausgedehnter Lupusherd des linken Handrückens, die ganze Handwurzelregion, die Streckseite des Daumens bis über das Köpfchen der Endphalange einnehmend.

Seit 6 Jahren dauernd über Heredität keine Angaben. Sonst gesund. Bisher nur mit Salben behandelt.

9. März 1909: Exstirpation unter Schleichanästhesie. Deckung durch zwei in der Sternalregion gestielte Lappen unter Anlegung der Hand an den Thorax. Der eine Lappen oberhalb am Sternum, der andere unterhalb am Sternum gestielt. Jeder der Lappen etwa 12 cm lang, 3 cm breit. In der Mitte des Handrückens wurden die Lappen aneinander genäht und ein kleiner unbedeckter Teil durch Thiersch gedeckt. Eh Lage später Stieldurchtrennung. Thierschdeckung am Sternaldefekt. Ein kleiner Teil an den Lappenenden wurde nekrotisch, und ebenfalls durch Thiersch ersetzt. April 1910, d. i. mehr als ein Jahr später, sahen wir den Kranken rezidivfrei mit sehr befriedigendem funktionellen und kosmetisch gutem Resultate.

O. F. 412. B. M., 24jährige Buglerin.

1. Schwerer Lupus des Gesichtes mit Zerstörung des unteren Nasenendes. 2. An der Innenfläche des linken Oberarmes zirka 9 cm langer, 3½ cm breiter Lupusherd. 3. Um das rechte Ellbogengelenk sich schlingender 16 cm langer, in der größten Breite 10 cm messender Lupusherd. 4. Nahezu kreisrunder Lupus oberhalb des linken Handwurzelgelenkes von 8 cm Durchmesser. 5. Kreisrunder Lupusherd unter dem linken Ellbogengelenk, 9 cm Durchmesser. 6. Etwas oberhalb dieses Herdes ein etwa zweikronengroßer Lupusherd. 7. In der linken Achillesregion kronengroße Lupusgruppe.

Die Patientin ist seit 15 Jahren lupös. Über Heredität ist nichts nachzuweisen. Interner Befund normal. Die Kranke wurde an dermatologischen Stationen mit den verschiedensten Mitteln: Paquelin, Lapis, scharfem Löffel und dergleichen, behandelt. Wir behandelten sie vor etwa 8 Jahren mit dem Heißluftbrenner für das Gesicht, sahen sie jahrelang nicht.

Am 17. März 1909 exstirpierten wir die Herde 2 bis 7 unter Lokalanästhesie und deckten sämtliche Herde mit Thierschlappen. Wir sehen diese Herde seit der Operation, d. i. seit anderthalb Jahren, rezidivfrei. Der Gesichtsherd wurde in Heißluftbehandlung genommen und diese seither viermal in Narkose wiederholt. Hiedurch gelang es, die Patientin fast vollständig auszuheilen. (Siehe Seite 6, Fig. 5, 6.)

O. F. 413. Ch. K., 26jähriger Geschäftsdiener.

Der Kranke steht in Lichtbehandlung wegen schweren Gesichtslupus. (Nähere Daten siehe L. F. Nr. 102.)

22. März 1909: Exzision eines *zwanzighellerstückgroßen Lupusherdes am rechten Daumenballen* unter Lokalanästhesie, Thierschdeckung. Die Stelle ist September 1910, d. i. anderthalb Jahre später, rezidivfrei.

O. F. 414. W. A., 50jähriger Ingenieur.

Tuberculosis cutis verrucosa. Kleiner Herd am linken Handrücken.

Seit 10 Jahren bestehend, unvorbehandelt. Über Heredität nichts bekannt. Interner Befund normal.

6. April 1909: Unter Kokain-Anästhesie Exzision. Naht. Noch nicht revidiert.

O. F. 415. P. K., 19jährige Kindergärtnerin.

Zirka 8 cm langer und 2½ cm breiter Herd am unteren Rande des linken Fußes, im Anschluß an eine ehemalige Caries entstanden und mit Knochen und Sehne in der Tiefe verwachsen.

Die Krankheit bestand seit frühester Kindheit. Über Heredität liegen keine Angaben vor. Patientin ist sonst gesund. Wurde wiederholt mit Exzochleation und ätzenden Verbänden behandelt. Vor 4 Jahren wurde in einem Spitale eine Exzision gemacht; doch folgte bald Rezidiv.

17. April 1909: Exzision unter Schleichinfiltration. Hiebei muß ein Stück miterkrankter Sehne des Zehenstreckers exzidiert werden. Thierschdeckung. September 1910, d. i. anderthalb Jahre später, von uns rezidivfrei mit funktionell zufriedenstellendem Resultate gesehen.

O. F. 416. Ch. G., 8jährige Schülerin.

1. Kleine Lupusgruppe an der Streckseite des rechten Vorderarmes. 2. Zirka linsengroßer Herd von Lupus erythematosus in der rechten Glutäalgegend.

Krankheitsdauer 1½ Jahre. Bisher unbehandelt. Über Heredität keine Angaben. Interner Befund normal.

26. April 1909: Exzision unter Lokalanästhesie. Nahtvereinigung. August 1909, d. i. vier Monate später, erschien die Kranke in den früheren Lupusstellen rezidivfrei. Ein Abscessus frigidus am linken Unterschenkel wurde eröffnet und eine starke Röntgendose appliziert. Wir haben die Kranke im August 1910, d. i. fünfviertel Jahre später, rezidivfrei gesehen.

O. F. 417. C. S., 59jähriger Geschäftsmann.

Am Halse rechts ein 1½ cm × 1·2 cm großer Lupusherd.

Krankheitsdauer 5 Jahre. Apicitis rechterseits. Keine Angaben über Heredität. Bisher nur mit Salben behandelt.

22. April 1909: Exzision unter Lokalanästhesie. Thierschdeckung. Juni 1910, d. i. fünfviertel Jahre später, rezidivfrei von uns revidiert.

O. F. 418. N. E., 13jährige Schülerin.

Die Kranke stand bei uns in Lichtbehandlung. (Nähere Daten siehe L. F. Nr. 190.) Sie hatte eine Anzahl von Lupusherden im Gesicht und

am Stamme und war zum Teil durch Firsenbehandlung ausgeheilt worden.

Vier übrig gebliebene, noch nicht ganz ausgeheilte kleine Herde, und zwar oberhalb der linken Augenbraue, vor dem rechten Ohre, in der Nackengegend und am rechten Oberarm, sowie ein neu hinzugetretener am rechten Mundwinkel wurden am 6. Mai 1909 unter Lokalanästhesie exstirpiert. Nahtvereinigung. Noch nicht revidiert.

O. F. 419. P. G., 22jähriger Maurergehilfe.

Am Halse links Lupusherd, 15 cm lang, 8 cm breit, seit 8 Jahren dauernd.

Der Vater und zwei Schwestern starben an Lungentuberkulose. Der Kranke selbst zeigt keine Zeichen von Lungenerkrankung. Er war wiederholt an verschiedenen Stationen mit Lapisierung und eine Zeitlang mit Röntgenstrahlen behandelt worden.

Am 10. Mai 1909 exstirpierten wir unter Lokalanästhesie. Nahtvereinigung bei großer Spannung mit seitlichen, winkelförmig abzweigenden Entspannungsschnitten. Prima intentio. Noch nicht revidiert; nur eine schriftliche Mitteilung über das Wohlbefinden 1 Jahr später liegt vor.

O. F. 420. R. G., 19jähriger Maschinenarbeiter.

An der linken Wange ein 7½ cm langer und 4 cm breiter narbiger Lupusherd, der seit 12 Jahren besteht.

Interne Organe normal. Vater des Kranken hustet, eine kleine Schwester steht in der Heilstätte wegen Lupus in Lichtbehandlung. (Siehe L. F. Nr. 353.) Der Kranke wurde bisher nur mit Ätzmitteln, Jodoformverbänden und dergleichen behandelt.

14. Februar 1910: Exstirpation unter Schleichanästhesie. Deckung des Defektes durch einen Stirn- und Halslappen. Da ein Teil des letzteren Lappens in der Jochbeingegend nekrotisiert, so wird am 29. Mai 1909, nachdem der Stirnlappen angeheilt war, dieser als Stiel eines neuen Lappens formiert, während der ursprüngliche Stiel des Stirnlappens mobilisiert und in den, durch die Nekrose entstandenen Defekt eingepflanzt wurde. Februar 1910, d. i. neun Monate später, rezidivfrei von uns wiedergesehen.

O. F. 421. M. C., 13jährige Schülerin.

1. Unter dem Kinn 6 cm langer, 3 bis 4 cm breiter Lupusherd. 2. Am Rücken der Grundphalange des rechten Zeigefingers 3½ cm langer und 3 cm breiter Lupusherd. 3. Oberhalb des rechten malleolus externus kleine Knötchengruppe.

Lupus besteht seit 5 Jahren. Innere Organe sind normal. Eltern und Geschwister gesund. Bisher unbehandelt.

22. Mai 1909: Exstirpation unter Lokalanästhesie. Thierschdeckung. Februar 1910, d. i. dreiviertel Jahre später, sahen wir die Kranke rezidivfrei wieder.

O. F. 422. H. L., 23jährige Landwirtstochter.

Wegen Lupus der Nase steht die Kranke in Lichtbehandlung. (Nähere Daten siehe L. F. Nr. 536.)

Ein [illegible] Herd am rechten Fußrücken wird am 2. Juni 1909 unter Lokalanästhesie exstirpiert. Thiersch.

April 1910, d. i. dreiviertel Jahre später, rezidivfrei von uns beobachtet.

O. F. 423. Sp. C., 23jähriger Eisendrehergehilfe.

Lupus tumidus der unteren Hälfte des linken Ohres, der sich in einem etwa 1½ cm breiten Spalte nach abwärts bis unter den Unterkieferwinkel fortsetzt.

Innere Organe normal. Über Heredität keine Angaben. Krankheitsdauer 6 Jahre. Keine wesentliche Vorbehandlung.

Am 10. Juni 1909 exstirpierten wir zunächst unter Lokalanästhesie und setzten in den Defekt einen unter dem Kieler gestielten Halslappen, welcher parallel dem Ohre vernäht, etwa 8 cm lang und 3½ cm breit ist. Der Defekt nach Lappenentnahme wurde vernäht. Nach Erfolgung der prima intentio wurde der Kranke vorläufig entlassen, mit der Absicht, einen kosmetisch plastischen Ersatz des Ohrdefektes vorzunehmen, sobald wir uns die Überzeugung der Rezidivfreiheit verschafft haben. September 1910, dreiviertel Jahre später, erschien der Kranke Lupus frei bei uns und wird neuerdings zur Vollendung der Plastik aufgenommen.

O. F. 424. N. L., 18jähriger Schneidergehilfe (siehe L. F. 178).

Ein *tuberkulöser Herd am linken Unterschenkel* wird exzidiert. Thiersch. Ein zweiter *Herd an der linken Wange*, dessen Ausheilung unter Finsenbehandlung sich sehr schleppend erwies, wurde im Juli 1909 unter Schleichinfiltration exstirpiert und durch einen Lappen vom Halse gedeckt. September 1910, d. i. fünfviertel Jahre später, erschien der Kranke bei uns rezidivfrei. Durch Zug des Lappens ist ein leichtes Ektropium entstanden, dessen Korrektur in Aussicht genommen ist.

O. F. 425. W. E., 11jährige Schülerin.

Hellergroßer Lupusherd an der Hinterfläche des rechten Ohres.

Krankheitsdauer 1 Jahr. Sonst gesund. Bisher unbehandelt. Eine Schwester des Vaters steht bei uns in Lichtbehandlung wegen Gesichtslupus. (L. F. Dr. 179.)

19. Juli 1909: Unter Kokainanästhesie wird der Lupus der Hinterfläche des Ohres exstirpiert, wobei noch eine schmale Vorderwand des Ohres übrig blieb. Defekt wird durch Thiersch gedeckt. Noch nicht revidiert.

O. F. 426. E. A., 45jährige Näherin.

Die Kranke steht wegen Lupus des Ohres bei uns in Lichtbehandlung.

(Nähere Daten siehe L. F. Nr. 490.)

Wegen eines zweiten, etwa kronengroßen Lupusherdes der linken Augenbrauengegend wird die Kranke zur Operation aufgenommen und am 19. August 1909 unter Lokalanästhesie die Exstirpation ausgeführt; Nahtvereinigung. April 1910, d. i. acht Monate später, sahen wir sie rezidivfrei.

O. F. 427. J. H., 42jähriger Fabriksdirektor.

In der linken Thoraxhälfte, in der Ausdehnung von einem Quadratdezimeter Herd von Lupus nodularis, seit 8 Jahren bestehend.

Der Kranke befindet sich wegen leichten Grades von Lungentuberkulose in Tuberkulinbehandlung. Zwei Schwestern und ein Bruder hatten Lungentuberkulose. Wurde für den Lupus bis zur Aufnahme in die Heilstätte nicht behandelt.

30. August 1909: Exzision unter Schleich. Thierschdeckung. März 1910, d. i. ein halbes Jahr später, rezidivfrei von uns revidiert.

O. F. 428. M. M., 8jährige Schülerin.

Fünfkronenstückgroßer Lupusherd in der linken Glutaalgegend.

Interner Befund normal. Keine hereditäre Belastung. Krankheitsdauer 1 Jahr. Bisher nur Salbenbehandlung.

15. September 1909: Exstirpation unter Schleich. Nahtvereinigung. August 1910, d. i. fast ein Jahr später, rezidivfrei von uns zuletzt gesehen.

O. F. 429. P. P., 26jähriges Dienstmädchen.

Am Halse links etwa kronengroßer Herd von Lupus und Skrophuloderma, seit einem Jahre bestehend, mit Paquelin vorbehandelt.

Innere Organe normal. Über Heredität keine Angaben.

23. Oktober 1909: Exzision unter Schleich. Thierschdeckung. Mai 1910, d. i. mehr als ein halbes Jahr später, rezidivfrei von uns revidiert.

O. F. 430. R. J., 16jährige Arbeiterin.

Ein fünfkronengroßer Lupusherd in der rechten Jochbeinregion seit 8 Jahren bestehend, wurde wiederholt von ärztlicher Seite mit dem Lapisstift behandelt.

Interner Befund normal. Vater starb an Tuberculosis pulmon., eine Schwester hustet.

4. November 1909: Exzision unter Schleich. Nahtvereinigung. Juni 1910, d. i. mehr als ein halbes Jahr später, rezidivfrei von uns wiedergesehen.

O. F. 431. O. G., 19jährige Private.

Am rechten Unterkieferast etwa 9 cm lange Nahtlinie, von Lupusinfiltraten durchsetzt.

Die Kranke ist sonst gesund. Seit 4 Jahren ist sie lupös. Vater leidet an Tuberculosis pulmon. Patientin war zuerst an einer Klinik mit dem Lapisstift behandelt worden, vor 2 Jahren wurde daselbst Exzision vorgenommen, die jedoch vor einigen Monaten wiederholt werden mußte. Bald trat darauf neuerliches Rezidive auf.

Am 8. November 1909 Exstirpation unter Schleich, weit im Gesunden vorgenommen. Nahtvereinigung. Noch nicht lange genug beobachtet.

O. F. 432. I. C., 10jähriger Schüler.

Der linke Unterschenkel ist knapp über dem Sprunggelenk fast in seiner ganzen Zirkumferenz von einem etwa handbreiten Lupus exulcerans umzogen, der seit 7 Jahren besteht und bisher mit Salben und allerhand Hausmitteln behandelt wurde.

Die Erkrankung soll im Anschluß an eine Verletzung entstanden sein. Patient ist sonst gesund. Der Vater starb an Lungentuberkulose.

17. November 1909: Exstirpation unter Schleich. Thiersch. August 1910, d. i. dreiviertel Jahre später, rezidivfrei von uns zuletzt gesehen.

O. F. 433. Sch. A., 13jährige Schülerin.

An der linken Schläfengegend kronengroße Knötchengruppe.

Krankheitsdauer 8 Jahre. Interner Befund normal. Keine Angaben über Heredität. Bisher mit Lapisätzungen behandelt.

22. November 1909: Exstirpation unter Schleich. Naht. Noch nicht lange genug beobachtet.

O. F. 434. B. A., 26jähriger Agent.

1. Wenn eines machtig ausgedehnter Lupusherdes des ganzen Gesichtes, des Halses und des linken Ohres steht der Kranke in Quarzlampenbehandlung und wurde hiedurch wesentlich gebessert. 2. Am rechten Oberarm, Außenfläche, Lupusherd von 20 cm Durchmesser. 3. Am rechten Handrücken Lupusherd von 12 cm Durchmesser. 4. Am Innenrand des linken Fußrückens Lupusherd, 10 cm lang, 6 cm breit. 5. In der Achillesregion rechts Lupusherd, 15 cm lang, 12 cm breit.

Der Lupus besteht seit frühester Kindheit. Patient hat im Laufe der Jahre fast alle gebräuchlichen Behandlungsmethoden angewandt. Die inneren Organe sind gesund.

Am 24. November 1909 wurden die Herde 2 bis 5 unter Lokalanästhesie exstirpiert und 8 Tage später Thierschdeckung vorgenommen, wobei beide Oberschenkel das Material liefern mußten. Wir beobachten seit zehn Monaten die operierten Stellen rezidivfrei.

O. F. 435. R. M., 8jährige Schülerin.

Ad nates rechts Lupusherd, 4 cm lang, 3 cm breit.

Dauer der Krankheit 6 Jahre. Nur mit Salben bisher behandelt. Interner Befund normal. Für Heredität keine Anhaltspunkte.

6. Dezember 1909: Exzision unter Kokain, Naht. September 1910, d. i. dreiviertel Jahre später, zuletzt gesehen. Rezidivfrei.

O. F. 436. K. K., 17jährige Wirtstochter.

Fünf kleine, linsen- bis hellergroße Lupusherde an der linken Augenbraue, am Kinn rechts, links in der Mittellinie des Halses und am Nacken links.

Die Lupusherde sind seit etwa einem Jahr bei der Kranken entstanden, welche eine ausgeheilte Kyphose zeigt und wegen Fungus des linken Kniegelenkes knapp vor der Aufnahme in die Heilstätte in chirurgischer Behandlung stand. Heredität nichts Belastendes.

Da von chirurgischer Seite der Knochenprozeß als abgeschlossen erklärt wurde, exstirpierten wir am 8. Dezember 1909. Nahtvereinigung. August 1910, d. i. dreiviertel Jahre später, sahen wir sie rezidivfrei wieder.

O. F. 437. W. M., 7jähriges Kind.

Lupusknötchen im Gesichte und am linken Oberarm, seit 2 Jahren bestehend.

Die Großmutter und der Vater des Kindes litten an Lungenleiden. Bisher nur Salbenbehandlung. Interner Befund normal.

12. November 1909: Exstirpation unter Kokain. Naht. Noch nicht lange genug beobachtet.

O. F. 438. H. M., 23jährige Taglöhnerin.

1. Lupus exulcerans am linken Handrücken, 9 cm breit, 8 cm lang, bis hart an die Fingerknöchel reichend. 2. Am rechten, äußeren Fußrande hellergroße Lupusknappe. 3. Am malleolus externus Lupusherd, 12 cm lang und 10 cm breit. 4. Am Fußrücken links 8 cm langer, 7½ cm breiter Lupusherd, knapp hinter den drei ersten Zehen.

Über Heredität keine Angaben. Interner Befund normal. Krankheitsdauer 20 Jahre. Eine Naht an der rechten Wange wird auf eine Lupusexzision zurückgeführt. Sonst bisher unbehandelt.

16. Dezember 1909: Exstirpation unter Schleich. Thierschdeckung. Noch nicht revidiert.

O. F. 439. S. S., 4jähriger Knabe.

Kleiner Lupusherd an der linken Wange seit einigen Monaten bestehend, bisher nur mit dem Lapisstifte behandelt.

Innere Organe normal. Über Heredität wurden keine Angaben gemacht.

18. Dezember 1909: Exzision: Nahtvereinigung. Nicht revidiert.

O. F. 440. K. F., 11jähriger Knabe.

Drei Lupusknötchen an linker Wange, linkem Arm und linkem Fuß, seit 2 Jahren bestehend. Sonst gesunder, kräftiger Knabe.

Bisher unbehandelt.

18. Dezember 1909: Exzision der drei Herde unter Kokain. Naht. Noch nicht revidiert.

O. F. 441. D. A. 4jähriges Mädchen.

Linsengroßer Lupusherd an der Außenseite des linken Oberarmes, seit 5 Monaten bestehend. Bisher unbehandelt. Keine hereditäre Belastung. Kind ist sonst gesund.

25. Dezember 1909. Exzision unter Lokalanästhesie. Naht. Sechs Monate später rezidivfrei revidiert.

Resultate des operativen Verfahrens in Bezug auf Dauerheilung.*

Es wurden demnach von uns bis zum Ende des Jahres 1909 im ganzen (ursprünglich an der Abteilung Langs im allgemeinen Krankenhause, später in der Heilstätte für Lupuskranke) **441** Lupuskranke mittelst der Methode der Radikalexstirpation behandelt.

Unter diesen 441 Kranken waren

311 weiblichen Geschlechtes,

130 männlichen Geschlechtes.

Unter 14 Jahre alt waren 87 Patienten.

Die Erkrankung hatte, soweit dies aus den anamnestischen Daten eruierbar war, bestanden bei

12 Patienten seit einigen Monaten,

99 Patienten seit 1—5 Jahren,

100 Patienten seit 5—10 Jahren,

134 Patienten seit 10—20 Jahren,

44 Patienten seit 20—30 Jahren,

6 Patienten seit 41—55 Jahren,

46 Patienten seit vielen Jahren (ohne eine genaue Angabe einer Jahreszahl).

Bei diesen **441** Kranken wurden zum Teil auch mehrere, bei einigen viele Lupusherde exstirpiert. Die größte Anzahl der bei einem Kranken operierten Herde betrug **26**. Im ganzen wurden bei diesen **441** Kranken **745** Lupusherde durch Radikaloperation beseitigt.

* Siehe auch: A. Jungmann: Über Wert und Bedeutung der operativ-plastischen Lupusbehandlung. Archiv f. Dermat. u. Syph., Bd. 97. Ferner E. Lang: Die Behandlung des Lupus. Ref. in der Lupuskommission des deutschen Zentralkomitees zur Bekämpfung der Tuberkulose in der Sachverständigen-Sitzung vom 12. Mai 1910 in Berlin.

Insofern aber manche Dermatologen die Auffassung vertreten, daß in Rücksicht auf den kosmetischen Erfolg Lupusherde im Gesicht, die die Größe eines Fünfmarkstückes überschreiten, zur Exstirpation nicht geeignet sind, verdient hervorgehoben zu werden, daß 250 unserer Patienten im Gesicht operiert wurden. Was die Größe des operierten Lupusterrains im Gesicht anlangt, so war dieses bei

155 Kranken allerdings kleiner als ein Fünfmarkstück, bei den übrigen 95 Kranken aber größer, und zwar:

bei 37 Kranken größer als ein Fünfmarkstück,
bei 25 Kranken größer als zwei Fünfmarkstücke,
bei 12 Kranken größer als drei Fünfmarkstücke,
bei 21 Kranken größer als 5—11 Fünfmarkstücke.

Wir haben oftmals darauf hingewiesen, daß gerade die ausgedehnten Lupusfälle, auch im Gesichte, eine Hauptindikation für die operative Methode abgeben, weil die Operation stets das sicherste und rascheste Verfahren ist. Daß man mittelst kunstgerecht ausgeführter Plastik — eine Kenntnis, die sich der Lupustherapeut aneignen muß — auch bei sehr ausgedehnten Krankheitsherden solche Resultate erzielen kann, die auch vom ästhetischen Standpunkte vollauf befriedigen, haben wir oft durch Demonstration von solchen Fällen vor Fachkollegen illustrieren können. Erst im Mai 1910 hat Lang wieder 15 solche Fälle in der Berliner med. Gesellschaft (Berl. klin. Woch., 1910, Nr. 22) und vor der Berliner Lupuskommission (Deutsche med. Woch., 1910, Nr. 25) vorgestellt (O. F. 31, 67, 72, 76, 93, 178, 179, 180, 187, 195, 294, 324, 338, 396, 451). Der Bericht über diese Konferenz zeigt, daß unsere Auffassung daselbst volle Anerkennung und lebhafte Zustimmung gefunden hat.

Von einigen wenigen Ausnahmen abgesehen, wurden unsere, wie schon betont, zum großen Teile sehr ausgedehnten Operationen in Lokalanästhesie, nicht in Narkose, ausgeführt.

Es verdient noch herausgehoben zu werden, daß unter den **441** operierten Kranken 6 (O. F. 92, 120, 247, 330, 370, 378) Karzinombildung auf dem Boden des Lupusterrains aufweisen. Dieses Vorkommnis ist verhältnismäßig

häufig wir schon jährlich eine Anzahl solcher Fälle. Der Auffassung, die von mancher Seite ausgesprochen wird, daß dem Carcinom auf Lupusem Boden stets große Malignität innewohne, und daß es immer eine ungünstige Prognose biete, können wir nicht beipflichten. Von den **6** operierten Kranken hatten wir Gelegenheit **1** Patienten (O. F. 92) $9^1/_4$ Jahre nach der Operation, **2** Patienten (O. F. 120, 330) nach $2^1/_4$ Jahren, **1** Patienten (O. F. 370) nach $2^1/_2$ Jahren rezidivfrei zu revidieren. O. F. 247 (siehe auch L. F. 52), wurde wegen Lupus am rechten Fußrücken operiert, wegen Gesichtslupus mit Finsenstrahlen, wegen vier Carcinomherden auf dem Boden des Gesichtslupus mit Exzochleation und nachfolgender Röntgenbestrahlung behandelt. Nach $1^1/_2$jähriger Beobachtung nach der letzten Röntgenbestrahlung waren drei Carcinomherde geheilt geblieben, während der vierte Herd rezidivierte und von uns exstirpiert wurde. Wir hatten keine Gelegenheit zu neuerlicher Revision. Auch O. F. 378 wurde nicht revidiert.

Aus unseren wiederholt publizierten Rezidivstatistiken ist ersichtlich, daß die Resultate unserer Lupusexstirpationen sich immer günstiger gestalten.

Von den **441** Operierten hatten wir persönlich Gelegenheit, **330** Patienten nach mindestens einem Halbjahr wiederholt zu revidieren. Zahlreiche Patienten, die uns nur schriftlich Mitteilung von ihrer Rezidivfreiheit machen, oder die wir in einem Zeitraume revidierten, der geringer war als ein halbes Jahr seit dem letzten Eingriffe, berücksichtigen wir für diese Zusammenstellung nicht. Unter den **330** revidierten Kranken sahen wir bei der letzten Revision rezidivfrei:

1 Fall	16	Jahre	nach	d.	Operation	O. F. 2
1 „	$14^1/_2$	„	„	„	„	O. F. 6
2 Fälle	14	„	„	„	„	O. F. 10, 31
1 Fall	$12^1/_2$	„	„	„	„	O. F. 42
1 „	12	„	„	„	„	O. F. 48
2 Fälle	$11^1/_2$	„	„	„	„	O. F. 50, 67
1 Fall	$10^1/_2$	„	„	„	„	O. F. 5
1 „	$10^1/_2$	„	„	„	„	O. F. 76
2 Fälle	$9^1/_2$	„	„	„	„	O. F. 72, 93
2 „	$9^1/_2$	„	„	„	„	O. F. 85, 92

2	Fälle	9	Jahre	nach	d.	Operation	(O. F. S. 75)
2	„	$8^1/_2$	„	„	„	„	(O. F. 58, 88)
1	Fall	8	„	„	„	„	(O. F. 56)
3	Fälle	$7^1/_2$	„	„	„	„	(O. F. 45, 134, 141)
1	Fall	$7^1/_4$	„	„	„	„	(O. F. 161)
6	Fälle	7	„	„	„	„	(O. F. 52, 86, 166, 178, 179, 187)
4	„	$6^3/_4$	„	„	„	„	(O. F. 41, 97, 195, 204)
3	„	$6^1/_2$	„	„	„	„	(O. F. 34, 60, 134)
2	„	$6^1/_4$	„	„	„	„	(O. F. 29, 71)
2	„	6	„	„	„	„	(O. F. 149, 234)
1	Fall	$5^3/_4$	„	„	„	„	(O. F. 196)
4	Fälle	$5^1/_2$	„	„	„	„	(O. F. 118, 175, 243, 256)
3	„	$5^1/_4$	„	„	„	„	(O. F. 142, 208, 245)
11	„	5	„	„	„	„	(O. F. 35, 54, 90, 146, 214, 218, 224, 229, 260, 262, 276)
7	„	$4^3/_4$	„	„	„	„	(O. F. 16, 198, 233, 237, 242, 252, 261)
2	„	$4^1/_2$	„	„	„	„	(O. F. 80, 288)
2	„	$4^1/_4$	„	„	„	„	(O. F. 248, 249)
10	„	4	„	„	„	„	(O. F. 9, 94, 95, 210, 264, 271, 283, 300, 306, 307)
4	„	$3^3/_4$	„	„	„	„	(O. F. 68, 274, 275, 327)
8	„	$3^1/_2$	„	„	„	„	(O. F. 100, 200, 279, 282, 295, 313, 324, 332)
8	„	$3^1/_4$	„	„	„	„	(O. F. 73, 107, 169, 296, 266, 336, 338, 350)
8	„	3	„	„	„	„	(O. F. 168, 184, 273, 289, 299, 305, 310, 340)
10	„	$2^3/_4$	„	„	„	„	(O. F. 74, 120, 199, 309, 321, 322, 330, 347, 354, 358)
15	„	$2^1/_2$	„	„	„	„	(O. F. 15, 40, 78, 111, 125, 131, 155, 269, 290, 314, 325, 349, 369, 370, 371)
7	„	$2^1/_4$	„	„	„	„	(O. F. 89, 126, 164, 304, 333, 361, 366)

15	Fälle	2	Jahre	nach	d.	Operation	(O. F. 43, 82, 124, 140, 251, 292, 297, 335, 343, 344, 346, 351, 373, 376, 377)
7	„	$1^1/_2$	„	„	„	„	(O. F. 108, 312, 337, 380, 394, 399, 401)
22	„	$1^1/_2$	„	„	„	„	(O. F. 36, 55, 98, 106, 112, 113, 115, 117, 145, 223, 270, 287, 298, 362, 364, 382, 392, 395, 396, 397, 402, 415)
23	„	$1^1/_2$	„	„	„	„	(O. F. 61, 62, 109, 147, 148, 153, 192, 213, 246, 247, 339, 359, 363, 365, 398, 407, 411, 412, 413, 416, 417, 423, 424)
18	„	1	„	„	„	„	(O. F. 44, 64, 102, 105, 129, 130, 137, 167, 257, 286, 329, 331, 356, 403, 405, 408, 410, 428)
26	„	$^1/_2$—1	„	„	„	„	(O. F. 123, 133, 139, 152, 160, 170, 185, 190, 215, 250, 253, 272, 281, 357, 383, 384, 386, 389, 390, 420, 421, 422, 432, 434, 435, 436)
24	„	$^1/_2$—$^3/_4$	„	„	„	„	(O. F. 79, 122, 138, 162 171, 182, 183, 186, 188, 267, 277, 285, 341, 342, 345, 353, 367, 381, 385, 426, 427, 429, 430, 441)

Das sind im ganzen **275** Patienten.

Bei weiteren **20** Patienten sahen wir einige Zeit später eine unbedeutende kleine Rezidivstelle, welche leicht unter Lokalanästhesie, meist ambulant, entfernt wurde. Bei der letzten Revision nach diesem neuerlichen Angriff sahen wir rezidivfrei:

$14^1/_4$	Jahre	nach	d.	letzten	Eingriffe	1 Pat.	(O. F. 14)
$9^1/_4$	„	„	„	„	„	1 Pat.	(O. F. 32)
6	„	„	„	„	„	1 Pat.	(O. F. 22
$5^1/_2$	„	„	„	„	„	1 Pat.	(O. F. 180
$5^1/_4$	„	„	„	„	„	1 Pat.	(O. F. 13)

4	Jahre	nach	d.	letzten	Eingriffe	2	Pat.	(O. F. 28, 135
$3^1/_2$	„	„	„	„	„	1	Pat.	(O. F. 30)
3	„	„	„	„	„	1	Pat.	(O. F. 254)
$2^3/_4$	„	„	„	„	„	1	Pat.	(O. F. 301)
$2^1/_4$	„	„	„	„	„	3	Pat.	(O. F. 201, 230, 308)
$1^1/_2$	„	„	„	„	„	1	Pat.	(O. F. 81)
$1^1/_4$	„	„	„	„	„	1	Pat.	(O. F. 227)
1	Jahr	„	„	„	„	2	Pat.	(O. F. 87, 348
$^1/_2$—$^3/_4$	„	„	„	„	„	3	Pat.	(O. F. 39, 91, 259)

Demnach verzeichnen wir **295** positive Resultate, zu denen noch **4** Patienten (O. F. 46, 69, 156, 176) zu rechnen sind, welche einige Zeit später Lupus in einer von dem ursprünglichen Operationsterrain unabhängigen Lokalisation außerhalb desselben aufwiesen, ein Ereignis, welches ja bei jeder Behandlungsmethode eintreten kann. Zwei von diesen Kranken wurden übrigens von diesen neuen Lupusherden durch Exstirpation befreit, einer der Finsenbehandlung unterzogen und ein Fall stellt überhaupt einen Kombinationsfall vor, bei welchem ein Teil des Gesichtslupus exstirpiert, der Rest belichtet wurde. Während das Operationsgebiet vollständig frei blieb, hatte der Lupus an der belichteten Partie nach längerer Pause an Ausdehnung gewonnen. An dem ursprünglichen Operationsterrain waren diese 4 Kranken rezidivfrei, je nach 11 Jahren, 5 Jahren, $3^1/_4$ Jahren, $2^1/_2$ Jahren.

Bei **10** anderen Patienten haben wir ebenfalls kleine Rezidivstellen einige Zeit später exstirpieren müssen, doch hatten wir noch keine Gelegenheit, diese Kranken wieder zu revidieren. (O. F. 20, 49, 53, 70, 165, 238, 241, 291, 319, 379).

Elf (**11**) anderen Patienten, die solche kleine Rezidivstellen aufwiesen, empfahlen wir den unbedeutenden, neuerlichen Eingriff, doch wurde derselbe aus verschiedenen äußeren Ursachen nicht ausgeführt. (O. F. 12, 24, 26, 96, 128, 132, 172, 202, 268, 280, 302).

Nur 10 (O. F. 18, 19, 21, 23, 25, 37, 65, 110, 121, 197) von diesen **330** Patienten boten gelegentlich neuerlicher Revision inoperable Rezidive. Sämtliche 10 Patienten fallen in die erste Hälfte unserer Operationspatienten, 7 von diesen

in das erste Viertel unserer Fälle, d. i. in eine Zeit, wo wir die Indikation noch nicht so scharf zu stellen wußten. Wir hatten uns eben damals, als es noch keine andere Radiallbehandlung gab, manchmal zu Operationen gezwungen, die wir heute ablehnen würden. Es sei auch weiter bemerkt, daß 2 von diesen 10 Fällen (O. I. 110, 121) unter dem Einflusse von ungünstigen äußeren Verhältnissen, in die sie geraten waren, plötzlich eine allgemeine Überschwemmung von Tuberkulose in Form von multiplen Skrophulodermen aufwiesen, einer von diesen beiden, nachdem wir ihn mehrere Jahre lang rezidivfrei beobachtet hatten. Es stellen dies also eigentlich Ereignisse dar, welche kaum dem operativen Verfahren zur Last gelegt werden könnten.

Dieses erweist sich bei scharfer Indikationsstellung und präziser Operationstechnik, wie aus dieser Statistik ersehen werden kann, als nahezu sicher, wenn die Operation tatsächlich im Gesunden durchgeführt wird.

Finsenbehandlung des Lupus vulgaris.

Es folgen zunächst Krankenauszüge von 597 Lupuskranken, welche wir seit Eröffnung der Heilstätte für Lupuskranke in Finsenbehandlung genommen haben. Der Abschluß der Krankengeschichten für diesen Bericht erfolgte Mai—Okt. 1910.

L. F. 1.* G. M., 50jährige Professorsgattin.

Über hereditäre Verhältnisse nichts bekannt. Lupus seit vielen Jahren bestehend, wurde wiederholt excochleiert. Die Kranke stand an der Abteilung Lang im Jahre 1903 und Anfang 1904 in Lichtbehandlung wegen eines *3 cm langen, 2 cm breiten Herdes von Lupus nodularis in der rechten Unterkiefergegend.* Interner Befund normal. Blieb seither geheilt. Zarte, bläulichweiße Narbe.

Jänner 1908 sahen wir die Frau zuletzt in ausgeheiltem Zustande, d. i. vier Jahre nach der Finsenbehandlung.

L. F. 2. A. H., 20jähriger Mann.

Der Kranke wurde wegen *Lupus disseminatus* im Jahre 1895 der Exstirpationstherapie (O. F. Nr. 18) unterzogen.

Es ist dies einer unserer wenigen operierten Kranken, bei welchen es zu schwerer, ausgedehnter Rezidive gekommen war.

Wegen ausgebreitetem Lupus des ganzen Gesichtes stand der Kranke etwa 2 Jahre hindurch an der Abteilung Lang in Lichtbehandlung, die mit Röntgen- und Radiumbestrahlung kombiniert wurde.

Der Patient, welchen wir in Beobachtung behalten haben, ist von seinem Gesichtslupus seit anderthalb Jahren vollständig geheilt, nur hat er eine merkwürdige Vulnerabilität des Gesichtes zurückbehalten. Der Kranke braucht sich nämlich während des Sommers

* Fälle 1 bis 149 wurden bereits in unserem früheren Finsenberichte publiziert. Daselbst sind auch die Belichtungsfälle Nr. 2, 17, 18, 26, 29, 34, 37, 40, 53, 56, 59, 60, 97, 100 abgebildet. Doch bringen wir hier zum Vergleiche und zur besseren Übersicht auch die damaligen Krankengeschichtsauszüge vom März 1906.

nur eine Zeit lang der Mittagssonne zu exponieren und erhält dann einige Stunden später ganz charakteristische Lichtreaktionen, welche in ebenso zyklischer Weise ablaufen, wie es bei den Finsenreaktionen geläufig ist. Eine Anzahl ausgedehnter Herde am Stamme wird mit gutem Erfolge der Röntgenbehandlung unterzogen.

Mai 1910: Seit der letzten Revision im Jahre 1905, 11½ Jahre nach der Lichtbehandlung, nicht wiedergesehen. Wie wir später erfuhren, ist der Kranke an Nephritis gestorben.

L. F. 3. E. A., 20jähriges Mädchen.

Für tuberkulöse Belastung kein Anhaltspunkt. Lupusherde traten auf vor 10 Jahren an der rechten Wange, vor 5 Jahren am rechten Oberschenkel und am linken Handrücken. Die Kranke wurde wegen ihres Gesichtslupus nach ihrer Angabe wiederholt exochleiert und mit Ätzmitteln behandelt.

Am 7. Juli 1904 wurde an der Abteilung Lang die Exstirpation eines Herdes in der Regio glutaealis sinistra und eines zweiten Herdes an der linken Hand vorgenommen; Patientin ist an diesen Stellen rezidivfrei geblieben. (O. F. Nr. 141.) Außerdem bestand damals ein schwerer *Lupus exulcerans beider Gesichtshälften, der Nase; Skrophuloderma am Halse; Schleimhäute frei.* Der interne Befund war normal.

Die Kranke wurde mit gutem Besserungserfolge der Röntgenvorbehandlung unterzogen, nur vom kosmetischen Standpunkte etwas weniger befriedigend und dann ein Jahr lang belichtet. Die fast geheilte Patientin erhielt als Nachbehandlung einiger hartnäckiger Partien vom 3. November 1904 bis 23. August 1905 im ganzen 30 Belichtungen. Wir haben der Kranken empfohlen, sich häufig in der Heilstätte zu zeigen, um einen dauernden Erfolg zu erlangen, doch haben wir sie leider bis Ende 1905 noch nicht wiedergesehen.

Von Anfang 1907 bis zum Mai 1908 erschien die Patientin stets sehr unregelmäßig mit einigen kleinen Nachschüben, deren Belichtung notwendig war. So erhielt sie im ganzen noch 76 Belichtungen in der Heilstätte und ist in ihrem ausgezeichneten Besserungszustande erhalten geblieben, konnte aber wegen ihres unregelmäßigen Erscheinens nicht zur vollständigen Ausheilung gebracht werden.

L. F. 4. Sch. M., 12jähriges Mädchen.

Erbliche Belastung nicht erwiesen. Im 6. Lebensjahre Auftreten eines Herdes in linker Ellbogenbeuge (braunes Fleckchen); in der Folge werden befallen: rechte Gesichtshälfte, Hals, linker Oberschenkel, rechte Schulter, Rücken.

Therapie bis zum Eintritte in unsere Behandlung: Salben, Lapis, Jodbäder, Paquelin.

Der ausgedehnte *Lupus exulcerans der rechten Unterkiefergegend, am Hals, Mundwinkel, Mundschleimhaut* wurde an der Abteilung Lang mit Röntgen vorbehandelt und später anderthalb Jahre lang belichtet, des

gleichen Lupus der linken Ohrmuschel. Ein serpiginöser Herd des rechten Oberarms, ein zweiter in der rechten Regio scapularis, ein dritter am linken Oberschenkel wurden zahlreichen Röntgen- und Radiumapplikationen unterzogen. In der Heilstätte erhielt das Mädchen, dessen interner Befund normal war, vom 4. November 1904 bis 5. März 1905 noch wiederholte Belichtungen. Die Herde am Stamme, bei welchen die vorausgegangene Röntgen- und Radiumtherapie keinen wesentlichen Erfolg aufgewiesen hatten, wurden in Hinsicht auf für später in Aussicht genommene Exstirpation indifferent behandelt.

Die Kranke befand sich in gebessertem Zustande als sie anfangs Mai 1905, trotz unseres Abratens, die Behandlung in der Heilstätte unterbrach. Seither nicht wiedergesehen.

L. F. 5. M. P., 68jährige Private.

Lupus nodularis der rechten Wange. Interner Befund normal, Schleimhäute frei. Hereditäre Belastung in der Aszendenz vorhanden. Schon im Kindesalter traten an den Rändern auseiternder Drüsen am Halse Lupusherde auf. Dieselben wurden jahrelang mit Salben, Jod, Lapis usw. behandelt.

An der Abteilung Lang erhielt die Kranke eine große Zahl Belichtungen.

Sie erhielt als Fortbehandlung in der Heilstätte zwischen 4. November 1904 und 16. Juni 1905 noch etliche Belichtungen. Ende Dezember 1905 sehr gebessert, doch sind an einzelnen Stellen deutliche Knötchen wahrnehmbar, weshalb der Kranken eine Nachbehandlung empfohlen wird.

Sie entschloß sich hiezu jedoch nicht. Wir haben die Kranke seither nicht wiedergesehen.

L. F. 6. H. M., 43jährige Beamtin.

Schwerer Lupus exulcerans des ganzen Gesichtes mit vollständiger Zerstörung des knöchigen Nasengerüstes, Beteiligung der Nasenschleimhaut. Apicitis.

Ein Bruder ist an Bauchfellentzündung gestorben. Vor 7 Jahren Auftreten eines Lupusherdes an der Nase, Exstirpation desselben, Deckung desselben mit Hautlappen vom Oberschenkel (an einer chirurgischen Station). Nach einem Jahr Rezidiv. November 1903 zweimalige Röntgenbestrahlung mit kräftigen Dosen, von Besserung gefolgt.

Sie wurde an der Abteilung Lang etwa 1 Jahr lang belichtet.

Die Lichtbehandlung wird in der Heilstätte fortgesetzt, sie erhielt vom 4. November 1904 bis 10. November 1905 im ganzen 171 Belichtungen. Langsam, gleichmäßig fortschreitende Besserung ihres Zustandes.

Mai 1910: Zur Erhaltung ihres guten Zustandes erhält Patientin von Zeit zu Zeit immer Nachbelichtung. Sie hat im ganzen in der Heilstätte 470 Belichtungen erhalten. Seit Jahren ist ihr Zustand ein gleichmäßig guter, fast ausgeheilter.

L. F. 7. G. A., 29jährige Kleidermacherin.

Lupus alae nasi. Beteiligung der Nasenschleimhaut. Interner Befund normal.

Erbliche Belastung nicht nachweisbar. Vor 4 Jahren Auftreten eines linsengroßen Lupusherdes am rechten Nasenflügel, im Vorjahre eines an der Wange. Therapie bis zum Eintritte in unsere Behandlung: Auskratzungen am Nasenflügel. Wurde dann an der Abteilung Lang belichtet (etwa 80 Belichtungen) und ziemlich gebessert.

Ab 4. November 1904 bis 3. April 1905 noch 30 Belichtungen in der Heilstätte. Zieml i ch gebessert, unterbricht sie über eigenen Wunsch. Sie hat sich seither noch nicht gezeigt.

L. F. 8. A. L., 46 Jahre alter Militärgeistlicher.

Im 36. Lebensjahre etablierte sich am und hinter dem linken Ohre ein Schuppen und Krusten bildender, eiternder Ausschlag. Therapie vor dem Eintritte in unsere Behandlung: Jodbäder, Paraphenolsalbe. Erblich nicht belastet.

Fig. 30. L. F. Nr. 8. Vor der Lichtbehandlung.

Ausgebreiteter Lupus desquamativus des Ohres und der umgebenden Partien der Wange und des Halses, auch ein Stück weit in die behaarte Kopfhaut hineindringend, mit Destruktion der Ohrmuschel. (Fig. 30.) Interner Befund normal.

An der Abteilung Lang wurde der Kranke etwa anderthalb Jahre lang belichtet.

Die Belichtung wurde in der Heilstätte fortgesetzt und Patient erhielt daselbst ab 4. November 1904 bis 4. März 1905 im ganzen 68 Belichtungen, unterbrach sodann in sehr gebessertem Zustande die Behandlung.

Mai 1910: Zur Erhaltung seines sehr gebesserten Zustandes mußte der Kranke immer von neuem eine Zeitlang belichtet werden, in den letzten Jahren allerdings nur mehr für kleine Nachschübe, meist an der Peripherie, wobei es uns immer gelang, eine neuerliche Ausbreitung des Prozesses zu verhindern. Patient hat im ganzen mehr als 500 Belichtungen benötigt. Er ist jetzt fast lupusfrei. (Fig. 31.)

L. F. 9. K. S., 39jährige Bedienerin.

Auf hereditäre Belastung läßt die Anamnese nicht schließen. Lupus begann im 10. Lebensjahre am rechten Nasenflügel mit Tendenz zur Ausbreitung. Therapie vor dem Eintritte in unsere Behandlung: Excochleation, Salben, Ätzungen, Schwefelbäder, Vaselinverbände, Röntgenisierung.

Lupus nasi. Mucosa frei. Lungenbefund normal. Durch Röntgenvorbehandlung wesentlich gebessert, erhielt die Kranke für ihren nur wenig ausgebreiteten Lupusherd in der Heilstätte vom 4. November 1904 bis 24. Oktober 1905 in langen Intervallen 30 Belichtungen. Ende Dezember 1905 erscheint sie lupusfrei.

Fig. 31. L. F. 8. Durch Lichtbehandlung bis auf unbedeutende Reste ausgeheilt.

Mai 1910: Patientin zeigte sich im Jänner 1907. Wir gaben ihr vorsichtshalber für ein unbedeutendes Pünktchen an der im übrigen schön geheilten Narbe zwei Belichtungen. Hatten keine Gelegenheit, die Kranke später zu sehen.

L. F. 10. F. J., 39jähriger Postbeamter.

Für erbliche Belastung kein Anhaltspunkt. Seit dem 18. Lebensjahre lupös, wurde er nach seiner Angabe im Laufe der Jahre mit Jodbädern, Salben, Paquelinisation, Sonnenlicht behandelt. Stand bereits an der

Abteilung Lang im Allgemeinen Krankenhause in Lichtbehandlung und wurde dadurch gebessert. Doch handelt es sich um einen *mächtig ausgedehnten Lupus beider Wangen, auf das linke Ohr übergreifend*, zu Ektropium des linken unteren Augenlides führend. Außerdem besteht *ausgedehnter desquamativer Lupus* (lang vernachlässigt) *beider unteren Extremitäten*.

Interner Befund normal. Mucosa frei.

Ab 4. November 1904 bis Ende Dezember 1905 erhielt der Kranke in der Heilstätte noch etwa 200 Belichtungen für den Gesichtslupus, welcher ganz wesentlich gebessert ist und nur mehr an den Randpartien Erkrankungsherde aufweist. Für den Lupus der unteren Extremitäten wurde Röntgenbehandlung begonnen, konnte jedoch leider nicht regelmäßig durchgeführt werden, so daß hier von einer Beeinflussung nicht die Rede sein kann.

Mai 1910: Patient wurde bis Ende 1909 manchmal, nach vielmonatlichen Intervallen, belichtet. Er erhielt im ganzen über 500 Belichtungen. Durch die Behandlung ist es gelungen, soweit sein Gesicht in Betracht kommt, ihn in einem fast lupusfreien Zustande zu erhalten. Zu einer regelmäßigen Behandlung seines Extremitätenlupus konnten wir den Kranken nicht bewegen.

L. F. 11. — L. M., 27jährige Bauerstochter.

Ohne hereditäre Belastung. Patientin hustet seit 2 Jahren, mitunter auch Blut; Nachtschweiße. Gegenwärtiges Leiden trat im 21. Lebensjahre als Ausschlag am Kinn und an den Wangen unter Schuppung, Krusten und Geschwürbildung auf. Bisher Salbenbehandlung.

Kindhandtellergroßer oberflächlicher *Lupus vulgaris unter dem Kinn.* Der objektive Lungenbefund ergibt entgegen den anamnestischen Daten nur mäßige Verkürzung des Schalles über der linken Spitze.

Ab 4. November 1904 bis 9. März 1905 im ganzen 55 Belichtungen. Wurde sehr gebessert.

Ende 1906 erschien die Kranke in der Heilstätte, war größtenteils ausgeheilt, erhielt etwa 20 Belichtungen für einige Residualknötchen. Wir hatten noch keine Gelegenheit, sie abermals zu revidieren.

L. F. 12. E. St., 42 Jahre alter Beamter.

Lupus vulgaris der ganzen rechten Wange, auf das Ohr übergreifend. Interner Befund normal.

Vater erlag der galoppierenden Schwindsucht. Lupusherd an der rechten Wange besteht seit dem 3. Lebensjahre, zeigte geringe Tendenz zur Ausbreitung. Vor dem Eintritte in unsere Behandlung mit Auskratzungen, Lapis, verschiedenen Salben und Wässern, Ätzungen, Jod usf. behandelt. Stand bereits an der Abteilung Lang im Allgemeinen Krankenhause in Lichtbehandlung, welche in der Heilstätte fortgesetzt wurde.

4. November 1904 bis 22. Jänner 1905 78 Belichtungen in der Heilstätte. Wird anscheinend geheilt entlassen. Erscheint am 22. September

1905 in der Heilstätte zur Revision; bis auf einige suspekte Punkte am Rande geheilt; erhält vorsichtshalber etwa 50 Belichtungen.

Mai 1910: Patient erhielt in der Heilstätte vom Jahre 1904 bis 1909 im ganzen 250 Belichtungen, in der Form, daß er viermal für je einen Monat zur ausgiebigen Belichtung hier aus seinem fernen Wohnort eintraf. Es gelang, ihn in fast Lupus freiem Zustande zu erhalten.

L. F. 13. R. M., 70jährige Private.

Vater litt an einer chronischen Hauterkrankung des rechten Handrückens, eine Schwester war phthisisch. Vor 14 Jahren traten nach Angabe der Patientin an beiden Nasenflügeln „Wimmerln" auf, die sich weder durch Salben, noch Auskratzungen vertreiben ließen, sondern sich später auf die Wangen ausbreiteten. Die Kranke wurde an der Abteilung Lang vor etwa 3 Jahren der Holländerschen Heißluftbehandlung unterzogen, später mit Licht behandelt (etwa 2 Jahre lang ununterbrochen). Die Kranke litt an *mächtigem Lupus tumidus der Nase,* die fast auf die zweifache Größe ihrer normalen Form angeschwollen war, *und der angrenzenden Gesichtspartien.*

Die Lichtbehandlung hatte wohl eine Zeitlang soweit guten Erfolg, als der Lupus der Nase sich besserte und diese wieder eine schlanke Form annahm. Doch zeigte sich plötzlich Verschlechterung aus unbekannten Gründen, insoferne, als der Lupus sich gegen die Wangen ausbreitete. Es wurde Röntgentherapie eingeschoben, jedoch ohne besonderen Erfolg. Die Kranke ist intern gesund, doch ist sie schwächlich und schlecht genährt und könnte vielleicht diesem Umstande es zugeschrieben werden, daß die Lichtbehandlung in der letzten Zeit vollkommen refraktär blieb. Sie erhielt in der Heilstätte 60 Belichtungen ab November 1904 bis März 1905; es wurde sodann unterbrochen und Salben- und Pflastertherapie (Resorzin, Pyrogallus, Jod, graues Pflaster, Jothion), schließlich Heißluftbehandlung angewendet und das Hauptgewicht auf die Hebung des Allgemeinzustandes gelegt. Ende Dezember 1905 erscheint die Kranke etwas gebessert.

Mai 1910: Wir haben den desparaten Fall in unserer Beobachtung behalten und verschiedene Behandlungsmethoden eingeleitet, Belichtungen mit der Quarzlampe, Tuberkulinkur, Heißluftbehandlung, Pyrogallus, Resorzin usw., stets aber leider den gleich negativen Erfolg davongetragen.

L. F. 14. L. M., 31jährige Heizersgattin.

Lupus der Nase mit Beteiligung der Schleimhaut. Interner Befund normal.

Nicht erblich belastet. Vor 4 bis 5 Jahren Erkrankung an Lupus der rechten Nasenseite, in der Folge Ausbreitung über die ganze Nase; wurde früher mit Lapis, Pyrogallus und Salben behandelt. Erhielt im Allgemeinen Krankenhause eine Anzahl Belichtungen, war ziemlich gebessert.

In der Heilstätte zur Fortbehandlung vom 8. November bis 16. De[illegible] noch 30 Belichtungen. Unterbrach jedoch und hat sich seither [illegible] nicht gezeigt.

L. F. 15. R. O., 31jährige Näherin.

Ein Bruder ist an Lungentuberkulose gestorben. Vor 3 Jahren traten an der Nase Knötchen auf, welche wiederholt ausgekratzt wurden, später Lichtbehandlung an der Abteilung Lang im Allgemeinen Krankenhause, die zu ziemlicher Besserung führte. *Lupus vulgaris der Nase* (Fig. 32) mit ausgedehnter Beteiligung der Schleimhaut. Die Kranke hat eine Mitralinsuffizienz.

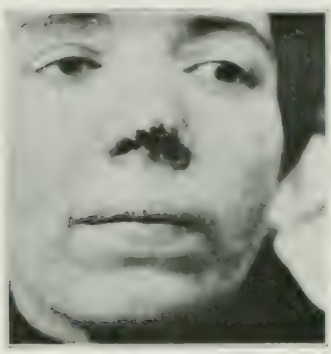

Fig. 32. L. F. 15. Vor der Lichtbehandlung.



Fig. 33. L. F. 15. Durch Lichtbehandlung seit 1½ Jahren geheilt.

Sie erhielt in der Heilstätte noch 20 Belichtungen vom 10. November 1904 bis 20. Juni 1905, blieb aber leider von der regelmäßigen Schleimhautbehandlung aus. Ende Dezember 1905 zeigt sich die Kranke wieder, in etwas verschlechtertem Zustande; es wird ihr Pyrogallusvorbehandlung und später Lichtbehandlung empfohlen.

Mai 1910: Die Kranke erhielt während der Jahre 1906 und 1907 in langen Intervallen etwa 80 Belichtungen. Ende 1909, d. i. anderthalb Jahre nach der letzten Belichtung, sahen wir sie zuletzt lupusfrei. (Fig. 33.) Die Mucosa nasi bedarf fortgesetzter Pflege.

L. F. 16. M. M., 38jährige Frau.

Mutter starb an Lungenphthise. Vor 10 Jahren hatte Patientin eine Pleuritis mit Fistelbildung. Lupus trat vor 14 Jahren auf in Form eines Knötchens an der Nasenspitze mit späterer Ausbreitung über die ganze Nase und rechte Wange; wurde früher lapisiert, excochleiert, gebrannt. — Salbenbehandlung, Kneippkur, Jodbäder. Belichtung an der Abteilung Lang etwa 1 Jahr lang mit gutem Erfolge.

Lupus der Nase mit Destruktion des rechten Nasenflügels und *der rechten Wange*. Schwerer Prozeß an der Mucosa nasi. Residuen einer alten Tuberculosis pulmonum.

Vom 10. November 1904 bis 12. April 1905 erhielt die Kranke in der Heilstätte noch weitere 40 Belichtungen. Sie ist leider zu einer regelmäßigen Behandlung nicht zu bewegen. Die Besserung ihres Zustandes hat wohl angehalten, doch bedurfte sie noch weiterer Belichtung.

Mai 1910: Die Kranke konnte zur Fortsetzung der Lichtbehandlung nicht angehalten werden.

L. F. 17. T. E., 17jähriger Kontorist.

Hereditäre Belastung nicht nachweisbar. Nach operativer Behandlung von Abszessen an beiden Händen im 14. Lebensjahre traten am rechten Vorderarm und in den Narben Knötchen auf. Wurde früher excochleiert und mit Salben behandelt. Auch war ein erfolgloser Transplantationsversuch an einer Klinik gemacht worden. An der Abteilung Lang erhielt Patient, dessen interner Befund normal ist, mit gutem Erfolge ein halbes Jahr lang Lichtbehandlung, die sich an vorausgegangene Röntgenbestrahlung anschloß.

Lupus an beiden Handrücken und am rechten Vorderarm. Der Herd am rechten Vorderarm wird am 8. Februar 1905 (siehe O. F. 251) exstirpiert und mit Thiersch gedeckt.

Für die Lupuspartien an den Handrücken erhielt der Kranke als Nachbehandlung vom 10. bis 22. November 1904 noch 10 Belichtungen und erschien, als wir ihn anfangs März 1905 zuletzt sahen, geheilt.

September 1907, d. i. drei Jahre nach der letzten Belichtung, revidiert und lupusfrei befunden.

L. F. 18. B. A., 35jähriges Fräulein.

Der Vater starb an Lungentuberkulose. Seit 23 Jahren besteht der Lupusherd am rechten Ohre, ausgehend vom Läppchen. Therapie bis zum Eintritte in unsere Behandlung: Jodpinselungen, Paquelin-Auskratzungen, Salben.

Lupus der rechten Ohrmuschel und umgebenden Partien. Apicitis sinistra mäßigen Grades. Wurde im Allgemeinen Krankenhause mit Röntgenstrahlen und Radium vorbehandelt und sehr gebessert. Erhält vom 10. November 1904 bis Ende April 1905 in der Heilstätte noch etwa 80 Belichtungen.

Ende Dezember 1905 erscheint die Kranke lupusfrei.

Wir sahen die Kranke 1906 und 1907 lupusfrei. Als sie sich Mitte 1908 wieder zeigte, hatte sie innerhalb des sonst weißen, zarten Narbenterrains einige kleine Nachschübe, deren Nachbelichtung Patientin ablehnte, da sie nicht in Wien bleiben wollte.

L. F. 19. W. A., 41jährige Industrielehrerin.

Anamnestisch keine hereditäre Belastung. Das Entstehen ihres Lupus im Gesichte führt Patientin auf eine vor 21 Jahren akquirierte Ver

[illegible] mit Lues zurück, nach einigen Jahren Auftreten von Knötchen an den Ohrlippen. Therapie vor dem Eintritte in unsere Behandlung [illegible] Mittel, Naturheilverfahren.

Befund: ausgebreiteter *Lupus erythematosus des ganzen Gesichtes*, [illegible] Ohres mit mächtigem Ektropium des linken unteren Augenlids und Destruktion der Nasenflügel. Beteiligung der Mucosa nasi. *Lupus des* [illegible] an beiden Armen, die Streckseite betreffend. *Ein kronengroßer Lupusherd der rechten Glutäalgegend* wurde am 12. Mai 1904 von [illegible] exstirpiert. (Ob. F. 289.) Interner Befund normal.

Die Kranke wurde bereits an der Abteilung Lang durch 1½ Jahre belichtet und erhielt in der Heilstätte von November 1904 bis Ende Dezember 1905 recht ausgiebige Belichtung. Unser Befund im März 1906 lautete: „Ist wohl ziemlich gebessert, wird aber voraussichtlich noch längerer Lichtbehandlung benötigen. Der Lupus beider Arme ist lange mit Röntgen und Radium behandelt worden, die Partien sind jetzt atrophisch, pigmentiert, sehr vulnerabel und zeigen einzelne Knötchengruppen hauptsächlich an der Peripherie. Für diese wird die Röntgenbestrahlung in schwachen Dosen und sehr langen Intervallen fortgesetzt."

Mai 1910: Wir behandelten die Kranke noch bis Anfang 1909. Sie erhielt für ihren Gesichtslupus von geradezu monströser Ausdehnung im ganzen mehr als 1000 Belichtungen, verließ uns aber anfangs 1909. Die Belichtung dieses allzu ausgedehnten Falles, welche wir solatii causa nicht vollkommen aussetzen wollten, konnte zu einem rechten Erfolge nicht führen.

L. F. 20. M. K., 30jährige Pflegeschwester.

Vater starb an Lungentuberkulose. Gesichtslupus seit 21 Jahren bestehend, scheint sich an Dakryocystitis angeschlossen zu haben. Wurde nach ihrer Angabe unzählige Male excochleiert und paquelinisiert und später auch der Heißluftbehandlung nach der Methode Holländer unterzogen. Die Kranke wurde an der Abteilung Lang mehr als 2 Jahre lang der Lichtbehandlung unterzogen und dazwischen wurden mehrere Male für rodikuläre Nachschübe im Gesichte sowie für ihre hypertropische Oberlippe Röntgen- und Radiumapplikationen mit sehr gutem Erfolge angewendet. Es handelt sich um einen *ausgedehnten Lupus des ganzen Gesichtes, der Nase, Oberlippe, linsengroßer Herd unterhalb des Kinnes*, mit Beteiligung der Nasenschleimhaut.

Perforation des Septums. Der interne Befund ist normal. Die erkrankte Nasenschleimhaut wurde wiederholt mit dem Galvanokauter, Milchsäure, Jodpinselungen behandelt und gebessert. Im Laufe des Jahres 1905 wurden beiden Tränensäcke wegen Blennorhöe exstirpiert. März 1906 konstatierten wir: „Die Kranke wurde geheilt, doch bedarf sie von Zeit zu Zeit in der Heilstätte einiger Lichtapplikationen als Nachbehandlung für suspekte Flecke. (Ab 10. November 1904 bis Ende 1905 im ganzen etwa 20.)"

Während der Jahre 1906 und 1907 erhielt Patientin hie und da eine Belichtung, im ganzen 10 Sitzungen. März 1910, d. i. zweieinhalb Jahre nach der letzten Belichtung, sahen wir sie lupusfrei. Die Mucosa nasi befindet sich in relativ gutem Zustande, bedarf aber fortgesetzter Pflege.

L. F. 21. S. M., 20jähriges Dienstmädchen.

Eltern erlagen der Lungentuberkulose. Erkrankung an Lupus besteht seit 5 Jahren. Bisher mit Salben und Excochleation behandelt.

Lupus desquamativus am linken Nasenflügel, vereinzelte Knötchen an den Wangen. Interner Befund normal.

Ab 11. November 1904 bis 2. Oktober 1905 etwa 100 Belichtungen. Erschien Ende 1905 lupusfrei.

Mai 1910: Die Kranke erhielt von 1904 bis 1909 im ganzen über 500 Belichtungen und befindet sich in einem sehr guten Zustand. Von Zeit zu Zeit zeigen sich in dem sonst gut geheilten Gesichte neben aufschießenden Aknepusteln, deren Ausheilung leicht gelingt, einzelne disseminierte Lupusknötchen, die unter Belichtung rasch ausheilen. Durch stete Belichtung solcher Nachschübe haben wir einen schweren Prozeß im Gesichte vermeiden können. Auch die Mucosa nasi befindet sich in konstanter Behandlung nach unseren gewohnten Methoden.

L. F. 22. P. E., 18jähriges Fräulein.

Lupus exulcerans des rechten Ohrläppchens. Interner Befund normal.

Familienanamnese belanglos. Vor 4 Jahren sollen nach Durchstich des rechten Ohrläppchens erst Eiterungen desselben, dann Lupusknötchen aufgetreten sein. Behandlung mit Salben, Auskratzungen und Röntgenstrahlen war ohne Erfolg. Patientin wurde bereits an der Abteilung Lang belichtet.

Erhält in der Heilstätte ab 12. November 1904 bis 9. Juni 1905 im ganzen 60 Belichtungen. März 1906 sehr gebessert.

Während des Jahres 1906 erhält Patientin Nachbelichtung, im ganzen 20 Sitzungen. Ende 1908, d. i. zwei Jahre nach Abschluß der Behandlung, sahen wir sie lupusfrei.

L. F. 23. A. H., 65jährige Private.

Lupus nodularis der rechten Wange und Ohrmuschel, 2 cm langer, 1½ cm breiter Herd an der linken Wange. Mäßige *Arteriosklerose.*

Erbliche Belastung nicht nachweisbar. Vor 4 Jahren traten auf Narben nach vereiterten Drüsen rechts am Halse und Ohre Knötchen auf, welche eine Zeitlang ohne Erfolg behandelt wurden.

Lichtbehandlung an der Abteilung Lang 1½ Jahre hindurch, Fortsetzung in der Heilstätte.

Erhielt in der Heilstätte noch 30 Belichtungen vom 17. November

1904 bis 31. Oktober 1905 und war fast geheilt, als sie über eigenes Verlangen die Behandlung unterbrach.

Wir sahen die Patientin etwa 2 Jahre später nochmals. Die Nachbelichtung einiger Knötchen lehnte die Kranke mit Rücksicht auf ihr Alter ab.

L. F. 24. M. L., 18jährige Beamtenstochter.

Über hereditäre Behandlung nichts bekannt. Lupus besteht seit 12 Jahren, entstand im Anschluß an Drüsenschwellung an der linken Halsseite. Wurde, wie angegeben, öfters exzochleiert.

Lupus ausdehnend des Halses darunter eine Drüse sichtbar. Interner Befund normal. Sie erhielt im ganzen vom 17. November 1904 bis 9. Juni 1905 120 Belichtungen und vom 31. Oktober bis 22. Dezember 1905 17 Sitzungen als Nachbehandlung für suspekte Partien. Erscheint anfangs 1906 lupusfrei.

Zuletzt revidiert Ende 1907, d. i. zwei Jahre nach der letzten Belichtung: lupusfrei befunden.

L. F. 25. L. R., 42jährige Frau, Private.

Schwerer, ausgebreiteter Lupus des ganzen Gesichtes. Interner Befund normal.

Eine hereditäre Belastung erscheint nicht vorhanden. Im 10. Lebensjahre wurde aus unbekannter Ursache das rechte Auge enukleiert. Lupus der rechten Wange trat im 12. Lebensjahre auf. Frühere Behandlung: Auskratzungen, Paquelin, Heißluft. Wurde an der Abteilung Lang mit Unterbrechungen lange der Lichtbehandlung unterzogen.

Der Gesichtslupus wurde bereits an der Abteilung fast vollständig ausgeheilt. Für einzelne Residuen erhält die Kranke in der Heilstätte (leider unregelmäßig) ab 18. November 1904 bis Ende 1905 im ganzen 60 Belichtungen. Es besteht ferner Affektion der Nasenschleimhaut und des harten Gaumens. Die Mucosa nasi wird mit Jodpinselungen behandelt, die Affektion des harten Gaumens seit Ende November 1905 mit Röntgenstrahlen.

Mai 1910: Um die Kranke in ihrem sehr gebesserten Zustande zu erhalten, bedarf sie von Zeit zu Zeit einer Belichtungskur. Sie hat im ganzen in der Heilstätte über 200 Belichtungen erhalten. Für den Prozeß am harten Gaumen haben wir in letzter Zeit Radiumapplikation angewendet.

L. F. 26. Sch. W., 54jähriger Ingenieur.

Über hereditäre Belastung nichts bekannt. Im Jahre 1893 tritt eine Knötchengruppe unter dem linken Auge auf; dieselbe wird ausgekratzt. 4 Monate darauf entstehen Knötchen an beiden Wangen und im Laufe der nächsten Jahre *ausgebreiteter Lupus des ganzen Gesichtes.*

Der Patient, dessen interner Befund normal ist, wurde 1½ Jahre lang von einem Arzte röntgenisiert und suchte, weil sich sein Zustand

unter dieser Behandlung nicht entsprechend besserte, im Jahre 1903 die Abteilung Lang zur Einleitung der Finsenbestrahlung auf. Dieselbe wurde länger als ein Jahr kontinuierlich fortgesetzt. In der Heilstätte erhielt Patient vom 18. November 1904 bis 31. August 1905, obwohl er uns schon Ende 1904 als vollkommen geheilt erschien, mehr aus Vorsicht für einzelne schuppende, suspektive Stellen, im ganzen 40 Belichtungen. Ende 1905 geheilt.

Der Kranke erscheint März 1910, d. i. fünf Jahre nach vollkommenem Abschluß der Behandlung, lupusfrei.

L. F. 27. B. A., 62jährige Bedienerin.

Hereditäre Belastung nicht nachweisbar. Vor 8 Jahren entstanden nach Ablauf einer Gesichtsrose Knötchengruppen neben dem rechten Nasenflügel. Dieselben wurden vor dem Eintritt in unsere Behandlung mit Salben und Auskratzungen behandelt. Litt häufig an Erysipel.

Lupusgruppe 3 cm lang, 2 cm breit in der rechten Nasolabialregion.

Interner Befund normal. Kleines Lymphoma submentale. Da die Kranke sich der Exstirpation nicht unterziehen wollte, wurde sie mit Finsenstrahlen behandelt und erhält ab 21. November 1904 bis Ende Dezember 1905 etwa 100 Belichtungen. Röntgenbestrahlung des Lymphoms. Gebessert.

Mitte 1906 wurde die Belichtung ausgesetzt; über unsere Einberufung erschien die Kranke wohl im Jahre 1907 bei uns. Zur Nachbelichtung einiger Residuen konnte sie sich wegen ihres Alters und ihrer Schwerfälligkeit nicht entschließen.

L. F. 28. G. M., 16jährige Kontoristin.

Hereditär nicht belastet. Auf den Narben nach einer im 5. Lebensjahre ausgekratzten, eiternden Geschwulst der rechten Wange entstanden Lupusknötchen. Dieselben wurden später, wie angegeben, wiederholt ausgekratzt und geätzt — ohne Erfolg. 3 cm langer, 2 cm breiter *Lupusherd an der rechten Wange.* Interner Befund normal.

Erhielt bereits an der Abteilung Lang 65 Belichtungen und in der Heilstätte vom 21. November 1904 bis 18. März 1905 noch 10 Belichtungen als Nachbehandlung. Ende 1905 lupusfrei.

Ende 1909, d. i. viereinhalb Jahre nach vollkommenem Abschluß der Behandlung, lupusfrei von uns gesehen.

L. F. 29. L. J., 18jähriges Mädchen.

Hereditäre Veranlagung anscheinend nicht vorhanden. Im 8. Lebensjahre trat Lupus an der Nase auf, wo er sich auf die rechte Wange ausbreitete. Frühere Therapie wie angegeben: Auskratzungen. Patientin wurde im Jahre 1903 an der Abteilung Lang der Lichtbehandlung unterzogen. Es bestand *schwerer Lupus exulcerans der Nase mit Knötchenaussaat an der rechten Wange und an der Oberlippe.* Beteiligung der Mucosa nasi.

Das auffallend anämische Mädchen zeigte Lymphome, auch leichte Apoetus ohne Progredienz. Schon an der Abteilung Lang wurde die Kranke unter Lichtbehandlung fast ausgeheilt. In der Heilstätte erhielt sie die Nachbehandlung vom 22. November 1904 bis 27. Dezember 1905 [illegible] Bestrahlungen. Das linke Nasenloch ist vollständig verschlossen, das rechte sehr verengt. Die früher lupösen Partien sind geheilt, blaß und zart.

Mai 1910, d. i. vier einhalb Jahre nach Abschluß der Lichtbehandlung, lupusfrei von uns gesehen.

L. F. 30. A. B., 31jährige Lehrerin.

Der Vater starb an Gehirnhautentzündung, ein Bruder an Lungentuberkulose. Im 6. Lebensjahre trat Lupus an der rechten Hand auf und breitete sich im Verlaufe der Jahre auf den ganzen Vorderarm aus. Ein Herd an der linken unteren Extremität entstand 2 Jahre später. In späteren Jahren traten Lupusherde an der linken Schulter und an der Nase auf, bei welchen es zu Spontanheilung kam, endlich im 19. Lebensjahre die Affektion an der linken Wange. Eine Badekur in Hall blieb erfolglos.

Lupus desquamativus des rechten Handrückens und Vorderarmes, bis zum Ellbogen reichend. Ankylosenbildung an den Fingern der rechten Hand nach alter Caries. *Lupus desquamativus des linken Unterschenkels, kronengroße Knötchengruppe am rechten Unterkieferrand.* Sonst gesund.

Sie wurde ab 22. November 1904 bis 7. Juni 1905 mit längeren Unterbrechungen belichtet, was in Anbetracht der mächtigen Ausdehnung ihres Herdes noch keine wesentliche Besserung erzielen konnte.

Wir haben die Kranke leider seit Anfang Juni 1905 nicht wiedergesehen.

L. F. 31. K. F., 19jähriges Fräulein.

Für erbliche Belastung kein Anhaltspunkt. Seit ¾ Jahren eine Knötchengruppe an der Nase. Interner Befund normal.

Kleiner Lupus an der Nasenspitze.

Erhält ab 25. November 1904 bis 29. Dezember 1904 14 Belichtungen. Ab 17. April bis Juni 1905 16 Belichtungen. Anfangs September 1905, als wir die Kranke wieder sahen, erschien sie lupusfrei.

Wir sahen die Patientin zuletzt im Juli 1908, d. i. drei Jahre nach Abschluß der Behandlung, lupusfrei.

L. F. 32. H. Th., 68jährige Landesgerichtsratswitwe.

Die Mutter litt an Schwellung und Rötung der Nase. Lupus am rechten Fuße der Kranken soll im 8. Lebensjahre nach einer Erkältung aufgetreten sein. Vor 10 Jahren wurde die innere und äußere Nase befallen. Bisher mit Salben, Bädern und Auskratzungen behandelt. *Lupus exulcerans der Nase.* Mucosa frei, *ausgedehnter keloider Lupus der*

rechten unteren Extremität, von der Mitte des Unterschenkels bis an die Fußspitze reichend, zwei kronengroße Herde am rechten Oberschenkel und ein etwas größerer im Bereiche der rechten Kniekehle. Interner Befund normal.

Der Lupus des Gesichtes wird der Belichtung unterzogen, und zwar erhielt die Patientin ab 26. November 1904 bis 22. Dezember 1905 im ganzen 130 Belichtungen, wodurch sie sehr gebessert ist. Für den Lupus des rechten Unterschenkels wird Röntgentherapie angewendet. (Dreimalige Exposition von etwa 3 H mit mittelweicher Röhre.) Unter dieser Therapie schwinden die subjektiven Juckempfindungen und flacht sich der Lupus bedeutend ab.

Für die zirkumskripten Herde des Oberschenkels und der Kniekehle wird Radiumapplikation angewendet, die ebenfalls Abflachung des Herdes zur Folge hat.

Mai 1910: Zur Erhaltung ihres sehr gebesserten Zustandes unterzog sich die alte Frau im Jahre 1907 sowie Ende 1909 durch einige Zeit der Nachbelichtung. Sie hat im ganzen über 300 Belichtungen in der Heilstätte erhalten. Der Extremitätenlupus, welcher durch Röntgenbestrahlung sehr gebessert worden war, blieb in dem guten Zustande.

L. F. 33. K. W., 36jähriger Bandmachergehilfe.

Hereditäre Belastung durch Erkrankung beider Eltern an Lungentuberkulose erwiesen. Lupus begann im 3. Lebensjahre an der linken Wange, verbreitete sich im Laufe der Jahre fast über die ganze Gesichts- und Halshälfte. Vor dem Eintritte in die Heilstätte anfangs intern behandelt, später systematische Behandlung mit Salben, alkalischen Lösungen, Umschlägen mit Bleiwasser, und zwar mit sichtlichem Erfolg. 1890 reaktionslose Tuberkulinimpfung.

Lupus desquamativus an beiden Wangen mit Destruktion des Randes der rechten Ohrmuschel. Gutartiger Fall mit narbiger Ausheilung der zentralen Partien. Interner Befund normal.

Erhielt ab 29. November 1904 bis Ende 1905 im ganzen 105 Belichtungen und war fast geheilt.

Mai 1910: Im Laufe des Jahres 1906 erhielt Patient noch etwa 20 Belichtungen und wird seither, d. i. seit vier Jahren, von uns als lupusfrei beobachtet.

L. F. 34. M. E., 26jährige Pflegeschwester.

Über hereditäre Belastung nichts bekannt. Im 17. Lebensjahre wurde die Nasenschleimhaut von Lupus befallen, von da griff die Krankheit auf die Außenfläche der Nase, auf Oberlippe und Zahnfleisch und linke Wange über. Frühere Therapie, wie angegeben: Auskratzungen, verschiedene Hausmittel. Die Kranke erschien im Jahre 1903 in der Abteilung Lang mit schwerem *Lupus exulcerans der Nase*, welcher zu vollständiger Zerstörung des knorpeligen Nasengerüstes geführt hatte. *Lupus*

der Oberlippe, ulceroser Zahnfleischlupus, Skrophuloderma an der linken und rechten Wange, Lymphoma submentale. Interner Befund normal.

Die Kranke wurde 2 Jahre lang nach vorausgegangener Pyrogallusbehandlung der Lichttherapie unterzogen, auch das Zahnfleisch wurde belichtet. Sie erhielt von Ende November 1904 bis Ende Dezember 1905 im ganzen 50 bis 60 Belichtungen als Nachbehandlung und war fast vollständig geheilt. Für den Nasendefekt wurde eine Prothese angeschafft. Röntgenbehandlung des Lymphoms.

Mai 1910, d. i. **drei Jahre** nach vollkommenem Abschluß der Behandlung, **beobachteten wir die Patientin lupusfrei.** Eine kleine Drüse in der rechten Praeauricularg gend und Lymphoma submentale sind auf wiederholte Röntgenbestrahlung geschwunden. In diesem Falle konnte auch der Lupus der Gingiva durch Finsenbehandlung geheilt werden.

L. F. 35. L. A., 29jährige Beamtensgattin.

Patientin stand wegen *Lupus nodularis beider Wangen* im Jahre 1904 an der Abteilung Lang in Behandlung; der Lupus hatte seit vielen Jahren bestanden. Die Kranke zeigt Residuen einer alten Pleuritis. Nach Röntgenvorbehandlung wesentlich gebessert, unterzogen wir die Kranke später der Finsentherapie. Sie bedarf in der Heilstätte von Zeit zu Zeit kurzer Nachbehandlung. Sie erhielt im November und Dezember 1904 im ganzen 10 Belichtungen und zeigte, als sie sich Ende Dezember 1905 uns vorstellte, im Bereiche ihrer glatten und weißen Narben wieder einige suspekte Partien, die neuerdings eine kleine Anzahl von Lichtsitzungen erforderten.

Mai 1910: **Von ihrem ausgedehnten Lupus ist die Kranke befreit.** Ein zarte, weiße Narbe ist an seine Stelle getreten. **Mehrere kleine** Stellen an der linken Wange zeigen sich nach mehrmonatigem Intervalle immer wieder verdächtig, so daß wir **noch nicht vollkommen die Belichtung abschließen** konnten. Die Kranke erhielt 1906 bis 1909 im ganzen etwa 100 Belichtungen für diese Stellen.

L. F. 36. M. J., 41jähriger Bindergehilfe.

Anamnese siehe O. F. 65. Am 7. Februar 1899 wurde wegen *Lupus des rechten Nasenflügels* Exstirpation und Plastik vorgenommen, indem aus dem rechten Daumenballen ein neuer Nasenflügel formiert wurde. Das kosmetische Resultat war vorzüglich.

Ein Jahr später war Patient noch rezidivfrei. Ende 1902 erschien Patient mit Rezidiv der Nase und einen frischen hellergroßen Herd der rechten Wange. Der Kranke wurde in Lichtbehandlung genommen und nahezu 4 Jahr lang an der Abteilung Lang behandelt. Er erhielt noch nach längerer Unterbrechung in der Heilstätte als Nachbehandlung vom 30. November 1904 bis 13. Jänner 1905 im ganzen 30 Belichtungen und blieb viele Monate hindurch anscheinend lupusfrei. Ende 1905 zeigte der Kranke wieder neuerdings Nachschübe, was möglicherweise mit schwerer

hinzugetretener Lungenphthise, die wir konstatieren konnten, zusammenhing. Pyrogallusbehandlung.

In Anbetracht des schweren Lungenprozesses unterließen wir die Weiterbelichtung des Patienten. Im Sommer 1910 erschien der Kranke bei uns. Sein Lungenleiden hatte keinen Fortschritt gemacht. Der Nasenlupus war nur in Resten vorhanden. Für eine inzwischen aufgetretene Plaque von Tuberculosis cutis verrucosa leiteten wir Radiumbestrahlung ein.

L. F. 37. S. H., 18jähriges Mädchen.

Wurde bereits im Allgemeinen Krankenhause für Lupus facies mit Licht behandelt mit ausgezeichnetem Erfolg. Am 16. Oktober 1903 wurde ein handtellergroßer Lupus der linken Kniekehle exstirpiert, Thiersch deckung (siehe O. F. Nr. 198), und blieb rezidivfrei.

Lupus exulcerans des Gesichtes mit Beteiligung des *Zahnfleisches*, der Nasenschleimhaut. Interner Befund vollkommen normal.

Die Lichtbehandlung wird in der Heilstätte fortgesetzt. Die Kranke erhielt vom 30. November 1904 bis Ende 1905 150 Belichtungen. Der Erfolg ist ein sehr zufriedenstellender. Die Affektion des Zahnfleisches vollständig ausgeheilt. An der Wange einzelne desquamierende Knötchen, welche sich jedoch besonders hartnäckig erwiesen. Im Juni 1905 mußte die Kranke wegen eines tuberkulösen Knochenprozesses am linken Fuße chirurgisch behandelt werden. (Excochleation und Jodoformplombe.)

Bis zum Juli 1908 erhielt die Kranke überhaupt im ganzen fast 400 Belichtungen, in den letzten Jahren nur mehr nach vielmonatigen Intervallen einige Sitzungen. Sie war wohl ausgeheilt, als wir sie zuletzt im Herbst 1908 sahen, doch fehlt eine weitere Nachkontrolle.

L. F. 38. G. K., 66jährige Häuslerin.

Hereditäre Belastung nicht nachweisbar. Lupus trat vor 15 Jahren in Form von kleinen Erhabenheiten mit Krustenbildung am rechten Nasenflügel auf. Wurde bereits im Allgemeinen Krankenhause belichtet und sehr gebessert.

Lupus nasi. Interner Befund normal.

Erhielt als Fortsetzung in der Heilstätte ab 5. Dezember 1904 bis 12. Jänner 1905 im ganzen 30 Belichtungen.

Ist in sehr gebessertem Zustande ausgeblieben. Wir haben die Kranke seither noch nicht wiedergesehen.

L. F. 39. K. J., 6 Jahre alter Knabe.

Hereditär nicht belastet. *Lupus des rechten Handrückens und kronengroßer Lupus der rechten Glutäalgegend*, seit mehreren Jahren bestehend. Letzterer Herd wurde am 23. September 1903 an der Abteilung Lang exstirpiert (O. F. Nr. 196) und blieb geheilt. Herd am Handrücken mit Röntgen und Radium vorbehandelt. Wurde sodann im Allgemeinen Krankenhause der Lichtbehandlung unterzogen und ziemlich gebessert.

Befund November 1904: Lupus des rechten Handrückens in den zentralen Partien exulceriert, am Rande wallartig. Interner Befund normal. Die Behandlung wird in der Heilstätte fortgesetzt.

18. September 1905: Exstirpation einer seit einigen Wochen bestehenden linsengroßen Knötchengruppe am rechten Vorderarm. Prima intentio. Ende Dezember 1905, nach etwa 300 Belichtungen, ist der Herd am rechten Handrücken fast geheilt, zeigt noch einige hartnäckige Stellen innerhalb atrophischen Terrains. Wird noch fortbehandelt.

Einzelne Stellen am Handrücken, die sich als sehr hartnäckig erwiesen, wurden noch oft während der Jahre 1906 und 1907 nachbelichtet. Mai 1909, d. i. anderthalb Jahre nach vollkommenem Abschluß, sehen wir den Knaben lupusfrei. Die operierten Herde sind rezidivfrei geblieben.

L. F. 40. S. E., 30jährige Private.

Hereditäre Verhältnisse ohne Belang. Lupus trat im 2. Lebensjahre als „kleines Wimmerl" auf, alsbald bedeutende Tendenz zur Ausbreitung zeigend.

Frühere Therapie, wie angegeben: Brenn- und Ätzmittel. Erschien mit *Lupus nodularis der ganzen linken Wange*. Apicitis mäßigen Grades.

Lichtbehandlung an der Abteilung Lang und wurde daselbst fast geheilt. Die Kranke erhielt, zum Teil aus Vorsicht, in der Heilstätte ab 12. Dezember bis 22. Dezember 1904 noch 20 Belichtungen, ab 1. Mai bis 25. Mai 15 Belichtungen und erscheint Ende Dezember 1905 lupusfrei.

Ende 1908, d. i. drei Jahre nach vollkommenem Abschluß der Behandlung, sahen wir die Patientin lupusfrei.

L. F. 41. R. S., 16jähriger Schüler. (Siehe O. F. 284.)

Über hereditäre Belastung nichts eruierbar. Die Lupusherde an der linken oberen Extremität entwickelten sich im 8. und 9. Lebensjahre. Therapie vor dem Eintritte in unsere Behandlung: Röntgenstrahlen mit nur geringem Erfolge. Es wurde bereits im Allgemeinen Krankenhause die Lichtbehandlung angeschlossen.

Lupus nodularis des ganzen linken Handrückens. Vier zirkumskripte Lupusherde von Kronenstück- bis Handtellergröße am linken Ober- und Vorderarm. Interner Befund normal.

In der Heilstätte wird die Belichtung am Handrücken fortgesetzt. Erhielt ab 12. Dezember 1904 bis 28. Oktober 1905 im ganzen 240 Belichtungen.

Am 15. September 1905 Exstirpation der übrigen vier Herde des linken Armes und Thierschdeckung.

Unterbricht aus äußeren Gründen in gebessertem Zustande. Februar 1910 erschien der Kranke wieder aus seiner fernen Heimat in der Heilstätte und erklärte, zu einer längeren Lichtbehandlung keine Möglichkeit zu haben. Sein Zustand (von Oktober 1905) hatte sich nicht sehr verändert. Wir leiteten Heißluftbehandlung nach Holländer ein.

L. F. 42. W. A., 24jähriger Fischer.

Vater an Lungentuberkulose gestorben. Im 7. und 8. Lebensjahre traten die Lupusherde im Gesicht und am linken Handrücken auf, an ersterem bald riesige Dimensionen annehmend, an letzterem, wie angegeben, durch Paquelinisieren geheilt. Auch im Gesicht angewendet, hatte dieses Verfahren keinen Erfolg.

Ausgebreiteter Lupus exfoliativus des ganzen Gesichtes, auf Stirne und Hals übergreifend, in den zentralen Partien Heilungstendenz aufweisend. Flache Narbe am linken Handrücken. Interner Befund normal.

Erhielt ab 13. Dezember 1904 bis Ende Februar 1905 160 Belichtungen und unterbrach die Behandlung in sehr gebessertem Zustande. Ende 1905 schriftliche Mitteilung des guten Zustandes. Patient sollte wieder der Belichtung zugeführt werden.

Der Kranke zeigte sich uns nicht wieder.

L. F. 43. K. E., 19jähriges Küchenmädchen.

Ohne hereditäre Belastung. An der rechten Ohrmuschel trat im 14. Lebensjahre ein „Wimmerl" auf, von welchem aus sich die Affektion allmählich vergrößerte; ein Jahr darauf erkrankte die Nasenspitze. Lange Zeit, wie sie angibt, mit Salben und Auskratzungen behandelt, wurde sie an der Abteilung Lang im Allgemeinen Krankenhause der Lichtbehandlung unterzogen und der *Lupus der Nase*, deren Inneres ebenfalls erkrankt war und eine mächtige Perforation des häutigen Septums verursacht hatte, ausgeheilt.

Zur Behandlung einer *desquamierenden Lupuspartie am rechten Ohrläppchen* erschien die sonst gesunde Kranke später wieder in der Heilstätte und erhielt vom 13. Dezember 1904 bis 20. Jäner 1905 im ganzen 20 Belichtungen, unterbrach dann und hat sich leider nicht wieder gezeigt. Ihr Nasenlupus war damals seit dreiviertel Jahren geheilt.

L. F. 44. H. E., 34jährige Private.

Mutter und Bruder an Lungenphthise gestorben. 7 Jahre alt, bekam Patientin an der Nase außen und an der Nasenscheidewand Lupusknötchen, was schließlich zur Septumperforation führte. Bisherige Behandlung: Jodbäder, Excochleation des Naseninnern, zeitweise Besserung. — Salben, Lapis. Elektrolyse, Galvanokaustik in der Anamnese.

Lupus der äußeren Nase, des Zahnfleisches und des harten Gaumens. Die meatus narium verengt, der vollkommenen Verwachsung nahe. Interner Befund normal. Ab 17. Dezember 1904 bis 18. November 1905 im ganzen 100 Belichtungen (auch an der Gingiva), Laminarialbehandlung der Nasenverengerung. Jodpinselung der tiefer sitzenden Schleimhauterkrankung. Ende Dezember 1905 außerordentlich gebessert. Zahnfleischerkrankung erscheint geheilt, nur an der äußeren Nase noch einzelne suspekte Stellen. Auch die Schleimhauterkrankung ist wesentlich gebessert.

Mai 1910: Während der Jahre 1906 und 1907 erhielt Patientin hie und da eine Belichtung für ein suspektes Pünktchen. Lupus des Zahnfleisches und am harten Gaumen, hinter den Schneidezähnen konnten durch entsprechend gebaute Drucklinsen leicht der Finsenbehandlung unterzogen werden. Haut und Mundschleimhautlupus werden seit zwei Jahren als vollständig ausgeheilt von uns beobachtet. Die Nasenschleimhaut wird konsequent beobachtet und mit Pinselungen behandelt.

L. F. 45. E. A., 57jährige, ehemalige Krankenwärterin.

Eine Schwester litt an Knochentuberkulose, der Mann ist Phthisiker. Lupus seit dem Jahre 1891 bestehend, wurde früher, wie angegeben, mit Salben und Pflastern behandelt.

Flacher Lupus follicularis der rechten Wange und der Stirne.

Ausgeheilter Spitzenprozeß. Patientin erhielt im Jahre 1904 etwa 100 Belichtungen an der Abteilung Lang. In der Heilstätte erhielt sie nach längerer Unterbrechung als Fortsetzung der Lichtbehandlung ab 19. Dezember 1904 bis 19. Dezember 1905 50 Belichtungen und war schon damals fast geheilt.

Seit Anfang 1906 nicht mehr belichtet. Ende 1907, d. i. etwa anderthalb Jahre nach der letzten Belichtung, lupusfrei von uns gesehen.

L. F. 46. P. L., 33jähriger Ingenieur.

Lupus exfoliativus des rechten Ohres. Seit etwa 10 Jahren bestehend. Hereditär nicht belastet. Interner Befund normal.

Vor etwa 5 Jahren, als sich der Kranke uns zum ersten Male zeigte, wäre sein Herd noch gut operabel gewesen, doch entschloß sich der Kranke nicht dazu. Er stand lange Zeit in dem Kopenhagener Lichtinstitute in Behandlung, wurde wohl sehr gebessert, doch bedarf er für einige hartnäckige Partien von Zeit zu Zeit der Nachbehandlung.

Er erhielt im Jahre 1904 20, im Jahre 1905 10 Belichtungen.

Mai 1910: Patient erhielt während der Jahre 1904 bis 1909 im ganzen 30 Belichtungen für hie und da sich zeigende kleine Nachschübe und wurde hiedurch in seinem fast ausgeheilten Zustande erhalten.

L. F. 47. M. M., 33jährige Industrielehrerin.

Vater starb an Lungentuberkulose. Die Erkrankung an Lupus der rechten Wange datiert schon seit der frühesten Kindheit und wurde, wie angegeben, teils innerlich, teils mit Salben, Auskratzungen und Ätzungen ohne sichtbaren Erfolg behandelt.

3 cm langer, 2 cm breiter, zirkumskripter Lupusherd der rechten Wange.

Interner Befund normal. Zur leicht ausführbaren Operation kann sich Patientin nicht entschließen. Sie erhielt ab 27. Dezember 1904 bis Ende 1905 mit einer mehrmonatigen Unterbrechung 95 Belichtungen.

In den Jahren 1907 und 1908 erhielt Patientin für ein suspektes Knötchen am unteren Ende der sonst ausgeheilten Narbe einige Belichtungen. Seither, d. i. seit etwa einem Jahre, von uns als Lupus frei beobachtet.

L. F. 48. Sch. H., 32jähriges Fräulein.

Hereditäre Belastung nicht nachweisbar. Lupus trat im Anschluß an eine Tränensackblennorrhöe im 17. Lebensjahre an der äußeren Nase und an beiden Wangen auf. Therapie vor dem Eintritt in unsere Behandlung: Auskratzung, dann seit 5 Jahren wiederholte Röntgentherapie. Der linke Zeigefinger wurde wegen Caries amputiert, der gleichseitige Daumen mit Excochleation behandelt. Vor einigen Jahren wurde ein Lupus (linsengroß) am linken Oberarm an der Abteilung Lang exstirpiert.

Lupus des ganzen Gesichtes mit Destruktion der Nase. Narbe am linken Daumenrücken. Schwerer Prozeß an der Mundschleimhaut und Mucosa nasi. Interner Befund normal. Kyphoskoliose.

Die Kranke, welche bereits an der Abteilung Lang mit Belichtungen behandelt worden war, erscheint am 28. Dezember 1904 fast geheilt in der Heilstätte. Nur am rechten Nasenflügel, welcher wie abgefressen aussieht, befinden sich noch Reste der Erkrankung. Die Patientin erhält hiefür bis Ende 1905 nur 10 Belichtungen, da sie — offenbar infolge seinerzeit vorausgegangener Röntgenbehandlung — auffallend schwer reagiert. An der rechten und linken Wange fast symmetrisch befinden sich zwei hellerstückgroße Ulcerationen (nicht lupöser Natur), welche wohl ebenfalls auf die ehemalige Röntgentherapie zurückzuführen sind, deren Spuren auch sonst in Telangiektasien und Pigmentationsbildung erkennbar sind. Alle unsere Bemühungen, diese Ulcerationen zu heilen, blieben fruchtlos.

Mai 1910: Die Kranke begann Ende 1905 zu kränkeln und befindet sich seither immerfort in einem schweranämischen Allgemeinzustand. Am linken Ohrläppchen entstand ein neuer Herd von Lupus exulcerans. Die Ulceration am rechten Nasenflügel blieb hartnäckig und vergrößerte sich etwas. Deutliche Lungen- und Kehlkopfsymptome sind inzwischen aufgetreten, so daß wir bei der allgemein sehr herabgekommenen und geschwächten Patientin von einer Lokalbehandlung außer Salbenapplikation absahen und ihr in erster Linie die Behandlung ihres internen Leidens empfahlen.

L. F. 49. J. P., 14jähriger Schulknabe.

Über erbliche Belastung kann Patient keine Auskunft erteilen. Lupus besteht seit Jahren; scheint bisher ohne Behandlung geblieben zu sein.

Lupus der Nasenspitze und rechts an der Wange. Hals-Lymphom. *Lupus der Gingiva.*

Appetit ausgezeichnet. Der Kranke erhielt 1904 18 Belichtungen. Wegen starker Vergrößerung seines Drüsenaffektes wurde die Lichttherapie unterbrochen und der Kranke der chirurgischen Behandlung seiner Lymphome zugeführt. Wir verloren ihn dann aus den Augen.

L. F. 50. M. M., 29jährige Bedienerin.

Keine hereditäre Belastung. Gleichzeitig mit einer Erkrankung des Nasenrachenraumes trat vor mehr als 10 Jahren Lupus an beiden Wangen auf; derselbe wurde, wie angegeben, mit Excochleation, Pyrogallussalbe und Salicylpflaster ohne Erfolg behandelt. An der Abteilung Lang wurde die Kranke etwa 1 Jahr lang mit Licht behandelt.

Fig. 34. L. F. 52. Carcinome auf dem Boden von Gesichtslupus.

Ausgedehnter Lupus des ganzen Gesichtes mit Beteiligung der Nasenschleimhaut. Interner Befund normal.

Die Kranke erhält von Ende 1904 bis März 1905 in der Heilstätte noch etwa 60 Belichtungen und wird, wie es scheint, in lupusfreiem Zustande in ihre Heimat entlassen.

Wir sahen die Patientin zuletzt im Februar 1910, d. i. vier Jahre nach Abschluß der Behandlung, lupusfrei. Die Nasenschleimhaut bedarf fortgesetzter Beobachtung und Pflege.

L. F. 51. S. A., 27jähriger Bauer.

Über hereditäre Belastung nichts erinnerbar. *Lupus vulgaris des ganzen Gesichtes* mit Beteiligung der Mucosa nasi. *Lupus exulcerans der rech-*

ten Hand mit partieller Versteifung einzelner Finger, seit frühester Kindheit bestehend.

Interner Befund normal. Stand ab 1903 in unserer Behandlung, erhielt Finsentherapie für das Gesicht und Röntgenbehandlung für die rechte Hand. Die Belichtung wurde in der Heilstätte Ende 1904 und Anfang 1905 fortgesetzt (etwa 69 Belichtungen) und führte, wie es schien, zur Ausheilung des Patienten. Die Röntgenbehandlung der Hand hatte ebenfalls ein sehr günstiges Resultat ergeben, doch war es zur Bildung charakteristischer Telangiektasien und Pigmentationen gekommen. Der Kranke war eine Zeitlang unserer Weiterbeobachtung entrückt.

Als wir ihn im Jahre 1907 wiedersahen, empfahlen wir für einige suspekte Stellen und unbedeutende Nachschübe im Gesichte Nachbelichtung, was er jedoch ablehnte.

Fig. 35. L. F. 52. Lupus durch Lichtbehandlung gebessert. Carcinome nach Röntgenbehandlung zum Teile geheilt, zum Teile rezidiviert. Die rechte Lidspalte ist provisorisch zum Zwecke einer nachfolgenden Plastik durch eine Naht geschlossen.

L. F. 52. V. F., 20jähriger Schuhmachergehilfe.

Vater und eine Schwester starben an Brustleiden. Im 10. Lebensjahre bekam Patient Lupus an der Oberlippe, der sich langsam über das ganze Gesicht ausbreitete. Um dieselbe Zeit trat auch ein Lupusherd am rechten Fußrücken auf. Zwei Monate vor der Aufnahme des Patienten wurden einzelne Teile des Gesichtes auffallend derb und sonderten ein jauchiges Sekret ab.

Bei der Aufnahme in die Heilstätte, November 1904, zeigte der Kranke einen furchtbar *entstellenden, ausgedehnten Lupusherd des ganzen Gesichtes, der Stirne*, stellenweise *bis über die Haargrenze reichend*, tief auf den Hals sich ausdehnend und sich daselbst serpiginös begrenzend. Es sind auch beide Ohren beteiligt, das rechte Ohrläppchen bis auf das

Drittteile eines Volumens hypertrophiert. Schweres Ektropium beider unteren Augenlider, welche ohne Nekrose der Konjunktiva herbeizuführen drohte. Lupus des rechten Fußrückens. Kronenstückgroßes, steinhartes, pilzförmig aufsitzendes Carcinom (später mikroskopisch bestätigt) am rechten Mundwinkel, ein Stück weit in die Schleimhaut hineinragend. Ein zweites, etwas kleineres, kreisrundes Carcinom an der linken Wange, ferner eine flachere Carcinompartie am rechten Nasenflügel und eine vierte Stelle noch in der Region des absteigenden rechten Unterkieferastes. (Fig. 34.) Die innere Untersuchung ergab eine Apicitis mäßigen Grades der linken Spitze.

Am 22. November 1904 im Äthernarkose Excochleation der Carcinome womöglich im gesunden Gewebe; nach dem ersten Verbandwechsel wurden die vier Carcinomflächen der Röntgenbehandlung unterzogen und erhielten im ganzen bis zu 14 H. Das Carcinom ist bis Ende 1905, d. i. länger als ein Jahr, nicht rezidiviert. Der Lupus des Fußrückens wurde (O. F. 247) am 29. Dezember 1904 exstirpiert. Der Gesichtslupus wurde der Belichtung unterzogen (vom Dezember 1904 bis Ende 1905) und zeigt im Vergleiche zu dem furchtbaren Aussehen, das er im Anfang bot, ganz entschiedene Besserung.

Der Kranke stand bis Juni 1906 in unserer Lichtbehandlung und erhielt im ganzen etwa 400 Belichtungen. Im Juni 1906 war das Carcinom am rechten Mundwinkel rezidiviert, während die anderen drei röntgenisierten Carcinome seit 1½ Jahren geheilt blieben. (Fig. 35.) Wir exstirpierten das Carcinomrezidiv und nahmen eine Plastik des Defektes am rechten Mundwinkel mittels Hautlappens vom rechten Oberarm vor. Es wurde dann auch eine Lidplastik am rechten Auge vorgenommen. Der Kranke verließ uns dann trotz unseres Abratens in recht befriedigendem Zustande, zeigte sich jedoch nicht wieder.

L. F. 53. B. R., 25jähriges Mädchen.

Lupus der linken Wange und des linken Oberarmes. (Siehe O. F. Nr. 111.)

Der Lupus des Gesichtes wurde bereits an der Abteilung Lang ausgeheilt; für einzelne suspekte Flecke erhielt die Kranke in der Heilstätte noch etwa 20 Belichtungen; vom Dezember 1904 bis Februar 1905. Sie teilte uns später wiederholt schriftlich ihr Wohlbefinden mit. Doch hatten wir keine Gelegenheit, uns von der Heilung persönliche Überzeugung zu verschaffen.

L. F. 54. G. E., 20jährige Bedienerin.

Für hereditäre Belastung kein Anhaltspunkt. Im 17. Lebensjahre begann die Affektion in und an der Nase, sich bald auf beide Wangen ausbreitend, sodann am linken Bein. Behandlung vor Eintritt bei uns:

Salben. Pyrogallus; Röntgen, später Lichtbehandlung an der Abteilung Lang (etwa 1 Vierteljahr hindurch).

Lupus beider Wangen, der Nase, Beteiligung der Nasenschleimhaut, des harten Gaumens. Zirkumskripte Herde am rechten Handrücken, Glutäalgegend rechts, rechten Oberschenkel und Kniegegend.

Interner Befund normal. Fortsetzung der Lichtbehandlung in der Heilstätte; Vom 3. Jänner bis Ende 1905 etwa 200 Belichtungen; ziemlich gebessert. Die Herde am Stamme wurden zunächst mit indifferenten Salben behandelt, um einer späteren Exstirpationsbehandlung unterzogen zu werden.

Die Herde am Stamme wurden im Jahre 1906 der Exstirpation unterzogen. (O. L. Nr. 336.) Für das Gesicht erhielt die Kranke in der Heilstätte im ganzen fast 900 Belichtungen. Sie ist an den Wangen schon seit Jahren lupusfrei. Nur die Nasenflügel bedurften in den letzten Jahren noch einiger Nachbehandlung. Der Lupus der Nasenschleimhaut ist durch wiederholte Galvanokaustik-Applikationen sehr gebessert. Die Affektion des harten Gaumens heilte unter Radiumbehandlung. Mai 1910 sandten wir die Kranke dem Anscheine nach geheilt in ihre Heimat, mit dem Auftrage, späterhin zur Kontrolle wieder zu erscheinen.

L. F. 55. K. M., 26jährige Stickerin.

Mutter starb an Lungenleiden. Seit 10 Jahren Lupus des Gesichtes. Später traten eine Anzahl Herde am Stamm hinzu. Bis 1903 nur mit Salben behandelt.

Es bestand ursprünglich ein ausgebreiteter *Lupus des Gesichtes, schmetterlingsflügelförmig Nase und beide angrenzenden Wangenpartien umgreifend,* ferner eine *Anzahl von zum Teil ausgedehnten Herden am Stamm und den Extremitäten.*

Sämtliche Herde wurden im Röntgenlaboratorium des Allgemeinen Krankenhauses monatelang röntgenisiert, und zwar nach der damals geübten Methode mit sehr hohen Dosen, die schwere Reaktionen zur Folge hatten. Der Herd im Gesichte wurde dann an der Abteilung Lang nach der Finsenmethode nachbehandelt. Patientin erschien Ende 1904 in der Heilstätte. Eine Anzahl von Lupusherden am Stamme war wohl geheilt, doch unter schweren Röntgenverunstaltungen. An einzelnen Herden sind in der Umgebung einzelne frische Lupusknötchen eingesprengt. Im Gesichte einzelne Lupusknötchen in sonst gesundem Terrain.

Interner Befund normal. Im Laufe des Jahres 1905 im ganzen 120 Belichtungen. Nasenschleimhaut erkrankt; wird nach konservativen Methoden behandelt. Ende Dezember 1905 sehr gebessert. In der Umgebung der am Stamme befindlichen Narben eingesprengte Lupusknötchen werden mit Radium behandelt.

Mai 1910. Von Zeit zu Zeit erscheint die Kranke mit neuen Nachschüben im Gesichte, welche in einer kurzen Belichtungsserie zum Verschwinden gebracht werden. So konnten wir die

Patientin, welche in der Heilstätte über 600 Belichtungen erhielt, in gutem Zustande gehalten. Die Lupusnachschübe am Rande der Röntgennarben am Stamme und den Extremitäten konnten, mit Radium, Quarzlampe, Pyrogallus behandelt, nicht zur Abheilung gebracht werden.

L. F. 56. L. L., 51jähriger Beamter.

Über hereditäre Belastung nichts bekannt.

Hypertrophischer *Lupus der ganzen rechten Wange*, ein Stück weit auf den Hals herabreichend, seit vielen Jahren bestehend, nur wenig vorbehandelt, bei einem sonst gesunden Patienten.

Im Laufe einer zweijährigen Lichtbehandlung mit längeren Pausen an der Abteilung Lang wurde der Kranke ausgeheilt und war anfangs 1906 seit ½ Jahren lupusfrei. Im Laufe des Jahres 1905 gaben wir ihm für eine pigmentierte Stelle, welche uns ein wenig suspekt erschienen war, zwei Lichtsitzungen.

Fig. 36. L. F. 60. Vor der Lichtbehandlung.

März 1910, d. i. fast fünf Jahre nach Abschluß der Behandlung, ist der Kranke lupusfrei.

L. F. 57. Z. R., 26jährige Hilfsarbeiterin.

Vater starb an Lungentuberkulose. Die lupöse Erkrankung trat vor 19 Jahren im Anschluß an ein Augenleiden auf; wurde wiederholt excochleiert und später an der Abteilung Lang der Lichtbehandlung unterzogen (im ganzen etwa 200 Belichtungen) und geheilt.

Lupus der Nase mit Beteiligung der Schleimhaut und Destruktion des linken Nasenflügels.

Interner Befund normal. Patientin erhielt in der Heilstätte zur Behandlung einer suspekten Partie im ganzen noch 7 Belichtungen anfangs des Jahres 1905, steht seit einem Jahre in unausgesetzter Beobachtung. Sie ist anfangs 1906 geheilt.

Mai 1910, d. i. sechs Jahre nach der Lichtbehandlung, geheilt von uns beobachtet. Die Kranke erscheint oft vorsichtshalber bei uns zur Pinselung ihrer Nasenschleimhaut.

L. F. 58. B. M., 31jähriges Fräulein. (Siehe O. F. 294.)

Der am 30. November 1903 operierte Lupus beider Wangen ist rezidivfrei geblieben. Wegen einer kleinen *Knotengruppe am linken Oberlippenbein* erhielt die Kranke im Laufe des Jahres 1905 16 Belichtungen bis 26. Juni und ist Ende des Jahres lupusfrei.

Mai 1910, d. i. fünf Jahre nach Abschluß der Behandlung, geben wir die Patientin lupusfrei.

L. F. 59. S. J., 24jähriger Agent.

Hereditäre Verhältnisse belanglos. Lupus tritt im Jahre 1896 zuerst an der Nase außen und innen auf und breitet sich alsbald auf die

Fig. 37. L. F. 59. Durch Lichtbehandlung 5 Jahre lang geheilt.

angrenzenden Partien der rechten Wange aus. Frühere Therapie: Salben, Auskratzung, Ätzmittel, Heißluft.

Lupus exulcerans der Nase mit Beteiligung der Mucosa nasi.

Interner Befund normal. Patient wurde bereits an der Abteilung Lang längere Zeit belichtet und war bei Eröffnung der Heilstätte fast geheilt. Er erhielt im Laufe des Jahres 1905 etwa 30 Belichtungen als Nachbehandlung. Er leidet jedoch auch an Lupus der Nasenschleimhaut, welche in konsequenter Weise und mit gutem Erfolge Pinselungen mit Jodlösungen unterzogen wird, ferner an Lupus des weichen Gaumens, welchen wir seit 19. Oktober 1905 mit schwachen Dosen unter Zuhilfenahme des Zylinderansatzes der Wiehmannschen Schutzröhre der Röntgenbestrahlung unterzogen. Ende 1905 erscheint der Kranke lupusfrei.

Wir sahen den Patienten zuletzt Jänner 1909, etwa dreieinhalb Jahre nach vollkommenem Abschluß der Behandlung, lupusfrei.

L. F. 60. B. M., 18jähriges Dienstmädchen.

Mutter erlag einem Lungenleiden. Lupus trat vor mehreren Jahren zuerst im Nasenrücken auf, und zwar unter häufigem Bluten, breitete sich dann auf die äußere Nase und die angrenzenden Wangenpartien aus. Vor Eintritt bei uns wurde die Kranke behandelt mit Excochleation, Paquelin, Resorzinsalbe.

Ausgebreiteter Lupus der mittleren Gesichtspartien (Fig. 36): ausgedehnter Spitzenprozeß linkerseits. Beteiligung der Nasenschleimhaut. Durch Resorzinbehandlung wesentlich gebessert, erhielt die Kranke ab Jänner bis September 1905 etwa 250 Belichtungen und erscheint Ende Dezember 1905 lupusfrei. Die Mucosa nasi, welche konsequent mit Jod und Resorzinlösungen gepinselt wird, wurde gebessert. Meatus narium verengt.

September 1910 sahen wir die Kranke zuletzt lupusfrei, fünf Jahre nach Abschluß der Lichtbehandlung (Fig. 37). An der spröden Narbe der Oberlippe hatte die Patientin eine lineare, vertikal gestellte Rhagade, welche etwa anderthalb Jahre nicht zuheilte. Wir exzidierten dieselbe Februar 1910 und erzielten glatte Ausheilung in wenigen Tagen. Die Mucosa nasi muß in Beobachtung verbleiben.

L. F. 61. S. O., 16jähriges Mädchen.

Hereditäre Verhältnisse belanglos. Beiläufig im 10. Lebensjahre trat Lupus auf, welcher anfangs unbedeutend an Umfang zunahm. Die Behandlung bestand früher in Röntgenbestrahlungen an der Abteilung Lang.

Lupus serpiginosus links am Halse. Lymphom an beiden Halsseiten und in inguine linkerseits.

Interner Befund normal, doch besteht beträchtliche Chlorose. Die Kranke erhielt für den Lupus vom 4. Jänner bis 30. September 1905 mit einer zweimaligen monatelang dauernden Unterbrechung im ganzen 98 Belichtungen und erscheint von ihrem Lupus geheilt. Die Lymphome wurden in mehreren Expositionen jedesmal zu 3 H der Röntgenbestrahlung unterzogen und sind unter dieser Behandlung vollständig geschwunden.

Im Frühjahr 1907, etwa anderthalb Jahre nach Abschluß der Lichtbehandlung, sahen wir das Mädchen zuletzt lupusfrei.

L. F. 62. R. Th., 40jährige Bedienerin.

Über hereditäre Belastung ist nichts bekannt.

Lupus der Nase und der Wange, seit vielen Jahren bestehend. Apicitis dextra inveterata. Vor etwa 10 Jahren wurde an einer chirurgischen Station exzochleiert und die Granulationsfläche durch Lappenplastik (Rhinoplastik von der Stirne) gedeckt. Es kam bald zum Rezidiv. Wir behandelten die Kranke etwa 2 Jahre hindurch schon an der Abteilung Lang mit der Finsenmethode, setzten diese auch in der Heilstätte ab Jänner 1905 durch mehrere Monate hindurch fort, doch war die Behandlung in diesem Falle ziemlich aussichtslos, da der Lupus unter den

dicken implantierten Hautlappen sitzt. Es bestand auch schwere Ozaena und Ulceration der Mucosa nasi. Seit April 1905 haben wir daher die Lichtbehandlung bei der Kranken ausgesetzt.

L. F. 63. K. B., 25jährige Hutstaffiererin.

Anamnestisch keine hereditäre Belastung vorhanden. Im 17. Lebensjahre, d. i. vor 8 Jahren, tritt im rechten äußeren Augenwinkel ein Lupusknötchen auf, welches in der Folge wiederholt ausgekratzt, gebrannt und gesalbt wurde.

Lupus nodularis oberhalb des rechten Arcus superciliaris, kindhand tellergroß. Sonst gesund.

Vom 10. Jänner bis 9. März 1905 60, vom 12. Juli bis 26. August 1905 60 Belichtungen. Erscheint anfangs Dezember 1905 wieder in der Heilstätte mit einzelnen suspekten Flecken, etwa 20 Belichtungen. War anfangs 1906 fast geheilt.

Mai 1910: Patient erhielt im Laufe der Jahre 1906 bis 1910 hie und da für eine kleine suspekte Stelle eine Belichtung, zuletzt noch Februar 1910, im ganzen 16 Belichtungen. November 1910, d. i. dreiviertel Jahre später, sahen wir sie zuletzt lupusfrei.

L. F. 64. J. E., 48jährige Frau.

Über Heredität nichts bekannt. Seit vielen Jahren lupös. Wurde, wie angegeben, lange Zeit excochleiert und paquelinisiert. Sie stand wegen *schwerem, ausgedehntem Gesichtslupus,* der auch zu vollständiger Destruktion des knorpeligen Nasengerüstes geführt hatte, bereits in den Jahren 1903 und 1904 an der Abteilung Lang in Lichtbehandlung. Auch die Gingiva der oberen Zahnreihe war ulcerös. Außerdem hatte die Kranke einen Lupus serpiginosus der ganzen rechten oberen Extremität, seit Kindheit bestehend, der zu einer schweren Mutilation der Hand geführt hatte. Interner Befund normal.

Die Behandlung wurde in der Heilstätte fortgesetzt, die Kranke erhielt vom 10. Jänner bis 7. April 1905 noch etwa 80 Belichtungen und befand sich, was ihren Gesichtslupus anbelangt, in gebessertem Zustande, als sie aus äußeren Gründen die Behandlung aufgeben mußte. Für den Lupus der Extremität hatten wir Verbände mit 30prozentiger Resorzinsalbe verwendet, wovon wir günstige Beeinflussung sahen.

L. F. 65. L. J., 31jähriger Polier.

Vater starb an Kehlkopftuberkulose. Patient hat wiederholt Lungenentzündung überstanden. Der Gesichtslupus begann vor 14 Jahren, wurde mit Excochleation behandelt. Ein Herd am rechten Vorderarm soll unter der gleichen Behandlung geheilt sein. Daselbst Narbe sichtbar.

Zum Teil verheilter Lupusherd an der rechten Wange und Halsseite, mit Destruktion des Ohrläppchens und freien Ohrrandes. Stamm und Mucosa frei. Lungenbefund normal.

Ab 12. Jänner 1905 Belichtung der deutlich distinkten Lupusknötchen in der Narbe am Gesichte, im ganzen 90 Belichtungen bis 1. April 1905. Ende December 1905 wesentlich gebessert. Kurze Nachbehandlung empfohlen.

Patient konnte sich zur Nachbelichtung, welche wir ihm empfohlen hatten, nicht entschließen.

L. F. 66. H. M., 12jähriges Mädchen.

Kein Anhaltspunkt für erbliche Belastung. Patientin erkrankte vor 6½ Jahren an Lupus der Nasenschleimhaut, welcher sodann die äußere Nase ergriff. Therapie vor dem Eintritte in unsere Behandlung: Ein operativer Eingriff im Naseninnern.

Lupus exulcerans der Nase und rechten Wange, Uvula und Epiglottis leichte Spitzenaffektion von günstiger Prognose. Schon an der Abteilung Lang wurde die Kranke 1 Jahr hindurch mit Licht behandelt mit gutem Erfolg, doch trat plötzlich Ende 1904 ein schwerer Nachschub ein, offenbar von einem okkulten Herde ausgehend. Zu gleicher Zeit entwickelte sich die Schleimhautaffektion am weichen Gaumen. Die Kranke wurde im Verlaufe des Jahres 1905 wiederholt mit Pyrogallus behandelt und erhielt außerdem ab 26. Jänner 1905 bis Ende 1905 etwa 150 Belichtungen. Die Schleimhautaffektion war unter Jodpinselungen gebessert und auch die Besserung des Hautlupus macht anfangs 1906 wieder Fortschritte.

Mai 1910: In diesem Falle mußten wir leider eine stetige Verschlimmerung konstatieren, ohne daß wir eine rechte Ursache hiefür anzugeben wüßten. Als wir eine allmähliche Ausbreitung des Leidens sahen, begannen wir auch andere Behandlungsmethoden, Röntgenbestrahlung, Quarzlampenbehandlung, Tuberkulinkuren, kombinierten in gewohnter Weise mit Pyrogallus, Resorzin u. dgl., konnten aber lange Zeit zu keinem befriedigenden Resultate gelangen. Oktober 1910, nach viermonatigem Aufenthalte auf dem Lande, erscheint die Kranke in verhältnismäßig ungemein gebessertem Zustande in der Heilstätte.

L. F. 67. N. F., 16jähriger Schüler.

Hereditäre Belastung nicht nachweisbar. Erstes Auftreten der Lupusherde am rechten Schienbein und Fußrücken, angeblich nach zurückgelegtem 3. Lebensjahre; seither bedeutende Zunahme an Umfang über Wade und Fußsohle und Auftreten am anderen Unterschenkel. Früher mit Salben behandelt, 1898 an der Abteilung Professor Langs mit Heißluft und Vereisung. 1899 bis 1901 Röntgenbehandlung. 1902 bis 1904 Lichtbehandlung an der Abteilung Lang.

Serpiginös ausgebreiteter *Lupus exfoliativus beider Unterschenkel, auf die Füße herabreichend.* Interner Befund normal. Anämischer Knabe.

Wir belichteten den Kranken in der Heilstätte ab 16. Jänner 1905 noch eine Zeitlang fort, unterbrachen aber im Frühjahr 1905, da wir uns von der vollständigen Erfolglosigkeit der Lichtbehandlung in diesem Falle

überzeugt hatten, und versuchten jetzt bei dem Kranken Resorzin und konsequente Jodbäder. Wir empfahlen dem Patienten Heißluftbehandlung, wozu er sich jedoch nicht entschloß.

L. F. 68. H. T., 33jährige Frau, Dienstbote.

Familienanamnese ergibt nichts von Belang. Als sechsjähriges Kind erkrankte Patientin an Lupus der rechten Wange, der sich rasch über das ganze Gesicht ausbreitete; derselbe wurde früher mit Salben, Auskratzungen, Exzisionen erfolglos behandelt. Wiederholtes Erysipel.

Ausgebreiteter Lupus des ganzen Gesichtes, der Stirne, auf den Hals und die Hinterfläche der Ohren übergreifend, nur eine schmale Partie des Kinnes freilassend. Ausgeheilter Spitzenprozeß. Wiederholte kräftige Pyrogallusvorbehandlung des Gesichtes, sodann Belichtung des ganz exorbitant ausgedehnten Herdes ab 21. Jänner bis Ende 1905. Ziemlich gebessert. Wird fortbehandelt. Einen kindhandtellergroßen Teil des Herdes (tumid) behandelten wir mit Röntgenstrahlen (3 Expositionen zu 3 bis 4 H) und konnten ziemliche Ablachung erzielen.

Mai 1910: Wir behandelten den mächtig ausgedehnten Lupusherd bis zum Mai 1908 mit Finsenstrahlen, sie erhielt im ganzen etwa 1000 Belichtungen. Wir kombinierten an der hypertrophischen Lippe mit Röntgentherapie. Im Mai 1908 war die Kranke ihrem ursprünglichen Zustande gegenüber außerordentlich gebessert. Das Gesicht war von einer blassen zarten, Narbe, die hie und da eingesprengte Knötchen enthielt, eingenommen, die Lippe von normaler Form. Der Allgemeinzustand der Patientin ließ jedoch viel zu wünschen übrig. Sie war nämlich sehr anämisch und herabgekommen. Wir entließen sie daher aufs Land für einige Monate. Sie hat sich uns seither noch nicht gezeigt.

L. F. 69. N. A., 37jährige Handarbeiterin.

Für hereditäre Belastung kein Anhaltspunkt. Lupus der Nase besteht seit 3 Jahren. Zuerst mit Röntgenstrahlen vorbehandelt, erhielt sie später im Allgemeinen Krankenhause an 50 Belichtungen und wurde beträchtlich gebessert.

Lupus exulcerans am linken Nasenflügel mit geringer Beteiligung der Schleimhaut. Interner Befund normal.

Ab 22. Jänner bis 9. Oktober 1905 erhielt die leider etwas unpünktliche Kranke in der Heilstätte als Nachbehandlung im ganzen 10 Belichtungen und befindet sich Ende 1905 in sehr gebessertem Zustande.

Mai 1910: Um die Kranke in ihrem fast ausgeheilten Zustande zu erhalten, mußte von Zeit zu Zeit eine kurze Belichtungsperiode eintreten. 1906 bis 1909 erhielt die Patientin im ganzen etwa 20 Belichtungen.

L. F. 70. K. J., 18jähriger Bürstenbindergehilfe.

In der Familie kein Fall von Tuberkulose eruierbar. Lupusherde traten teils im 3., teils im 9. Lebensjahre auf. Behandlung mit Aus-

kratzungen, Bädern und Salben heilte, wie angegeben, einen Teil derselben, während bei den Herden am linken Fuße und Oberschenkel kein Erfolg damit erzielt wurde.

Lupus subdermis der linken Fersengegend und der angrenzenden Partien des Fußsohle, des Sprunggelenkes und der Achillesregion. Ein ausgebreiteter *zirkumskripter Herd an der linken Wade, ferner ein Herd an der Streckseite des linken Kniegelenkes, Kleiner Lupusherd des rechten Oberschenkels.*

Geringfügige Dämpfung über den Lungenspitzen. Der Lupus des Fußes war, als wir den Kranken zuerst sahen, äußerst schmerzhaft, verhinderte die Funktion und machte den Kranken daher vollständig berufsunfähig. Patient erhielt nach vorausgegangener Pyrogallustherapie vom 12. Jänner bis Ende 1905 zahlreiche Belichtungen für den Lupus des Fußes. Es trat wohl verhältnismäßig früh ausgiebige Besserung ein, doch erforderten einzelne tief in den Narben gelegene Lupusinfiltrate immer wieder und wieder neue Belichtung. Ende 1905 ist die belichtete Partie fast geheilt, der Patient jedenfalls vollständig berufsfähig. Exstirpation der zirkumskripten Herde am linken Unterschenkel und Knie Jänner 1906. (O. F. Nr. 295.) Ein linsengroßes Knötchen am rechten Oberschenkel wurde am 20. September 1905 weit im Gesunden paquelinisiert.

Wir entließen den Kranken im März 1906 aus der Lichtbehandlung. Als er im Frühjahr 1909 wieder erschien, war er an den operierten Stellen rezidivfrei. Die belichtete Partie war wohl größtenteils ausgeheilt, zeigte aber einige Nachschübe, deren neuerliche Belichtung der Kranke ablehnte. Über seinen Wunsch wurde nun auch diese, früher in Finsenbehandlung gestandene Stelle exzidiert. Seither noch nicht wiedergesehen.

L. F. 71. B. S., 21jährige Bauerntochter.

Die Mutter starb an Lungentuberkulose. Vor 3 Jahren entstand am Naseneingang und an der Nasenspitze eine Rötung und Schwellung; vor 1 Jahre stellte sich daselbst Schuppung ein. Behandlung vor Eintritt in die Heilstätte: Salben, Auskratzungen.

Lupus desquamativus am Naseneingang und den angrenzenden Partien der Nase und Oberlippe. Beteiligung der Nasenschleimhaut.

Interner Befund normal. Ab 24. Jänner 1905 in Lichtbehandlung. Mit Unterbrechungen bis Ende des Jahres 160 Belichtungen. Behandlung der Mucosa nasi mit starken Jodlösungen. Ende 1905 ziemlich gebessert.

Mai 1910: In diesem Falle gelang es uns stets, die Patientin durch Belichtung in einen sehr gebesserten Zustand zu überführen. Doch erschien sie immer wieder einige Monate später mit Nachschub, so daß die Behandlung nicht abgeschlossen werden konnte. Sie erhielt im ganzen über 400 Belichtungen in der Heilstätte.

L. F. 72. Ö. J., 32jähriger Friseur.

Zwei Schwestern an Lungentuberkulose gestorben. Von den in den ersten Lebensmonaten entstandenen zwei Lupusherden am Knie und am

linken Vorderarm heilte angeblich nach Paquelinisierung jener auf dem rechten Knie ab — Narbe sichtbar —, während der zweite am linken Unterarm sich weiter ausbreitete. Sonst gesunder Mann.

Zirkumskripter Lupusherd, fast das ganze untere Drittel des linken Vorderarmes einnehmend und nur ein schmales Band der Zirkumferenz freilassend.

Patient erhielt ab 27. Jänner bis 1. April 1905 im ganzen 80 Belichtungen, worunter sich der Lupus bedeutend gebessert hat. Doch unterbrach der Kranke diese Behandlungsmethode wegen ihrer langen Dauer. Er wird März 1906 der Radikaloperation zugeführt, die wir ihm von allem Anfange an empfohlen hatten. (O. F. Nr. 304.)

L. F. 73. H. M., 6jähriges Kind. (Siehe O. F. Nr. 260.)

Eine Anzahl von Herden an den Extremitäten wird exstirpiert.

Lupus disseminatus beider Wangen.

Ab 1. Februar bis Ende November 1905 im ganzen 130 Belichtungen für den Gesichtslupus; erscheint Ende 1905 lupusfrei.

Zuletzt Weihnachten 1909 gesehen, d. i. vier Jahre nach Abschluß der Behandlung: lupusfrei.

L. F. 74. Cz. G., 17jähriges Mädchen.

Mutter der Patientin soll viele Jahre gehustet haben. Patientin litt schon als Kind an Skrophuloderma des Gesichtes und der Beine, an welchen Körperteilen auch Lupusherde auftraten. Auskratzungen, Transplantationen, Röntgenbestrahlung gingen dem Eintritte in unsere Behandlung voraus. Die Kranke wurde an der Abteilung Lang für ihren Gesichtslupus einige Monate hindurch belichtet und sehr gebessert. Für einen narbigen Lupusherd an der Hinterfläche des rechten Oberschenkels wurde Röntgentherapie angewendet.

Lupus an einer Transplantationsnarbe der linken Wange, auf Mundwinkel und Nasenflügel übergreifend. Zwei kronenstückgroße Lupusherde am rechten Oberschenkel, an der Beugeseite oberhalb der rechten Kniekehle Narbe, mit Ulceration nach Röntgenbestrahlung und mit einzelnen eingesprengten Lupusinfiltraten. Mäßige Apicitis.

Der Lupus des Gesichtes wird in der Heilstätte ab Februar 1905 der Lichtbehandlung unterzogen; bis Ende November 1905 etwa 200 Belichtungen. Erscheint Ende Dezember 1905 lupusfrei. Die kleinen Herde am Oberschenkel werden nach „Bierscher Saugmethode" behandelt, ohne wesentlichen Erfolg. Resorzinsalbe für den größeren Herd oberhalb der Knickehle, dessen Ulceration verheilt.

Mai 1910: Nachdem wir das Gesicht der Patientin etwa ein Jahr lang in anscheinend lupusfreiem Zustande beobachtet hatten, zeigte sie sich uns durch längere Zeit nicht mehr. Im September 1909 als wir sie wiedersahen, bot sie in dem sonst ausgeheilten

Ferner eine kleine Anzahl von Nachschubknötchen, wofür wir im einen Monat lang vom neuen belichteten. Die Extremitätenherde werden durch Radiumbestrahlung geheilt. September 1910 erscheint Patient in neuerdings mit einigen neuen Knötchen im sonst ausgeheilten Terrain an der linken Wange; hiefür wird neuerliche Belichtung angewendet.

L. F. 75. Z. A., 25jähriger Privatier.

Mutter erlag der Lungentuberkulose. Vor 16 Jahren traten bei dem Patienten Lupusherde an der rechten Wange auf, von wo sich dieselben auf die Nase und linke Wange ausbreiteten. Hat wiederholte Salbenbehandlungen durchgemacht. Wurde durch zirka 10 Monate an der Abteilung Lang belichtet und außerordentlich gebessert.

Es bestand ursprünglich *ein ausgebreiteter Lupus des ganzen Gesichtes* mit Beteiligung der Schleimhaut. Interner Befund normal.

In der Heilstätte erhielt der Kranke ab Februar 1905 bis Ende des Jahres mit Unterbrechungen etwa 180 Belichtungen und ist mit Ausnahme einiger hartnäckiger Stellen an der Nase und den peripheren Partien geheilt.

Patient wurde bis Mitte 1906 belichtet und verließ im Herbst 1906, wobei wir ihm Wiederkehr zur Beobachtung empfohlen, in anscheinend geheiltem Zustande die Heilstätte, doch sahen wir ihn seither nicht.

L. F. 76. W. J., 19jähriger Maurergehilfe.

Hereditär nicht belastet. Lupus datiert angeblich auf die früheste Kindheit zurück. Vor 5 Jahren und vor 2 Jahren wurde an chirurgischen Stationen erfolglos Plastik versucht.

Zirkumskripter handtellergroßer Herd von Lupus nodularis vor dem rechten Ohre. Interner Befund normal.

Ab Februar bis Ende 1905 Belichtung. Gebessert.

Patient ließ sich nur bis Jänner 1906 belichten und verließ dann unsere Behandlung.

L. F. 77. L. H., 3jähriges Mädchen.

Über hereditäre Belastung im Sinne von Tuberkulose ist nichts bekannt. Seit 9 Monaten besteht ein linsengroßes Knötchen an der linken Wange. Noch nicht behandelt.

Lupus nodularis faciei sinistra. Interner Befund normal.

Ab 7. Februar bis 11. Mai 1905 im ganzen 10 Belichtungen. Ende 1905 geheilt.

Zuletzt Weihnachten 1909, d. i. viereinhalb Jahre nach Abschluß der Behandlung, lupusfrei gesehen.

L. F. 78. P. M., 38jährige Handarbeiterin.

Keine hereditären Momente nachzuweisen. Im 15. Lebensjahre begann die Erkrankung am linken Nasenflügel und griff rasch um sich. Wurde wiederholt mit Auskratzungen, Lapis, Salpetersäure, Paquelin behandelt. Stand bereits an der Abteilung Lang im Allgemeinen Krankenhause in Lichtbehandlung und erhielt daselbst wiederholt Belichtungen.

Lupus nodularis, über das ganze Gesicht ausgebreitet, mit Destruktion der Nase, Beteiligung der Nasenschleimhaut, Ulceration des harten Gaumens. Apicitis dextra mäßigen Grades.

Die Kranke zeigte zu Ende 1904 einen akuten Nachschub. Erhielt vom 8. Februar bis Ende 1905 in der Heilstätte zirka 150 Belichtungen. Entsprechende Schleimhautbehandlung; da die Kranke leider nur unregelmäßig zur Belichtung erscheinen konnte, war der langsame Fortschritt begründet.

Mai 1910: Die Kranke wurde in allen folgenden Jahren fortbelichtet und hat im ganzen fast 600 Belichtungen verbraucht. Sie erscheint schon seit etwa 2 Jahren fast ausgeheilt, bedarf aber immer wieder einiger Nachbelichtungen, um in ihrem guten Zustand erhalten zu werden.

L. F. 79. S. J., 21jähriger Tischler.

Hereditär nicht belastet.

8 cm langer 3 cm breiter, im Zentrum vernarbter, am Rande infiltrierter Lupusherd der rechten Wange, mit Salben vorbehandelt, seit einigen Jahren bestehend. Apicitis sinistra mäßigen Grades.

Erhielt ab 8. Februar bis 27. März 1905 77 Belichtungen mit gutem Erfolge, blieb aber plötzlich aus der Behandlung aus.

L. F. 80. R. K., 26jährige Private.

Hereditäre Belastung nicht nachweisbar. 1900 Auftreten eines Lupusherdes links an der Nasenspitze. Wurde, wie mitgeteilt, anfangs excochleiert und paquelinisiert, später der Röntgenbehandlung unterzogen, jedoch mit keinem wesentlichen Erfolge. Sie erhielt auch eine Zeitlang (wegen L. suspecta) Oleum cinereum-Injektionen.

Lupus nodularis an der Nasenspitze. Dieselbe erscheint etwas deprimiert und abgeflacht und zeigt bis in das Naseninnere reichende Geschwüre. Interner Befund normal.

Die Kranke erhielt nach vorausgegangener Pyrogallusbehandlung vom 11. Februar bis 18. November 1905 im ganzen 80 Belichtungen, erscheint Ende Dezember 1905 lupusfrei. Eine kosmetische Korrektur an der Nasenspitze zur Beseitigung zweier kleiner Löcher, die ins Naseninnere reichten, wurde anfangs 1906 ausgeführt. (Erfolg befriedigte nicht.)

Oktober 1910, d. i. fünf Jahre nach Abschluß der Behandlung, von uns lupusfrei gesehen.

L. F. 81. E. K., 57jährige Handarbeiterin.

Der Vater der Patientin war lungenkrank. Erkrankung an Lupus der ganzen linken Wange im 4. Lebensjahre; ausgehend von einer Drüsenwulst am Unterkiefer. Frühere Therapie: Salben, Lapis. Wurde bereits an der Abteilung Lang mit Licht (150 Belichtungen) behandelt und fast geheilt.

Lupus der linken Wange und Ohrmuschel. Interner Befund normal. In der Heilstätte erhielt die Kranke ab 15. Februar von Zeit zu Zeit einige Belichtungen im Laufe des Jahres 1905 etwa 20 zur Nachbehandlung einiger hartnäckiger Punkte an der Ohrmuschel. Der übrige Teil des Lupus blieb geheilt.

Während der Jahre 1906 und 1907 erhielt die Patientin hie und da einige Nachbelichtungen für die Ohrmuschel. Februar 1910, d. i. seit etwa zweieinhalb Jahren, sahen wir sie vollkommen lupusfrei.

L. F. 82. F. J., 22jähriger Goldarbeiter.

Hereditäre Belastung nicht nachweisbar. Seit 20 Jahren lupös. Wiederholt excochleiert und geätzt.

½ cm langer, ½ cm breiter, praeauricularer Lupusherd in der rechten Prae- und Retroauriculargegend. Auf dem rechten Oberschenkel ein kronengroßer Herd. Interner Befund normal.

Von Mitte Februar bis Mitte August 1905 wurde der Gesichtsherd der Belichtung unterzogen. Im ganzen 130 Belichtungen. 24. August 1905 Exstirpation des Herdes am rechten Oberschenkel. Thierschdeckung. (O. F. Nr. 281.)

Mitte August bis 20. November 1905 Unterbrechung der Belichtung; von da ab zweimal wöchentlich eine Stunde Belichtung zur Nachbehandlung einzelner Residuen. Ende Dezember 1905 sehr gebessert.

Im Februar 1906 entließen wir den Patienten in anscheinend lupusfreiem Zustande, doch gab er uns keine Gelegenheit zur Revision.

L. F. 83. E. A., 23jähriger Färber.

Über hereditäre Verhältnisse nichts bekannt. Lupus der Nase besteht seit 3½ Jahren. Er wurde wiederholt excochleiert und vor 1½ Jahren im Anschluß an eine Excochleation an einer deutschen Klinik eine Nasenplastik vorgenommen. Es kam bald zu ausgebreiteter Rezidive und außerdem Keloidbildung.

Schwerer Lupus vulgaris der Nase und Oberlippe, einer keloiden Narbe aufsitzend. Interner Befund normal.

Der Kranke erhielt ab 20. Februar bis 31. August 1905 112 Belichtungen und wurde gleichzeitig wegen Lupus der Nasenschleimhaut mit Jodpinselungen usw. behandelt. Der Kranke unterbrach die Belichtung in gebessertem Zustande.

Anfangs 1909, nach dreieinhalbjähriger Pause, zeigte Patient sich uns in fast geheiltem Zustande, mit dem Wunsche nach einer plastischen Korrektur seiner Lippe, welche wir jedoch ablehnten, weil kleine Residuen der Erkrankung noch vorher der Behandlung bedurft hätten. Hiezu konnte sich jedoch Patient nicht entschließen.

L. F. 84. K. J., 54jähriger Beamter.

Über hereditäre Belastung nichts bekannt. Lupus an der rechten Wange besteht seit 20 Jahren. Wurde nur mit Salben behandelt.

Kindhandtellergroßer Lupus der rechten Wange, der gut exstirpabel wäre; doch kann sich der Kranke hiezu nicht entschließen.

Interner Befund normal. Patient wird der Lichtbehandlung unterzogen. Er erhielt ab 20. Februar bis 19. Mai 1905 80 Belichtungen. Ende Dezember 1905 sehr gebessert. Fortbehandlung empfohlen.

März 1910: Der Kranke ist leider unverläßlich. Er erschien während der letzten Jahre zweimal zu einer Belichtungsserie bei uns, unterbrach jedoch immer, sobald er sich in sehr gebessertem Zustande befand, bevor wir die Behandlung abgeschlossen. Wir haben ihn jetzt seit ¾ Jahren nicht gesehen.

L. F. 85. W. A., 30jähriger Schlosser.

Familienanamnese ohne Belang. Seit 2 Jahren besteht ein Lupusherd an der Nasenspitze ,und beiden Flügeln, welcher vor 1 Jahre ausgekratzt wurde.

Lupus an der Nasenspitze, einzelne Knötchen an den Wangen.

Ab 21. Februar bis 6. Dezember 1905 80 Belichtungen. Sehr gebessert.

Die Lichtbehandlung wurde während des Jahres 1906 in langen Intervallen fortgesetzt. Wir sahen den Patienten Anfang 1909, etwa zwei Jahre nach Abschluß der Lichtbehandlung, lupusfrei.

L. F. 86. M. F., 24jähriger Student. (Siehe O. F. 272.)

Für Lupus des rechten Daumens erhielt der Kranke ab 23. Februar bis 14. Dezember 1905 156 Belichtungen.

Wir hatten keine Gelegenheit, den Patienten, der anfangs 1906 in anscheinend geheiltem Zustande in seine Heimat ging, zu revidieren.

L. F. 87. P. R., 17jährige Artistin.

Hereditäre Belastung nicht nachweisbar. Vor 4 Jahren entstand ein Lupus an der linken Hinterbacke, vor 2½ Jahren ein solcher an der Nase; beide Prozesse griffen bald um sich. Therapie vor Eintritt in unsere Behandlung: Auskratzungen, Röntgenstrahlen; erfolglos.

Lupus exulcerans der Nasenspitze und der linken Regio glutacalis.

Interner Befund normal. Der Herd der Glutäalgegend wird exstirpiert. (Siehe O. F. 270.)

Der Lupus der Nase wird mit Pyrogallus kräftig vorbehandelt, erhielt sonst ab 24. Februar bis 16. September 1905 im ganzen 71 Belichtungen. Sehr gebessert.

Mai 1910: Die Kranke erhielt anfangs 1906 noch einige Belichtungen, zeigte sich Ende 1908, mehr als zweieinhalb Jahre später, lupusfrei.

L. F. 88. F. P., 19jähriger Bauer.

Hereditäre Belastung nicht nachweisbar. Seit 13 Jahren lupös. Wurde wiederholt excochleiert, wie mitgeteilt wird.

Schwerster Lupus exulcerans des ganzen Gesichtes mit Destruktion der Nase. Die Lippen mächtig hypertropisch. Mundspalte verengt. Beteiligung des Zahnfleisches und harten Gaumens. Zerstörung des linken Auges und der linken Augenlider. Ektropium rechterseits. Lupus con-

Fig. 28. L. F. 88. Vor der Lichtbehandlung.

junctivae dextr. Linke Ohrmuschel rudimentär. Hals narbig verkürzt mit kollierartigem Rande von Lupus exulcerans. Ferner eine große Anzahl ausgebreiteter Herde am Stamme und den Extremitäten. Apicitis (nicht progredient).

Obwohl es sich hier um einen Fall allerschwerster Art handelte, haben wir trotzdem Lichttherapie des Gesichtes und Röntgentherapie seiner Körperherde eingeleitet. Doch mußten wir nach mehreren Monaten unterbrechen, da die behördliche Stelle, welche uns den Kranken gesendet hatte, eine Fortsetzung nicht zuließ.

L. F. 89. P. A., 24jähriges Mädchen.

Hereditär nicht belastet. Im 8. Lebensjahre entstand, angeblich im Anschlusse an ein Trauma, die Erkrankung an der rechten Wange. Es

scheint sich um ein Skrophuloderma gehandelt zu haben. Wurde, wie angegeben, wiederholt inzidiert, excochleiert und paquelinisiert. Bei Eintritt in die Heilstätte in weißlicher, im Zentrum eingezogener Narbe der *rechten Wange am Rande eingesprengte Lupusinfiltrate*. (Fig. 38.) Stamm frei. Interne Organe normal.

Ab 26. Februar 1905 Belichtung. Bis 26. Oktober im ganzen 80 Belichtungen. Ende Dezember 1905 erscheint das Mädchen frei von Lupus.

Wir sahen die Patientin zuletzt im Oktober 1909, d. i. vier Jahre nach Abschluß der Behandlung, lupusfrei. (Fig. 39.)

L. F. 90. A. J. 22jähriger Graveur.

Hereditäre Belastung nicht nachweisbar. Der Lupus am rechten Handrücken besteht seit dem 3. oder 4. Lebensjahre und wurde seit 4 Jahren mit Pyrogallussalbe, Resorzin und Röntgenstrahlen behandelt. Später 16 Monate hindurch Behandlung mit Finsenstrahlen an der Abteilung Lang bis April 1904.

Narbiger, tiefreichender Lupus des rechten Handrückens, auf den dritten, vierten und fünften Finger und die Interdigitalfalten übergreifend. Interner Befund normal.

Ab 27. Februar 1905 bis Ende des Jahres fast ununterbrochen Belichtung in der Heilstätte. Gebessert. Die narbigen Verhältnisse gestalten die Behandlung in diesem Falle sehr schwierig.

Fig. 39. L. F. 89. Durch Lichtbehandlung seit 4 Jahren geheilt.

Mai 1910: Wir haben dem Kranken in der Heilstätte fast 800 Belichtungen appliziert; seit 1 Jahre beobachten wir ihn in fast ausgeheiltem Zustande, den wir durch hie und da verabreichte Belichtungen zu erhalten streben.

L. F. 91. G. F., 21jähriger Schuhmachergehilfe.

Ein Bruder des Patienten soll lungenkrank sein. 15 Jahre alt, will sich Patient mit einem Strohhalm den rechten Nasenflügel durchstochen haben. Krustenbildung, Übergreifen der Affektion auf die Oberlippe, Nase, rechte Wange. Frühere Therapie: Lapis, Salben, Auskratzungen; 1900 an der Abteilung Lang mit Radium, dann mit Röntgenstrahlen behandelt.

Schwerer, exulcerierter Lupus des ganzen Gesichtes und Halses mit Destruktion der Nase, am rechten Mundwinkel auf die Schleimhaut über-

greifend. Einzelne Skrophulodermapartien eingestreut. Skrophuloderma unter dem Knie und in der linken Leistengegend. Caries der dritten Zehe am rechten Fuße, *mit Hautlupus kombiniert.*

Zwanzighellergroßer Lupusherd am rechten Oberarm, kleinere, zirkumskripte Skrophulodermaherde in der linken Axillarlinie, der rechten Regio patellaris und links am Darmbeinkamme.

Interner Befund: mäßige Apicitis mit günstiger Prognose. Die zirkumskripten Herde am Stamm sind für einen späteren Zeitpunkt zur Exstirpation in Aussicht genommen. Vorläufig Behandlung mit 30prozentiger Resorzinsalbe. Die skrophulodermatischen Partien der Röntgenbehandlung mit gutem Erfolge unterzogen. Für Lupus im Gesichte kontinuierliche Lichtbehandlung ab Februar 1905.

Mai 1910: Wir haben den als fast verzweifelt zu betrachtenden Fall konsequenter Lichtbehandlung unterzogen. Patient erhielt fast 1300 Belichtungen. Große Teile im Gesichte sind ausgeheilt. Nur die Affektion an der Lippe und am Septum nasi konnte bisher nicht bezwungen werden, obwohl wir Kombination mit vielerlei Salben mit Röntgenbestrahlung, mit Radiumbehandlung, mit Tuberkulinkuren versuchten. Die mächtigen Körperherde wurden zum Teil durch Röntgenbehandlung geheilt; doch traten auch anderseits neue Skrophulodermen auf, die wir unter Röntgenbehandlung zur Abflachung brachten und samt den restlich gebliebenen Körperherden von früher mit gutem Erfolge exstirpierten (O. F. 300), wodurch der Zustand des Patienten sich im ganzen sehr hob. Am linken Unterschenkel und am linken Fußrücken trat vor einigen Monaten neues Skrophuloderma auf, das ebenfalls der Röntgenbehandlung unterzogen wurde.

L. F. 92. Sch. A., 33jährige Handarbeiterin.

Ein Bruder starb an galoppierender Schwindsucht. Lupus besteht seit 2 Jahren am rechten Nasenflügel, nach Verletzung mit einem scharfen Gegenstande. Bisher mit Auskratzungen, Brennen und Salben behandelt.

Lupus exulcerans des rechten Nasenflügels. Infiltratio pulmonis.

Pyrogallusvorbehandlung, dann ab 28. Februar bis 21. Dezember 1905 im ganzen 110 Belichtungen. Die Erkrankung besserte sich anfangs zusehends, doch trat etwa im September 1905 plötzlich Verschlimmerung ein, es zeigte sich damals auch ein Skrophuloderma am linken Unterkieferaste. Wir excochleierten dasselbe und schlossen Röntgenbehandlung an (zweimal 3 bis 4 H) und brachten es dadurch zu fast vollständiger Verheilung. Die Lichtbehandlung an dem Nasenflügel unterbrachen wir für diese Zeit und schoben Pyrogallus ein, doch hatten wir auch späterhin mit der Lichtbehandlung keinen Fortschritt aufzuweisen, was wir der Verschlechterung ihres internen Zustandes zuschrieben. Daher setzten wir die Lichtbehandlung aus, damit die Kranke sich zunächst der Behandlung ihres internen tuberkulösen Prozesses unterziehen könne.

Anfangs 1906 erhalten wir die Nachricht, daß Patientin an Phthise gestorben sei.

L. F. 93. M. J., 12jähriger Schüler.

Vater soll seit Jahren husten. Lupus des Patienten trat an der linken Wange angeblich nach Fall auf einen rostigen Gegenstand im 5. Lebensjahre auf. Der Knabe erschien im Jahre 1902 zum ersten Mal an der Abteilung Lang im Allgemeinen Krankenhause. Er hatte einen *ausgedehnten Lupus der linken Wange mit Beteiligung der linken Ohrmuschel.*

Es wurde damals ein Kombinationsverfahren eingeschlagen, indem am 26. August 1902 (O. F. 156) der Lupus der Wange exstirpiert, der Defekt mit Thierschlamellen gedeckt wurde, während wir den Lupus der Ohrmuschel der Lichtbehandlung unterzogen. Den Schnitt zwischen Ohrmuschel und Wange führten wir mit dem Thermokauter. Der Kranke wurde etwa 1 Jahr lang belichtet und ziemlich gebessert. Ende September 1903, als er aus unserer Behandlung ausblieb, war Rezidiv im Operationsterrain nicht eingetreten. Der Kranke erschien in ziemlich verwahrlostem Zustande am 1. März 1905 in der Heilstätte mit Lupus der Ohrmuschel, der nach abwärts am Rande der rezidivfrei gebliebenen Operationspartie sich auf den Hals fortsetzte.

Interner Befund war normal, doch ist der Kranke anämisch und schlecht genährt. Er erhielt von Anfang März bis Anfang Dezember 1905 Belichtung, nachdem er mit Pyrogallus vorbehandelt war, war auch ziemlich gebessert, doch mußte leider aus äußeren Gründen (der Knabe wurde wegen schwerer moralischer Defekte einer Korrektionsanstalt übergeben) die Behandlung abgebrochen werden.

L. F. 94. H. J., 30jährige Wärterin.

Hereditäre Verhältnisse nicht genau konstatierbar. Vor 2 Jahren trat Lupus der Nase in Form von zahlreichen Knötchen an deren Spitze und Rücken im Anschlusse an Dakryocystitis auf.

Lupus der Nase und am rechten inneren Augenwinkel.

Innere Organe normal. Schleimhäute frei. Die Kranke wurde bereits an der Abteilung Lang etwa ein halbes Jahr hindurch belichtet mit gutem Erfolge. Sie zeigte sich nach einjähriger Unterbrechung im März 1905 in der Heilstätte und erhielt bis Ende 1905 etwa 80 Belichtungen. War schon damals gebessert.

Mai 1910: Die Kranke erhielt in der Heilstätte in mehreren Serien bis Ende des Jahres 1909 im ganzen über 200 Belichtungen. Sie ist hiedurch in fast geheiltem Zustande erhalten worden und erhält in den letzten Jahren nur sehr selten eine oder die andere Nachbelichtung.

L. F. 95. K. F., 13jähriger Schüler.

Über hereditäre Belastung nichts bekannt. Die Lupusknötchen an der linken Wange bestehen seit dem 2. Lebensjahre. In einer

[illegible] ausgeheilten Narbe am Rande einzelne Lupusknötchen.

Interner Befund normal. Patient erhielt im März 1905 etwa 30 Belichtungen, unterbrach sodann und blieb etwa 1 Monat als lupusfrei in unserer Beobachtung. Leider hat sich der Kranke später nicht mehr gezeigt.

L. F. 96. N. W., 18jähriger Schüler.

Kein Anhaltspunkt für hereditäre Belastung. Seit 2 Jahren lupuskrank. Wurde einige Monate mit Röntgenstrahlen behandelt, später eine Zeitlang mit Losungspinselungen.

Lupus exfoliativus der Nasenspitze, sowie der unteren Ränder beider Alae nasi. Beteiligung der Mucosa nasi mäßigen Grades. Apicitis sinistra mit günstiger Prognose. Stamm frei.

Ab 2. März 1905 Lichtbehandlung. Bis Ende Dezember 1905 264 Belichtungen. War damals wesentlich gebessert. Die Nasenschleimhaut wird hauptsächlich mit Jodpinselungen behandelt, ebenso ein in den letzten Monaten des Jahres 1905 aufgetretener Lupusplaque links an der Uvula.

Patient erhielt bis September 1909 in der Heilstätte noch weitere 360 Belichtungen, da in dem, scheinbar durch Monate lang freiem Lupusterrain, neue Nachschübe öfters auftraten. Seither pausiert er wieder und ist dem Kranken nahegelegt worden, in unserer Beobachtung zu verharren.

L. F. 97. W. H., 21jährige Krankenpflegerin.

Vater an Tuberculosis pulmonis gestorben; ein Bruder der Patientin leidet an Lupus des Halses. Krankheitsdauer 10 Jahre. Die Kranke stand mit einem schweren *Lupus tumidus der Nase und angrenzenden Gesichtspartien sowie der Oberlippe, Lupus der Nasenschleimhaut,* der zu einer mächtigen Perforation des Septum membranaceum, von welchem nur eine schmale, vordere Spange übrig geblieben ist, geführt hat, schon 1 Jahr lang in Lichtbehandlung an der Abteilung Lang und setzte die Belichtung in der Heilstätte fort. (Im Laufe des Jahres 1905, ab 8. März 1905 80 Belichtungen.) Apicitis mäßigen Grades. Bemerkenswert in diesem Falle ist, daß wir bei einem follikulären Nachschube mit einer einmaligen Röntgenbestrahlung (3 H), die wir zwischen die Belichtungen schoben, eine günstige Beeinflussung erzielten. Die Kranke ist Ende 1905 fast geheilt.

Die Kranke erhielt in der Heilstätte im ganzen 195 Belichtungen bis zum Juli 1908, in den letzten Jahren immer nur wenige Sitzungen für kleine Nachschübe. August 1909, d. i. ein Jahr nach der letzten Belichtung, sahen wir sie lupusfrei.

L. F. 98. H. Th., 54jährige Häuslerin.

Vater und ein Bruder an Lungentuberkulose gestorben. Beiläufig im 48. Lebensjahre trat Lupus an der äußeren Nase und dem rechten

Tuber frontale auf. Wurde mit Auskratzungen, später an der Abteilung Lang mit Licht behandelt. Sehr gebessert.

Mächtiger Lupus tumidus der Nase, zirkumskripter Lupusherd an der Stirne. Apicitis beiderseits.

Erhielt in der Heilstätte ab 8. März 1905 bis 10. Mai 1905 im ganzen 20 Belichtungen für den Nasenlupus und unterbrach dann leider die Behandlung, welche einen wesentlichen Fortschritt gebracht hatte. Auch konnte sie sich damals zur Exstirpation ihres zirkumskripten, kronengroßen Herdes an der Stirne nicht entschließen.

Mai 1910: Die Kranke erschien im Jahre 1907 neuerlich in vernachlässigtem Zustande bei uns. Der Herd an der Stirne war karzinomatös worden und wurde exstirpiert (O. F. 370). Die Nase wurde neuerlich der Finsentherapie unterzogen. Die Kranke, welche im ganzen in der Heilstätte über 200 Belichtungen erhalten hat, steht seit einigen Monaten nur mehr in unserer Beobachtung, bedarf vorläufig keiner Behandlung.

L. F. 99. A. B., 27jährige Frau.

Erbliche Belastung anscheinend nicht vorhanden. In ihrem 15. Lebensjahre wurde der rechte Augenbrauenbogen von Lupus befallen, gleichzeitig trat ein Herd an der rechten Hand und 2 Jahre später an der linken Brust auf. Auskratzungen und Ätzungen hatten keinen Erfolg. Der Lupus verbreitete sich immer mehr. Die Kranke, welche Symptome einer leichten Apicitis bietet, stand bereits an der Abteilung Lang in Behandlung; sie hatte einen *Lupus der rechten Wangen- und Nasenhälfte und etwa ein halbes Dutzend zum Teil mächtig ausgedehnter Herde am Stamme und an den Extremitäten.* Sie wurde lange Zeit mit Röntgen- und Radiumstrahlen behandelt. Sämtliche Herde wurden hiedurch wesentlich gebessert, doch gelang es bei keinem, ihn vollständig auszuheilen.

Der Lupus des Gesichtes wird in der Heilstätte belichtet. Ab 10. März 1905 bis Ende 1905 erhielt die Kranke etwa 100 Belichtungen und schien damals im Gesichte fast geheilt. Eine längere Belichtungspause wurde benützt, um ein Ektropium des rechten, oberen Augenlides durch Implantation eines Thierschläppchens zu beseitigen. Die Herde am Stamme wurden in Radiumbehandlung genommen.

Mai 1910: Die Kranke erscheint bei uns von Zeit zu Zeit zur Lichtbehandlung ihres Gesichtes und dieses ist hiedurch in einem zwar nicht geheilten, aber ziemlich befriedigenden Zustand erhalten worden. Im ganzen wurden über 300 Belichtungen appliziert. Bei den Körperherden ist keine weitere Veränderung zu konstatieren.

L. F. 100. L. S., 36jähriges Dienstmädchen.

Mutter der Patientin starb an Tuberkulose. Vor 25 Jahren erkrankte Patientin zunächst im Naseninnern, bald darauf auch an der Nase außen. Wurde, wie angegeben, wiederholt excochleiert, geätzt, lapisiert usw.

Lupus exulcerans der linken Nasenhälfte mit Destruktion des Nasenflügels.

Schwere Ozaena nasi. Perforation des Nasenseptums, der Stamm ist frei. Infiltrat. pulmon. sinistr. inveterat. Insuffic. valv. mitralis.

Ab 11. März 1905 Lichtbehandlung nach vorausgegangener Pyrogallusapplikation. Im ganzen 150 Belichtungen. Behandlung der Mucosa nasi in gewohnter Weise. Ende November 1905 Belichtung unterbrochen. 28. Dezember 1905 erscheint die Patientin lupusfrei.

Zuletzt revidiert Ende 1909, d. i. vier Jahre nach Abschluß der Behandlung, lupusfrei.

L. F. 101. L. A., 16jähriges Mädchen.

Heredität: Verhältnisse ohne Belang. Die Erkrankung an Lupus begann vor 10 Jahren vor dem linken Ohre und erreichte im Laufe der Jahre die Ausdehnung *über linke Wange und Unterseite des Kinns.* See- und Jodbäder und Salben wurden in den ersten Jahren angewendet.

Der innere Befund der Kranken ist normal. Sie wurde viele Monate schon an der Abteilung Lang mit Licht behandelt und erhielt als Fortsetzung in der Heilstätte ab 12. März 1905 nach längerer Unterbrechung im Laufe des Jahres 1905 wiederholte Belichtungen. War damals schon sehr gebessert.

Mai 1910: Im Laufe der Jahre erhielt die Kranke im ganzen über 650 Belichtungen. Hiedurch wurde die lupöse Partie in ein zartes, weißes, narbiges Terrain verwandelt, in welchem jedoch eine Anzahl distinkter Knötchen sitzen, die der Lichtbehandlung widerstehen. Wir haben infolgedessen die Finsenbehandlung vorläufig abgebrochen und versuchen jetzt Bestrahlungen mit der Quarzlampe.

L. F. 102. Ch. K., 23jähriger Taglöhner.

Über erbliche Veranlagung ist nichts bekannt. Im 10. Lebensjahre erkrankte die äußere Nase und im Verlaufe von 7 Jahren das ganze Gesicht an Lupus. Frühere Therapie: Salben, Auskratzungen.

Lupus tumidus beider Wangen, Nase, Oberlippe in mächtiger Ausdehnung, das Kinn freilassend. Mundspalte narbig verengt. Septum membranaceum fehlt. Leichte Apicitis. Kräftige Pyrogallus Vorbehandlung.

Ab 13. März 1905 Belichtung. Erschien Ende 1905 wesentlich gebessert.

Mai 1910: Durch jahrelang andauernde Belichtung haben wir den Kranken wohl in einem gewissen Besserungszustand erhalten. Hiezu trug auch eine ausgiebige Heißluftbehandlung, mit welcher wir anfangs 1910 kombinierten, bei. Zur Erweiterung der Mundspalte haben wir im Jahre 1909 eine plastische Korrektur vorgenommen, durch diesen Eingriff ist es ermöglicht worden, früher unzugängliche Lupuspartien an Lippen- und Wangenschleimhaut der Belichtung zuzuführen. Auch wurde ein neu entstandener Herd am linken Daumenballen exstirpiert. (O. F. Nr 413.)

L. F. 103. B. S., 22jährige Private.

Vater erlag einer Brust- und Kehlkopfkrankheit. Erstes Auftreten eines Lupusknötchens vor 15 Jahren an der linken Wade. Ausbreitung bis auf den Oberschenkel. 2 Jahre darauf bekommt Patientin Lupusherde auf Nase und Wangen. Frühere Behandlung: Auskratzung, Paquelin.

Schwerer, ausgebreiteter Lupus exulcerans des ganzen Gesichtes mit Zerstörung des knorpeligen Nasengerüstes. Zahnfleischlupus. Schwere Ozaena. ***Riesenherde von Lupus vulgaris am linken Oberarm, in der rechten Achselhöhle, am linken Unterschenkel, an der Hinterseite des linken Oberschenkels.*** Im ganzen 7 Herde. Tuberculosis pulmonis.

Der Gesichtsherd wurde zunächst mit Pyrogallus behandelt und dann ab 20. März bis 13. Juli 1905 belichtet. Die anderen Herde wurden sämtlich der Röntgenbehandlung unterzogen. Wegen schwerer Verschlimmerung ihres Lungenleidens und Allgemeinzustandes unterbrachen wir, trotz lokalen Erfolges, die Behandlung und empfahlen der Patientin vorerst Behandlung ihres Lungenleidens.

L. F. 104. Sch. A., 27jährige Wärterin.

Für hereditäre Belastung kein Anhaltspunkt. Befallen wurden im 13. Lebensjahre zuerst die Schleimhaut der Nase und des Gaumens, sodann nach einem starken Schnupfen die äußere Nase, endlich die linke und rechte Wange. Vorausgegangene Therapie: Ätzmittel. Paquelin. Kochsches Tuberkulin, ohne Erfolg.

Lupus exfoliativus des ganzen Gesichtes und Lupus der Mundschleimhaut.

Interner Befund normal. Die Kranke wurde bereits im Allgemeinen Krankenhause mit Finsenbestrahlung behandelt, erhielt viele Belichtungen. In der Heilstätte erhielt sie ab 28. März bis Ende des Jahres 1905 im ganzen 64 Belichtungen.

Ende 1908, d. i. d r e i J a h r e nach Abschluß der Lichtbehandlung, sahen wir Patientin zuletzt l u p u s f r e i.

L. F. 105. R. A., 53jährige Frau.

Über hereditäre Verhältnisse ist nichts bekannt. Mit *Lupus exulcerans des Gesichtes behaftet*, welcher seit Kindheit bestand, der zur Destruktion des Knorpelgerüstes der Nase geführt hatte. Vielfach vorbehandelt. Es besteht Apicitis beiderseits, doch ohne Progredienz. Sie trat im Jahre 1903 an der Abteilung L a n g in Lichtbehandlung und setzte dieselbe in der Heilstätte fort, wo sie vom 28. März bis 7. Juni 1905 noch 40 Belichtungen erhielt; sie befand sich in gebessertem Zustande, als sie dieselbe unterbrach.

L. F. 106. M. N., 20jähriges Fräulein.

Über erbliche Belastung nichts bekannt. Erkrankung an Lupus der rechten Gesichts- und Halsseite besteht seit dem 8. Lebensjahre. Frühere Behandlung: Excochleation, Salben, Pflaster, Lapis. Narbe nach *Lupus der ganzen rechten Gesichtshälfte, auf den Hals übergreifend und daselbst kindhandtellergroßer Lupusplaque.*

Lungen- und Herzbefund normal; es besteht Albuminurie.

Erhielt ab 5. April bis 25. Juni 1905 60 und vom 25. bis 28. November 9 Belichtungssitzungen. Ende Dezember 1905 fast geheilt.

Patientin erhielt im August 1906 noch eine kurze Nachbehandlung; sie zeigte sich zuletzt Ende 1908, d. i. mehr als zwei Jahre nach Abschluß der Behandlung, lupusfrei. Sie hat inzwischen geheiratet.

L. F. 107. K. P., 26jähriger Taglöhner.

Eine erbliche Belastung läßt sich nicht nachweisen. Im 19. und 21. Lebensjahre trat Lupus der linken Lendengegend, des Gesichtes, hernach des Rückens auf. Salben und Excochleation bilden die frühere Therapie.

Lupus exulcerans der Nase, Oberlippe, beider Wangen, an den Ohren. Handtellergroßer Herd in der rechten Schulterblatt-, ebenso großer Herd in der linken Lenden-, kronengroßer Herd in der linken Leistengegend und an der Beugeseite des linken Vorderarmes. Außerordentlich schwerer Fall. Mächtige Lymphome am Halse. Beteiligung der Schleimhaut des harten Gaumens und der Mucosa nasi.

Interner Befund normal. Vorbehandlung des Gesichtsherdes mit Pyrogallus; ab 5. April 1905 Lichtbehandlung, bis Ende des Jahres Belichtung; Röntgenbehandlung der Drüsentumoren am Halse und der Lupusherde am Stamme. Resorzinpinselung der Schleimhauterkrankung. Besserung. Patient mußte aus äußeren Gründen die Behandlung sistieren. In den mächtigen Halslymphomen, die auf Röntgenbestrahlung nur wenig sich verkleinerten, erblickten wir übrigens ein ungünstiges Prognostikon für den Erfolg der Lichtbehandlung.

L. F. 108. Sch. M., 24jährige Gärtnersfrau.

Die hereditären Verhältnisse sind nicht bekannt. Lupus der Nase, Wangen und Oberlippe trat vor 3 Jahren auf und wurde mit Salben, Pflastern und Lapis behandelt.

Lupus exulcerans der Nase, Oberlippe und der Wangen. Apetitis leichten Grades.

Die Kranke erhielt ab 6. April bis 5. Mai 1905 im ganzen 10 Belichtungen.

Mai 1910: Nach jahrelangem Ausbleiben erschien die Kranke im Jahre 1908 wieder bei uns, schwer vernachlässigt und mit mächtig über das ganze Gesicht ausgebreitetem Lupus mit Beteiligung der Mucosa nasi und des harten Gaumens. Wir nahmen sie neuerlich in Belichtung. Sie erhielt bis Ende 1909 im ganzen etwa 600 Belichtungen und ist jetzt zum Teil ausgeheilt, zum Teil sehr wesentlich gebessert. Die Nasenschleimhaut steht in gewohnter Behandlung. Die Affektion des harten Gaumens zeigt sich unter Jodoformätherpinselungen und Radiumbestrahlung etwas gebessert.

L. F. 109. T. M., 34jährige Bäuerin.

Über hereditäre Veranlagung nichts eruierbar. Die Affektion an der Nase besteht seit 3 Jahren. Blieb unbehandelt.

Lupus nodularis der Nase mit Beteiligung der Mucosa.

Interner Befund normal. Erhielt vom 6. April bis 2. Juni 1905 im ganzen 60 Belichtungen. Unterbrach dann in gebessertem Zustande die Behandlung.

Im März 1907 erschien die Kranke neuerlich in vernachlässigtem Zustande. Wir belichteten sie wohl 1 Monat lang; doch setzte sie neuerlich aus und zeigte sich uns bisher nicht wieder.

L. F. 110. W. L., 20jähriger Kunstgewerbeschüler.

Über hereditäre Belastung wird nichts berichtet. Die Erkrankung an Lupus der Nasenspitze soll seit 4 Monaten bestehen und wurde, wie angegeben, bisher mit Lapis behandelt.

Hellergroßer *Lupus an der Nasenspitze*. Beteiligung der Nasenschleimhaut. Interner Befund normal.

Ab 23. April bis 30. August 1905 50 Belichtungen. Erscheint Ende 1905 lupusfrei.

Zuletzt gesehen anfangs 1909, d. i. dreieinviertel Jahre nach Abschluß der Behandlung. Lupusfrei.

L. F. 111. M. S., 39jährige Kaufmannsgattin.

Über hereditäre Veranlagung nichts eruierbar. Vor 5 Jahren Lungenkatarrh, zuweilen Husten. Keine Nachtschweiße. Erkrankung an der linken Ohrmuschel seit 10 Jahren. Therapie: bisher medikamentös.

Lupus desquamativus am linken Ohrläppchen.

Interner Befund normal. Ab 3. Mai 1905 bis Ende des Jahres mit zweimaliger langandauernder Unterbrechung im ganzen etwa 40 Belichtungen. Ende 1905 sehr gebessert. In observatione. Wir hatten keine Gelegenheit, die Patientin zu revidieren.

L. F. 112. R. A., 32jährige Frau.

Vier Geschwister an Lungenleiden im Alter zwischen 27 und 40 Jahren gestorben. Als Kind hatte Patientin „offene" Halsdrüsen, von Zeit zu Zeit Husten. Im 16. Lebensjahre begann das gegenwärtige Leiden an der Nase. Therapie: Salben.

Lupus vulgaris der Nase. Apicitis mäßigen Grades.

Erhielt ab 5. Mai bis 5. Dezember 1905 im ganzen 200 Belichtungen. War sehr gebessert. Wegen eines Erysipels wurde die Behandlung in den letzten Dezemberwochen unterbrochen. Patientin verließ anfangs 1906 die Anstalt, ohne sich wieder zu zeigen.

L. F. 113. L. F., 34jähriger Beamter.

Über hereditäre Belastung nichts bekannt. Vor 12 Jahren Lues. Lupus begann vor 7 Jahren mit einem winzigen Herd am rechten Nasenflügel. Vorausgegangene Therapie: äußerliche Medikamente.

Lupus follicularis an beiden Nasenflügeln.

Interner Befund normal. Belichtung ab 7. Mai bis 4. August 1905 (im ganzen 40). Ende des Jahres erscheint der Kranke lupusfrei.

Patient Ende 1907 gesehen, d. i. zweieinhalb Jahre nach Abschluß der Behandlung. Lupusfrei.

L. F. 114. Sch. G., 21jähriges Mädchen.

Mutter litt an Lungentuberkulose. Das Lupusleiden besteht seit vielen Jahren, ging von der rechten Wange aus und breitete sich allent halben über das ganze Gesicht aus. Frühere Therapie: mannigfache Salben, Arzneimittel, Pequelin usw. Im Jahre 1904 wurde sie 7 Monate hindurch an der Abteilung Lang mit Licht behandelt.

Ausgebreitetster Lupus beider Wangen, der Nase, Oberlippe, Stirne.

Interner Befund normal. Erhielt in der Heilstätte ab 9. Mai bis Ende 1905 noch weitere 130 Belichtungen, war außerordentlich gebessert. Der größte Teil ihres Lupus war durch eine weiße, flache Narbe ersetzt. Nur noch einzelne Infiltrate.

Anfangs 1906 erhielt Patientin noch einige wenige Belichtungen. Ostern 1907, etwa ein Jahr nach Abschluß der Behandlung, sahen wir Patientin zuletzt. Sie war lupusfrei.

Fig. 40. L. F. 114. Vor der Lichtbehandlung.

L. F. 115. K. M., 7jähriges Mädchen. (Siehe O. F. 262.)

Für die Herde an der rechten oberen Extremität erhält die Kranke vom 9. Mai bis Ende 1905 im ganzen 200 Belichtungen. War fast geheilt.

Letzte Belichtung anfangs 1906. Zuletzt lupusfrei gesehen Weihnachten 1909, etwa dreieinhalb Jahre nach Abschluß der Behandlung.

L. F. 116. G. A., 33jährige Handarbeiterin.

Eine Schwester an Lungentuberkulose gestorben. Lupus an der rechten Wange besteht seit dem 2. Lebensjahre; derselbe, als „kleines Wimmerl" beginnend, breitete sich in der Folge über fast die ganze rechte Wange aus. Von einem Herd am rechten kleinen Finger im 4. Lebensjahre ging die Affektion des gleichseitigen Handrückens aus; ähnlich erkrankte im 5. Jahre der rechte Handrücken. Frühere Therapie: Auskratzungen und Ätzungen. Der Lupus der Wange ist bis auf eine kleine Gruppe vor dem rechten Ohre ausgeheilt.

Lupus exulcerans beider Handrücken (Fig. 40), *hellergroße Lupusgruppe vor dem rechten Ohr.*

Interner Befund normal. Pyrogallusvorbehandlung.

Vom 25. Mai bis 20. Oktober 1905 im ganzen 165 Belichtungen. Ende Dezember 1905 erscheint Patientin zur Revision. Lupusfrei.

Zuletzt lupusfrei gesehen Ende 1909, d. i. vier Jahre nach Abschluß der Behandlung. (Fig. 41.)

L. F. 117. K. J., 48jähriger Eisenbahnbeamter.

Über hereditäre Verhältnisse nichts eruierbar. Im 10. Lebensjahre Verletzungen der rechten Wange, worauf das gegenwärtige Leiden zurückgeführt wird. Ausbreitung desselben über die ganze Wange und rechte Halsseite. Vorausgegangene Therapie: Lapisierung, Jodbäder (Bad Hall), 1898 Pinselung mit einer braunen Flüssigkeit, intern Eisen.

Größtenteils verheilter Lupus vulgaris der rechten Wange mit eingesprengten Knötchen am Rande.

Fig. 41. L. F. 116. Durch Lichtbehandlung seit 4 Jahren geheilt.

Interner Befund normal. Ab 13. Juni 1905 Belichtungstherapie bis 16. Oktober: 59 Belichtungen. Erscheint geheilt. In Beobachtung.

Zuletzt revidiert und lupusfrei befunden anfangs des Jahres 1909, d. i. dreieinhalb Jahre nach Abschluß der Behandlung.

L. F. 118. G. E., 42jähriger Amtsdiener.

Hereditäre Belastung nicht nachweisbar. Vor 2 Jahren traten Knoten am linken Ohrläppchen und hinter dem Ohre auf. Frühere Therapie: Salben.

Lupus tumidus des linken Ohrläppchens und der angrenzenden Prä- und Retroauricularregion. Ähnlichkeit mit Blastomykose, was jedoch mikroskopisch nicht bestätigt werden kann.

Interner Befund normal. Pyrogallus-Vorbehandlung. Ab 13. Juni 1905 bis 30. Dezember 65 Belichtungen. Gebessert.

Patient verließ im April 1906 unsere Behandlung, um sich in einem Naturheilinstitute einer angeblich rascheren Heilkur zu unterziehen. Wir hatten Gelegenheit, ihn 1 Jahr später zu sehen. Er hatte etwa drei Viertel seines Ohres bei einem Ätzverfahren eingebüßt, ohne geheilt zu sein.

L. F. 119. I. F., 10jährige Schülerin.

Die Anamnese spricht nicht für hereditäre Belastung. Vor 5 Jahren trat die Erkrankung mit einem Knötchen auf der rechten Schläfe auf.

Linsengroßer Lupusherd der rechten Schläfe.

Interner Befund normal. Ab 23. Juni bis 7. September 1905 15 Belichtungen. Geheilt.

Zuletzt im Juni 1909 lupusfrei gesehen, d. i. etwa dreidrei viertel Jahre nach Abschluß der Behandlung.

L. F. 120. K. F., 13jährige Schülerin.

Keine hereditäre Belastung. Angebliche Ursache der gegenwärtigen Erkrankung ein Steinwurf auf die Nase vor 1 Jahre. Entstehung einer eitrigen Wunde daselbst, welche trotz mehrfacher Behandlung, auch Auskratzung, bisher nicht verheilte. Seit 8 Monaten Vergrößerung der Submentaldrüsen.

Lupus vulgaris nodularis der Nase mit starker Beteiligung der Mucosa nasi.

Interner Befund normal. Ab 28. Juni 1905 Finsenbehandlung; bis Ende des Jahres 90 Belichtungen, entsprechende Behandlung der Mucosa nasi, Röntgenbestrahlung der Submentaldrüse mit gutem Erfolge. Erschien gebessert. Fortbehandlung.

In der Zeit vom Jänner 1906 bis Juli 1907 erhielt die Kranke mit mehrmonatigen Unterbrechungen noch weitere 92 Belichtungen. Anfangs sehr gebessert, der Ausheilung nahe, verschlechterte sich ihr Zustand plötzlich. Die Ursache war in akuter Miliartuberkulose zu suchen, welcher die Kranke auch erlag.

L. F. 121. Ch. J., 25jähriger Drechslergehilfe.

Über hereditäre Veranlagung wurde nichts eruiert. Patient hat mehreremals Hämoptoë überstanden. Lupus des Naseninnern und äußern besteht seit 10 Jahren. Frühere Therapie: Auskratzungen, Heißluft, Röntgenisieren.

Zweimarkstückgroßer Lupus am rechten Nasenflügel. Apicitis beiderseits. Am Metakarpophalangealgelenk II und III der rechten Hand Verdickung der Knochenenden. (Caries.)

Nach Pyrogallusvorbehandlung, Belichtungstherapie (im ganzen vom 29. Juni bis 22. Juli 1905 29 Sitzungen); unterbricht zur operativen Behandlung seines oben erwähnten Knochenprozesses (Jodoformplombe, Abteilung Mosetig) die Belichtung. Erscheint Ende August wieder in der Heilstätte, anscheinend lupusfrei. Wenige Tage später läßt sich Patient

wegen einer Otitis auf die Ohrenklinik aufnehmen und stirbt daselbst an Meningitis.

L. F. 122. G. H., 30jähriger Arbeiter.

Vater an Lungentuberkulose gestorben. Im 7. Lebensjahre Erkrankung an Lupus des linken Ohres. Winter 1904 bis 1905 etwas rascheres Fortschreiten gegen das Auge zu. Frühere Behandlung: Salben und Pflaster.

Lupus der rechten Wange und des Ohres.

Innere Organe normal. Nach vorausgegangener Resorzinbehandlung, unter welcher sich der Herd sehr verschönert hatte, schlossen wir Lichtbehandlung an. Der Kranke erhielt im Juni und Juli 1905 20 Belichtungen mit anscheinend guter Wirkung, blieb aber aus unbekannten Gründen aus der Heilstätte aus.

L. F. 123. U. G., 18jähriges Mädchen.

Aus gesunder Familie stammend.

Hellergroßer, zum Teil vernarbter, tiefreichender Lupusherd am rechten Ohrläppchen. Angeblich seit 17 Jahren bestehend.

Interner Befund normal. Wurde bereits in Deutschland mit Finsen-Reyn Lampe behandelt. Erhält in der Heilstätte vom 6. Juli 1905 bis Ende 1905 im ganzen 60 Belichtungen. Gebessert.

Mai 1910: Während des Jahres 1906 wurde Patientin noch wiederholt belichtet, erhielt dann noch eine kurze Nachbelichtung in mehreren Sitzungen im März 1907. Juni 1909, d. i. zweieinviertel Jahre nach Abschluß der Behandlung, sahen wir sie zuletzt lupusfrei. Sie hat sich inzwischen verheiratet.

L. F. 124. P. S., 22jährige Private.

Vater erlag der Lungenschwindsucht. Vor 6 Jahren wurde zuerst die äußere Nase befallen. 2 Jahre darauf trat ein Herd in der Regio glutaealis auf. Bisher unbehandelt.

Lupus nodularis beider Wangen und der Nase. Fünfkronenstückgroßer Lupusherd in der Regio glutaealis rechts.

Interner Befund normal. Der zirkumskripte Herd in der rechten Glutäalgegend wurde exstirpiert (siehe O. F. 285). Der Gesichtslupus mit Pyrogallus vorbehandelt, wurde ab 10. Juli 1905 belichtet; erhielt bis Ende des Jahres 232 Belichtungen mit gutem Erfolge. Wird fortbehandelt.

Patientin wurde anfangs 1906 entlassen, um wieder nach einiger Zeit sich uns zu zeigen. Sie teilte uns wohl 2 Jahre später schriftlich mit, daß sie geheilt sei, doch hatten wir keine Gelegenheit, sie persönlich zu revidieren.

L. F. 125. M. E., 64jähriger Beamter.

Gattin des Patienten an Lungentuberkulose gestorben. Anfangs, und zwar vor 8 Jahren, trat eine Rötung, dann Schuppung des linken Mundwinkels auf. Patient wurde früher nur mit Salben behandelt.

Impfnarbeiter, oberflächlicher Lupus am linken Mundwinkel.

Interner Befund normal. Vorbehandlung mit schwachen Röntgendosen, dann Finsenbehandlung ab 10. Juli bis 2. Dezember 1905; erhielt mit wiederholten Unterbrechungen im ganzen 40 Belichtungen. Erscheint Ende 1906 fast geheilt. In Observation.

Als der Kranke sich uns anfangs 1907 wieder zeigte, rieten wir ihm kurze Nachbehandlung kleiner Residuen, was er jedoch ablehnte.

L. F. 126. F. F., 20jährige Frau.

Über hereditäre Verhältnisse nichts bekannt. Lupus der äußeren Nase besteht seit 4 Monaten.

Lupus vadularis der Nasenspitze.

Fig. 42. L. F. 131. Vor der Belichtung.

Interner Befund normal. Die Kranke erhielt vom 11. Juli bis 12. Oktober 1905 70 Belichtungen, wurde hiedurch gebessert. Unterbrach die Behandlung. Wir haben sie seither nicht gesehen.

L. F. 127. G. J., 30jährige Frau.

Angaben über hereditäre Belastung werden nicht gemacht.

Seit 10 Jahren besteht *Lupus exulcerans der Nase,* der wiederholt excochleiert und paquelinisiert wurde und zu schwerer Destruktion geführt hat. Apicitis. Caries des rechten Hüftgelenkes. Erhielt nach vorausgegangener Pyrogalluskur ab 25. Juli bis 14. Oktober 1905 im ganzen nur 65 Belichtungen. Der nur geringe Erfolg, den wir erzielen konnten, entspricht der Unpünktlichkeit der Patientin.

Die Kranke, welche vom Anfange an sehr unregelmäßig war, blieb Anfang 1906 ganz aus der Behandlung aus.

L. F. 128. Sch. M., 45jährige Bäuerin.

Ein Bruder an Lungentuberkulose, eine Schwester an Skrophulose gestorben. Im 16. Lebensjahre trat Lupus an der Nasenscheidewand auf und blieb bis zum 20. Jahre auf diese beschränkt, um dann den linken Nasenflügel zu affizieren und im Verlaufe der Jahre noch weiter fortzuschreiten. Wurde früher, wie mitgeteilt, excochleiert, lapisiert, paquelinisiert.

Lupus exulcerans des ganzen Gesichtes. Beteiligung der Mucosa nasi.

Fig. 43. L. F. 131. Nach der Belichtung.

Interner Befund normal. Pyrogallusvorbehandlung. Ab 31. Juli bis 30. Dezember 1905 im ganzen 230 Belichtungen. Sehr gebessert. Unterbricht die Behandlung. In observatione.

Wir sahen die Patientin etwa ein Jahr später lupusfrei. Seither haben wir sie nicht gesehen.

L. F. 129. W. J., 19jährige Dienstmagd.

Hereditäre Belastung nicht nachweisbar. Immer gesund, im 3. Lebensjahre augenleidend. Gegenwärtige Erkrankung begann im Sommer 1904 angeblich infolge Fliegenstiches an der rechten Wange. Vorausgegangene Therapie: Auskratzung und Ätzung, jedoch erfolglos.

Lupus vulgaris der Nase.

Interner Befund normal. Erhielt vom 31. Juli bis Ende 1905 im ganzen 143 Belichtungen. Leider konnten wir die Kranke zu regelmäßiger Disziplin nicht bekehren, wodurch das Resultat beeinträchtigt wird.

Ist aus der Behandlung Anfang 1906 ausgeblieben.

L. F. 130. Sch. A., 26jähriger Taglöhner.

Für erbliche Belastung kein Anhaltspunkt. Mit 10 Jahren befiel ihn Lupus an der linken Wange, Nase und greift auf fast das ganze Gesicht über. Frühere Therapie: Paquelinisation und Excochleation.

Ausgebreiteter Lupus des ganzen Gesichtes, der Nase, mit Ektropium des linken unteren Augenlides, auf die Stirne und tief auf den Hals sich fortsetzend. Beteiligung der linken Ohrmuschel, deren Läppchen Hypertrophie zeigt. Apicitis mäßigen Grades mit guter Prognose. Das linke Ohrläppchen wird mit Röntgenstrahlen vorbehandelt, die übrigen Teile mit 10prozentigem Pyrogallus. Der Kranke erhielt ab 31. Juli 1905 bis Ende des Jahres fast kontinuierlich Belichtung. War wesentlich gebessert.

Mai 1910: Durch jahrelange konsequente Belichtung gelang es, den Patienten in einem fast geheilten Zustande zu erhalten. Eine vollständige Ausheilung ist in diesem Falle durch Einzelbehandlung nur schwer zu erzielen. In dem sonst lupusfreien Narbenterrain sitzen einzelne tiefe Lupusknoten, die bisher jeder Behandlung trotzen. Wir haben in den letzten Monaten auch Quarzlampenbelichtung eingeschoben.

L. F. 131. H. F., 33jährige Eisendrehersgattin.

Keine hereditäre Belastung. Die Nasenschleimhaut wurde vor 3, die äußere Nase vor 2 Jahren von Lupus befallen.

Lupus tumidus der Nase. (Fig. 42.) Leichte Apicitis rechterseits.

Schon an der Abteilung Lang wurde die Kranke ½ bis 1 Jahr hindurch belichtet und erhielt in der Heilstätte als Nachbehandlung ab 14. August 1905 bis Ende 1905 noch etwa 30 Belichtungen. War sehr gebessert.

Mai 1910: Die Kranke ist seit Anfang 1906 nicht mehr belichtet worden und wir beobachten sie seither als lupusfrei, d. i. etwa vier Jahre nach Abschluß der Belichtung. (Fig. 43.) Vor 4 Monaten zeigte sich an der rechten Wange und am inneren Augenwinkel ein linsengroßes suppurierendes Skrophuloderma, welches wir auslöffelten und nachträglicher Röntgenbehandlung unterzogen, wie es scheint mit vollem Erfolge. Sonst gesund.

L. F. 132. Z. H., 18jährige Näherin.

In der Familie keine Tuberkulosefälle. Seit 6 Jahren besteht Lupus der Nase. Wurde bereits an der Abteilung Lang mit Licht behandelt und gebessert.

Lupus exulcerans nasi mit Beteiligung der Schleimhaut. Apicitis mäßigen Grades.

Nach einjähriger Unterbrechung erschien Patientin im August 1905 in der Heilstätte in vernachlässigtem Zustande. Bis Ende 1905 etwa 100 Belichtungen. War Ende 1905 gebessert.

Nach jahrelanger Unterbrechung sahen wir die Patientin im Jahre 1909 mit einer kleinen Ulceration am rechten Nasenflügel, für welche einige Belichtungen appliziert wurden. Gegenwärtig in Observation.

L. F. 133. F. S., 22jähriges Dienstmädchen.

Hereditäre Verhältnisse ohne Belang. 7 Jahre alt, erkrankte Patientin an Lupus der Oberlippe und nach 4 Jahren an der Nase. Salbenapplikation und häufige Auskratzungen. Röntgenstrahlen, wie mitgeteilt, später Lichtbehandlung an der Abteilung Lang etwa durch 1 Jahr.

Lupus der Nase und Oberlippe.

Interner Befund normal. Wird nach längeren Unterbrechungen in der Heilstätte fortbelichtet. Erhielt vom 21. August bis Ende Dezember 1905 80 Belichtungen. Schuen sehr gebessert.

Mai 1910: Scheinbar für eine Zeit gebessert, zeigte die Kranke immer wieder von neuem Nachschübe, so daß sie im ganzen mehr als 700 Belichtungen in der Heilstätte erhielt. Eine Tuberkulinkur in letzter Zeit hat eher ungünstig beeinflußt.

L. F. 134. K. A., 60jährige Private.

Keine hereditäre Belastung. Seit 4 Jahren lupös. Wurde, wie mitgeteilt, achtmal päquelinisiert und fünfmal excochleiert. *Lupus der Nase,* besonders rechts *mit teilweiser Destruktion des rechten Nasenflügels* und Deformation des Septums. Fistelbildung am Nasenrücken. Durch Paquelinisierung entstanden.) *Vereinzelte Lupusknötchen am rechten weichen Gaumen.* Apicitis mäßigen Grades beiderseits. Die Nasenschleimhaut erkrankt. Stamm frei.

Pyrogallusvorbehandlung. Belichtung ab 27. August 1905 bis Ende 1905. Prozeß am weichen Gaumen wurde mit dem Galvanokauter behandelt. Röntgenbehandlung einer vergrößerten Submentaldrüse. Gebessert.

Anfang 1906 wurde Patientin in ihre Heimat gesendet. Anfang 1907 wurde sie neuerdings einen Monat lang für Residuen in der sonst schön geheilten Narbe belichtet. Sie verließ uns in anscheinend geheiltem Zustand, ohne daß wir sie später revidieren konnten.

L. F. 135. V. G., 27jähriger Graveurgehilfe.

Für hereditäre Belastung kein Anhaltspunkt. Seit dem 7. Lebensjahre erkrankt. Bisher mit Salben behandelt.

Lupus exfoliativus an der Streckseite des linken Ellbogengelenkes, handtellergroß.

Apicitis beiderseits, gutartig. Vorbehandlung mit Pyrogallus. Ab 30. August 1905 89 Belichtungen, da Exstirpation abgelehnt wird.

Der Kranke erschien zur Belichtung sehr unregelmäßig. Er war wohl sehr gebessert. Da die Operation aber sehr leicht ausführbar war, willfahrten wir seinem Wunsche und nahmen schließlich die

ursprünglich von dem Kranken abgelehnte Radikaloperation vor. (Siehe O. F. Nr. 396.)

L. F. 136. D. A., 27jähriges Fräulein.

Über erbliche Belastung ist nichts zu erfahren. Seit 7 Jahren besteht Lupus, als Knötchen an der Lippe beginnend, verbreitete sich derselbe später über die Nase. Wurde, wie mitgeteilt, anfangs mit Auskratzungen und dann an der Abteilung Lang mit Heißluft behandelt, während des ganzen Jahres 1904 belichtet.

Lupus exulcerans der Nase und Oberlippe.

Lungenbefund normal. Nach längerer Unterbrechung Fortsetzung der Lichtbehandlung in der Heilstätte (September bis Ende 1905 etwa 60 Belichtungen). Gebessert.

Die Patientin unterbrach die Behandlung aus unbekannten Gründen im März 1906. Sie war sehr gebessert worden.

L. F. 137. J. A., 30jährige Frau.

Familienanamnese belanglos.

Lupus tumidus der Nase und Oberlippe, seit etwa 5 Jahren bestehend. Leichte Apicitis rechterseits.

Unter Röntgenbehandlung im Jahre 1904 wesentlich gebessert, erhielt die Kranke nach etwa dreivierteljähriger Pause von September 1905 angefangen bis Ende des Jahres etwa 60 Belichtungen und war sehr gebessert.

Patientin verließ anfangs 1906 unsere Behandlung, zeigte sich nicht wieder.

L. F. 138. V. A., 20jähriges Mädchen.

Keine hereditäre Belastung. Erst trat Lupus an der Nasenschleimhaut (vor 3 Jahren), später an der äußeren Nase auf.

Lupus exulcerans der Nase mit Beteiligung der Schleimhaut.

Interner Befund normal. Im Jahre 1904 erhielt die Kranke an der Abteilung Lang etwa 100 Belichtungen nach vorausgegangener Pyrogallusbehandlung mit gutem Erfolge. Unterbrach leider für 1 Jahr und zeigte sich in vernachlässigtem Zustande Anfang September 1905 in der Heilstätte. Kräftige Pyrogalluskur. Sodann erhielt sie bis Ende des Jahres etwa 70 Belichtungen.

Mai 1910. Wir hatten die Kranke mehrmals durch viele Monate anscheinend geheilt in Beobachtung, doch kam es dann immer wieder zu neuen Nachschüben, offenbar von der Schleimhaut ausgehend. Sie hat über 400 Belichtungen erhalten. Immerhin kann ihr Aussehen als sehr befriedigend bezeichnet werden.

L. F. 139. T. B., 34jähriges Mädchen.

Die Mutter starb an Lungentuberkulose. Mit 22 Jahren trat auf der rechten Wange ein Lupusherd auf, nachdem Patientin früher mit skrophulösen Drüsen behaftet war. Auskratzungen, Brennen, Salben bildeten die frühere Behandlung. Am medialen Rande einer ausgedehnten Narbe der rechten Gesichtshälfte *einzelne Lupusinfiltrate*.

Lungenbefund normal. Pyrogallusvorbehandlung. Ab 5. September bis Ende 1905 im ganzen 23 Belichtungen. War damals fast geheilt.

Jänner und Februar 1906 noch einige Belichtungen. Juni 1909 d. i. dreieinhalb Jahre nach Abschluß der Belichtung, Lupus frei von uns gesehen.

L. F. 140. M. K., 27jährige Arbeiterfrau.

Erbliche Belastung nicht nachweisbar. Im Jahre 1899 erkrankte Patientin an Lupus im Anschlusse an ein Augenleiden. Befallen ward zuerst die Nasenspitze. Nach einer Behandlung durch Brennung, wie angegeben, breitete sich die Affektion auf die Umgebung aus. Sie wurde später an der Poliklinik 2 Jahre lang mit Röntgenstrahlen behandelt.

Im September 1905, als die Kranke sich uns zeigte, bot ihr Gesicht das charakteristische Bild nach langer Röntgenbestrahlung (Telangiektasien, Pigmentationen usw.). War in den mittleren Partien lupusfrei und zeigte peripher *allenthalben zusammenhängende Lupusinfiltrate und einzelstehende Knötchen.*

Nach vorausgegangener Pyrogallusbehandlung nahmen wir die Kranke wohl in Belichtung, doch unterbrach sie wegen eines schweren Lungenprozesses nach kurzer Zeit.

L. F. 141. U. M., 32jährige Lehrerin.

Ein Bruder starb an Lungensucht. 1899 traten an der rechten Halsseite auf den Narben nach Lymphomen Lupusknötchen auf, die an Umfang und Zahl zunahmen.

Serpiginös angeordneter Lupus nodularis, kollierartig den Hals einnehmend.

Interner Befund normal. Die Kranke erhielt ab 10. Oktober bis Ende Dezember 1905 135 Belichtungen, wodurch sie sehr gebessert war.

Mai 1910: Patientin unterbrach zweimal vorzeitig ihre Behandlung. Sie erhielt im ganzen über 500 Belichtungen in der Heilstätte, zuletzt noch im Herbst 1909 als kurze Belichtungsserie. Es gelang, sie in einem nahezu ausgeheilten Zustande zu erhalten.

L. F. 142. P. M., 22jähriges Bauernmädchen.

Für hereditäre Belastung kein Anhaltspunkt. Als kleines Kind litt Patientin an Drüsengeschwülsten der linken Halsseite; nach Vereiterung und teilweiser Ausheilung entwickelten sich in der Folge die Lupusherde zunächst am Halse. Früher mit Pflastern und Salben behandelt.

Ausgedehnter, schwerer Lupus exulcerans beider Wangen, des Kinnes, des Halses, der Nasenspitze, des linken oberen Augenlides, der Stirne, des rechten Ohrläppchens. Innerhalb dieses Terrains vereinzelte Skrophuloderma herde.

Lupus serpiginosus des rechten Ober- und Vorderarmes. Skrophuloderma des linken Vorder- und Oberarmes, dem Lymphgefäßverlaufe ent-

sprechend verschwindet. Ausgedehnte Lupusherde der linken unteren Extremität und ad anum links. Spina ventosa des linken Zeigefingers.

Interner Befund beiderseitiger Spitzenkatarrh mäßigen Grades, nach der Aussage des konsultierenden Internisten von günstiger Prognose.

Die Kranke trat Ende Oktober 1905 in die Behandlung der Heilstätte. Der Gesichtslupus wurde mit Pyrogallus kräftig vorbehandelt, später belichtet und erhielt die Kranke bis Ende 1905 erst wenige Belichtungen. An den Extremitätenherden wurde eine Zeitlang Biersche Stauung versucht, mit negativem Erfolge, später Röntgentherapie begonnen. Die Kranke neigt zu Abszedierungen, dem Lymphgefäßverlauf entsprechend. Diese Abszesse heilen auf Punktion mit nachfolgender Injektion von 1prozentigem Argentum nitricum oder Jodoformemulsionen prompt in wenigen Tagen.

Fig. 44. L. F. 143. Vor der Belichtung.

Wir belichteten die Kranke bis zum Februar 1908 im Gesichte. Nach zeitweiliger Besserung war es immer zu neuen Nachschüben gekommen, so daß sie mehr als 1000 Belichtungen in der Heilstätte erhielt. Wegen der sich immer mehr häufenden Skrophulodermanachschübe am Körper, die wir allerdings nicht ohne Erfolg mit Röntgenbestrahlung bekämpften, unterbrachen wir schließlich die einer förmlichen Sisyphusarbeit gleichende Behandlung und empfahlen Seeklima zur Änderung der Allgemeindisposition.

L. F. 143. V. L., 22jährige Schneiderin.

Hereditäre Belastung nicht nachweisbar. Auftreten eines Lupusherdes auf Narben nach exulcerierten Drüsen unter dem linken Unterkieferbogen. Als solcher erst vor 3 Jahren diagnostiziert. Früher mit Salben behandelt. Sie stand etwa 2 Jahre lang in Lichtbehandlung an der Abteilung Lang und wurde fast geheilt; sie hätte ehedem einen ausgedehnten *Lupus der ganzen rechten Wange*, welcher sich auf den Hals bis über die Kinnmittellinie hinaus fortsetzte (Fig. 44). Es besteht Apiettis mäßigen Grades; sehr anämisches Mädchen.

Nach einjähriger Unterbrechung der Lichtbehandlung erschien sie im November 1905 in der Heilstätte. Der größte Teil ihres Herdes war

Fig. 45. L. F. 143. Nach der Belichtung.

ausgeheilt, nur am medialen Rande zeigte sie eine serpiginös angeordnete Linie von Knötchen und erhielt hiefür bis Ende Dezember 1905 etwa 40 Belichtungen. Die Behandlung wird fortgesetzt.

Mai 1910: Patientin erhielt noch während der Jahre 1906, 1908, 1909 für zwei oder drei kleine hartnäckige Stellen hie und da eine Nachbelichtung, während der größte Teil der Narbe frei blieb. Seit einem Jahr ist sie vollends geheilt geblieben. (Fig. 45.)

L. F. 144. Sch. M., 36jährige Private.

Tuberkulöse Erkrankungen in der Familie nicht vorgekommen, der Ausschlag im Gesicht besteht seit 10 Jahren und begann an der Nase. Frühere Therapie: Auskratzung.

Lupus exulcerans der Nase und Oberlippe, des Zahnfleisches, des harten Gaumens. Nasenlöcher, insbesondere rechts, sehr verengert. Appetit mäßigen Grades. Pyrogallus Vorbehandlung.

Ab 28. November bis Ende 1905 35 Belichtungen für Nase, Oberlippe und Zahnfleisch. Der Lupus des harten Gaumens wird der Röntgenbestrahlung unterzogen.

Die Patientin entzog sich Jänner 1906 aus unbekannten Gründen der Lupusbehandlung.

L. F. 145. Z. S., 28jährige Strickerin.

Hereditäre Belastung im Sinne von Tuberkulose nicht eruierbar. Im 15. Lebensjahre entstand im Anschlusse an Dakryocystitis ein Knoten an der linken Wange, sodann Erkrankung der Nase von innen und außen. Seit 2 Jahren linker Zeigefinger befallen. Seit 4 Monaten Abszesse am linken Arm. Bisherige Therapie: Im Jahre 1895 (O. F. 19) Plastik an der Abteilung Lang, jedoch von Rezidive gefolgt. Später Heißluftbehandlung.

Lupus vulgaris exulcerans et Scrophuloderma der Nase und Wangen. Skrophuloderm, dem Lymphgefäßverlauf entsprechend, längs des linken Zeigefingers, Vorder- und Oberarmes. Beginnender Spitzenprozeß mäßigen Grades. Beteiligung der Nasenschleimhaut mit Verengung der Meatus narium.

Die Kranke wird am 11. Dezember 1905 nach vorausgegangener Pyrogallusbehandlung in Finsenbehandlung übernommen. Röntgentherapie für die linke, obere Extremität.

Die Kranke erhielt vom Dezember 1905 bis Oktober 1908 im ganzen 544 Belichtungen und wurde in anscheinend sehr gutem Zustande entlassen. Lymphangitis tuberculosa des linken Vorder- und Oberarmes wurde durch Röntgenbehandlung geheilt. Ein auf dem Boden alten Skrophulodermas entstandener Lupus des linken Zeigefingers wurde exstirpiert (O. F. Nr. 397) und durch einen stielloeen Lappen gedeckt.

März 1910 zeigt sich die Kranke wieder. Zwei unbedeutende Stellen an der Nase bedürfen noch einer Nachbelichtung. Sonst geheilt. An der Nasenschleimhaut mußten wir mehrmals Galvanokaustik verwenden.

L. F. 146. B. F., 15jähriger Landwirtsgehilfe.

Der Vater starb an Lungentuberkulose. Im 6. Lebensjahre hatte Patient ein Augenleiden, im Anschluß an dieses entwickelte sich Lupus des ganzen Gesichtes, der nur mit Salben behandelt wurde.

Schwerer Lupus exulcerans des ganzen Gesichtes mit Ektropium beider Augenlider, Conjunctivitis. Die Partien um den Mund sind am schwersten betroffen. Nasenschleimhaut beteiligt. Mundschleimhaut frei. Die narbig gefurchte Unterlippe wird unter fortwährendem Speichelflusse mazeriert. Der interne Befund ist normal, doch ist der Knabe in seiner Entwicklung zurückgeblieben.

Patient gelangt in den letzten Dezembertagen 1905 zur Behandlung in der Heilstätte. Der Lupus der perioralen Region wird der Vorbehandlung mit Röntgenstrahlen unterzogen, während die übrigen Partien mit Pyrogallus vorbehandelt werden.

Der Kranke blieb nur während des Jänners 1906 in unserer Behandlung. Er entzog sich uns sodann aus unbekannten Gründen.

L. F. 147. F. M., 29jährige Verkäuferin.

Hereditäre Belastung nicht konstatierbar. Im 3. Lebensjahre trat Lupus am linken Fußrücken und vor 2 Jahren am linken Knie auf. Frühere Therapie: graue Salbe, Pyrogallol, Jodumschläge.

Lupus an der linken Fers' und Regio achillea. Lupus am linken Knie.

Interner Befund normal. Der Lupusherd am Knie wird exstirpiert, mit Thiersch gedeckt (siehe O. F. Nr. 288). Der Lupus an der Regio achillea wird nach vorausgegangener Pyrogallus- und Röntgenbehandlung Ende Dezember 1905 in Behelitung genommen.

Mai 1910: Durch Belichtung während des Jahres 1906 am Fuße wohl sehr gebessert. Doch war die Lokalisation des Herdes nicht besonders geeignet für Belichtung und wir nahmen auch an dieser Partie über Wunsch der Kranken im September 1907 die Exstirpation mit nachfolgender Thierschdeckung vor. Die Patientin ist seit dem operativen Eingriffe lupusfrei.

L. F. 148. B. F., 16jähriger Lehrling (siehe O. F. Nr. 292).

Für *einzelne distinkte Lupusknötchen am inneren Augenwinkel rechterseits* erhält der Kranke in den letzten Dezembertagen 1905 einige Belichtungen.

Patient stand während der Jahre 1906 und 1907 in Lichtbehandlung, erhielt während dieser Zeit in sehr seltenen, vielmonatigen Intervallen eine Belichtungssitzung. Es zeigten sich während dieser Zeit Symptome einer Nephritis. Als Patient Ende 1908 in seine Heimat zog, hatten wir ihn seit einem Jahre lupusfrei beobachtet.

L. F. 149. T. H., 39jährige Geschäftsfrau.

Lupus nodularis der unteren Nasenhälfte, Oberlippe. Ulcerationen in der Schleimhaut der linken Nasenhälfte. Seit 9 Jahren erkrankt. Mutter der Patientin erlag einem Lungenleiden. Patientin wurde an einer Klinik mit dem Paquelin und mit dem scharfen Löffel behandelt. Erhielt vor 1½ Jahren an einer Klinik 50 Röntgenbestrahlungen, die jedesmal 1 bis 2 Minuten gedauert haben. Man sieht keine Residuen dieser Behandlung. Apicitis beiderseits; die Kranke zeigt vorzeitige Senilität.

Sie stand vom Jänner 1906 bis Dezember 1907 in Behandlung und erhielt 220 Belichtungen, war zum Schlusse sehr gebessert, entzog sich unserer weiteren Behandlung.

L. F. 150. B. F., 27jährige Frau.

Lupus exulcerans der Nasenspitze mit starker Verengung des rechten Naseneinganges. Über hereditäre Belastung nichts bekannt. Die Krankheit

dauert seit sechs Jahren. Eine Verkrümmung an der Wirbelsäule wird auf einen Sturz in der Kindheit zurückgeführt. Die Kranke wurde seit Jahren von ärztlicher Seite mit dem Lapisstift behandelt.

Interner Befund bietet nichts Pathologisches.

Sie stand vom Jänner 1906 1 Jahr lang mit langen Intervallen in unserer Behandlung und zeigte sich bei ihrem neuerlichen Erscheinen Ende 1909 großenteils ausgeheilt, bedurfte aber für kleine Residuen noch einiger Nachbehandlung. Sie hat bisher im ganzen 50 Belichtungen erhalten. Was die Mucosa nasi anlangt, so war eine Spiegeluntersuchung rechterseits nicht möglich, doch wendeten wir zur Beseitigung von Krusten regelmäßige Pinselungen mit Jodlösungen u. dgl. an.

L. F. 151. v. D. S., 53jähriger Ingenieur.

Ausgedehnter, von Narben durchzogener Lupus der ganzen linken Wange, der unteren Hälfte des linken Ohres (tumidus) *und der linken Halsseite.*

Es sind keine Angaben über hereditäre Belastung vorhanden. Die Krankheit besteht seit frühester Kindheit. Im Jahre 1876 wurde Patient auf der Klinik Hebra ausgekratzt. 1900 wurde er 4 Monate lang, 1903 durch 5 Monate lang in Kopenhagen mit Finsenlicht bestrahlt und ist hiedurch, wie er angibt, etwas gebessert. Beiderseits besteht ein Spitzenprozeß mäßigen Grades.

Im Februar und März 1906 erhielt der Kranke bei uns Belichtung, unterbrach jedoch, um sich angeblich in seiner Heimat selbst mit einer Finsen-Reyn-Lampe seinen ausgedehnten Prozeß fortzubehandeln.

L. F. 152. B. F., 39jähriger Arbeiter.

Fünfkronengroßer Lupusherd in der rechten Praeauricular gegend. Narben längs des Unterkiefers. *Am linken Unterkieferast ein zweiter, halb so großer Lupusherd.* Der Vater und ein Bruder des Patienten sind an Lungentuberkulose gestorben. Die Mutter hatte Bluterbrechen, drei Geschwister starben in frühester Kindheit.

Vor 24 Jahren ließ Patient sich wegen Drüsenschwellungen operieren. Im Anschluß daran traten die Lupusherde auf. Der Lupus wurde bisher nur mit Salben behandelt. Vor 14 Jahren machte Patient eine Pleuritis durch. Es besteht leichte Apicitis links.

Februar 1906 bis Juli 1906 erhielt Patient im ganzen 70 Belichtungen. Ein halbes Jahr später erschien er wieder bei uns zum Teile ausgeheilt und sollte noch weiter belichtet werden, doch zog er Exstirpation vor. (O. F. Nr. 337.) Ist jetzt lupusfrei.

L. F. 153. B. W., 30jähriger Arbeiter.

Eine Reihe heller- bis fünfkronengroßer flacher Lupusherde im Nacken und beiden hinteren Halspartien, dazwischen Narben nach Skrophuloderma und Lymphom. Vater starb an Lungenphthise.

Seit etwa 14 Jahren Lupus am Halse in Narben nach Drüsenextirpation, welche vor 15 Jahren stattfand. Vor 2 Jahren wurde Patient an einer dermatologischen Abteilung mit Röntgenstrahlen behandelt (in zirka 50 Sitzungen à 5 Minuten). Sonst hat er bisher nur Salben angewendet.

Interner Befund normal.

Patient erhielt vom Februar 1906 bis März 1909, anfangs häufiger, später in sehr seltenen, vielmonatigen Intervallen im ganzen 160 Belichtungen. Als wir ihn im Mai 1909 zuletzt sahen, war er wohl seit einem Jahre bis auf einige Pünktchen vollständig ausgeheilt. Wir belichteten ihn vorsichtshalber einige Male; vorläufig hatten wir keine Gelegenheit zur neuerlichen Revision.

L. F. 154. St. A., 23jährige Schneiderin.

Lupusinfiltrate in einer ausgedehnten Röntgennarbe der linken Nase, Wange und Oberlippe. Perforation des knorpeligen Septums.

Interner Befund normal. Über hereditäre Belastung nichts bekannt. Krankheitsdauer 20 Jahre; Lupus ist angeblich nach Typhus entstanden. Die Beteiligung der Oberlippe besteht erst seit 4 Monaten. Die Kranke hatte außer verschiedenen Salben, Paquelinisation und wiederholte Lapisierung durchgemacht, ferner Kuren im Jodbade Hall. In den letzten 1½ Jahren wurde sie an einer chirurgischen Station ausgiebig mit Radium und Röntgenstrahlen behandelt.

Für die hauptsächlich peripherwärts gehäuften Lupusinfiltrate der sonst typische Röntgenveränderungen zeigenden Narbe erhielt die Kranke vom Februar 1906 bis Juni 1907 im ganzen 140 Belichtungen. Wir sahen sie zu Ende des Jahres 1909, d. i. mehr als zwei Jahre später, lupusfrei.

L. F. 155. S. Th., 50jährige Bäuerin.

Mächtig ausgedehnter Lupus exulcerans des ganzen Gesichtes, die Stirne, die Augen umrahmend, über die Oberlippe an das Zahnfleisch reichend. Ektropium des linken unteren Augenlides. Das häutige Nasenende fehlt fast vollständig und ist an die Stelle der Nase ein dreieckiges Loch getreten. (Fig. 46.) *Lupus am harten Gaumen. Zirkumskripter Lupusherd am rechten Unterschenkel.* Keine Anhaltspunkte für hereditäre Belastung. Krankheitsdauer 9 Jahre. Die Kranke wurde, wie sie mitteilt, viele Male mit dem scharfen Löffel behandelt, dazwischen Salbenbehandlung verschiedenster Art, Kuren in Jodbädern. Apicitis beiderseits, Nachtschweiße.

Sie steht seit Februar 1906 in unserer Behandlung. Von Zeit zu Zeit monatelange Unterbrechung. Durch eine äußerst gehäufte Belichtung (sie erhielt im ganzen 1200 Sitzungen) gelang es uns, sie in einem sehr gebesserten Zustand zu erhalten. Zuletzt gesehen Mai 1910. (Fig. 47.) Herd an der Extremität wurde exstirpiert. (O. F. Nr. 332.) Für den harten Gaumen wurde Radiumbestrahlung angewandt und Abflachung erzielt.

L. F. 156. L. A., 49jährige Bäuerin.

Lupusinfiltrate in einer ausgedehnten Narbe der linken Wange. Über hereditäre Belastung nichts bekannt. Vor etwa 42 Jahren trat angeblich im Anschluß an die Operation einer grossen Unterkieferdrüse ein Lupusknötchen auf der Wange auf. Langsame Vergrößerung des Herdes. Patientin unterzog sich wiederholten Auskratzungen und Ätzungen. Vor 9 Jahren radikale Exzision an einer chirurgischen Station mit nachfolgender Thiersch-Transplantation. Es traten nach allen Eingriffen Rezidive auf, das letztemal vor 12 Jahren. Seither, teilt Patientin mit, ohne Behandlung zu sein. Beschäftigte Spitzendampfung.

März 1906 bis Mai 1906 im ganzen 64 Belichtungsstunden für fünf linsen- bis bohnengroße Lezidivstellen; wurde dann zur Beobachtung entlassen. Patientin hat sich seither nicht zur Revision gemeldet.

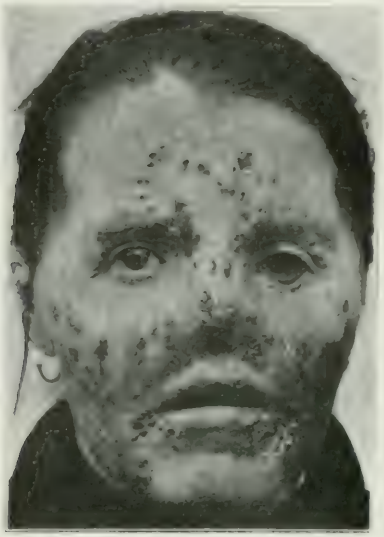

Fig. 46. L. F. 157. Schwerer Gesichtslupus.

L. F. 157. R. CL., 40jährige Bäuerin.

Von Narben durchzogener Lupus der ganzen unteren Gesichtshälfte. Unteres Nasenende völlig konsumiert. Mundspalte bis auf 3 cm verengt und narbig. Vater starb an Lungenentzündung, ein Bruder an Tuberkulose. Die Erkrankung der Haut besteht seit dem 14. Lebensjahre. In einem Provinzspital wurde Patientin 2 Jahre nach dem Beginne der Erkrankung mit Glüheisen behandelt, die spätere Therapie beschränkte sich auf die Verordnung von Salben und internen Medikamenten. Es besteht eine Apicitis links.

Vom März 1906 bis Dezember 1906 erhielt Patientin im ganzen 300 Belichtungen. Anfang 1909 erschien sie nach längerer vollständig lupusfreier Zeit und erhielt mehrere Belichtungen für drei kleine lupöse Stellen, während sie sonst ausgeheilt war. Februar 1910 abermals mehrere Belichtungen an derselben Stelle. Patientin ist bis auf die kleinen Pünktchen, welche vielleicht noch einiger Behandlung benötigen dürften, lupusfrei und trägt jetzt eine kosmetisch befriedigende Zelluloid-Prothese für ihren Nasendefekt.

L. F. 158. W. J., 48jähriger Eisenbahnbeamter.

Lupus erythematosus der Nase, Oberlippe, der Nasenschleimhaut und am Zahnfleisch des Oberkiefers. Es liegen keine Anhaltspunkte für hereditäre Belastung vor. Vor 3 Jahren traten Beschwerden im Innern der Nase

Fig. 47. L. F. 155. Kurze Zeit nach einer ausgiebigen Belichtungsserie. Sehr gebessert, wenn auch nicht ausgeheilt.

auf, vor einem Jahr zeigten sich Herde an Nase und Oberlippe. Röntgenbehandlung an einer dermatologischen Station während der letzten zwei Monate. Der Prozeß macht in dem letzten Halbjahr akute Fortschritte.

Interner Befund normal.

Patient steht seit März 1906 bei uns in Lichtbehandlung und hat im ganzen 270 Belichtungen erhalten. August 1910, d. i. seit mehr als zwei Jahren, ist er im Gesicht vollständig ausgeheilt, erhält von Zeit zu Zeit noch eine oder die andere Belichtung für das Zahnfleisch, welches bis auf eine stecknadelkopfgroße Stelle oberhalb des rechten ersten Praemolarzahnes seit langem lupusfrei ist.

L. F. 159. I. J., 38jähriger Handwerker.

Lupus beider Wangen und an der Nase in großer Ausdehnung. Ektropium des rechten unteren Augenlides. Apicitis beiderseits. Von hereditärer Belastung nichts bekannt. Krankheit besteht seit frühester Kindheit. Wurde früher nicht wesentlich vorbehandelt. Erhielt schon an der Abteilung Lang im Allgemeinen Krankenhause im Jahre 1903 kurze Zeit Lichtbehandlung, blieb jedoch aus.

Stand in der Heiltsätte vom Jänner 1908 bis März 1909 mit mehrmonatiger Unterbrechung wieder in Lichtbehandlung und erhielt über 500 Belichtungen. Anfänglich besserte sich der Zustand des Patienten. Später kam es zu frischen Nachschüben und zum plötzlichen Ausbruch mehrerer kleiner Lupusherde an Brust und Schulter. Wegen schwerer Lungentuberkulose und Neuritis mußte der Kranke an eine interne Abteilung versetzt werden, wo er an Phthise starb.

L. F. 160. N. M., 32jährige Frau.

Lupusherd des linken Nasenflügels. Die Nase ist an ihrem Ende narbig geschrumpft und an den Eingängen verengt. *Lupus an der Uvula.*

Eine Schwester hatte Drüsenschwellungen am Halse, eine andere litt an einer Erkrankung der Nase, die angeblich geheilt sein soll, doch liegt dieselbe mit Bluthusten und Auswurf im Krankenhaus. Der Lupus besteht bei der Kranken 17 Jahre. Ein Chirurge machte vor 4 Jahren nach Excochleation eine Plastik der Nase. Nach 2 Jahren stellte sich ein Rezidiv an der Narbe ein, das wiederholt mit Paquelin und scharfem Löffel behandelt wurde, ohne zu heilen. Angeblich wurde Patientin von 2 Jahren im Kehlkopf kauterisiert, ebenso einigemale im Gaumen. Im 14. Lebensjahre starker Husten, der sich später teilweise verlor. Es ist eine rechtsseitige Apicitis vorhanden.

Mai 1906 bis September 1906, Jänner und Februar 1907, September 1907 erhielt Patientin im ganzen 159 Belichtungen. Der Schleimhautlupus wurde mit Jodotormäther und Röntgenstrahlung behandelt. Die Kranke war dem Anscheine nach geheilt, als wir sie wegen Psychose entlassen mußten. Wir hatten keine Gelegenheit zur Revision.

L. F. 161. D. B., 25jähriges Dienstmädchen.

Lupus exulcerans der Nase, angrenzenden Partien des Gesichtes, Oberlippe. Lupöse Erkrankung des *Naseninnern*, des oberen *Zahnfleisches*, am *harten und weichen Gaumen*. Vater war angeblich seit 10 Jahren lungenkrank. Der Lupus besteht bei der Kranken seit 5 Jahren. An verschiedenen Stationen 5malige Excochleation mit nachfolgender Applikation von Salben und Pinselung der Schleimhaut mit Milchsäure. Es besteht beiderseitiger Lungenspitzenkatarrh.

April 1906 bis Juni 1906 wurde Patientin bei uns belichtet, entzog sich aber unserer Behandlung, um angeblich in einer anderen Stadt die Belichtungen fortzusetzen.

L. F. 162. Sch. M., 26jähriger Geschäftsmann.

Lupus der unteren Nasenhälfte, die ganze Dicke der Nasenwandung durchsetzend. Über hereditäre Belastung nichts bekannt. Im Winter 1898/99 trat angeblich nach einem heftigen Schnupfen Rötung und Schwellung der Nase auf, die nach 10 Tagen schwand, aber in der Folge jeden Winter wiederkehrte. Seit einem Jahre bleibt der Prozeß an der Nase bestehen. Keine Vorbehandlung.

Normale innere Organe.

Patient stand im August 1906 bei uns kurze Zeit in Lichtbehandlung, entzog sich derselben aber bald.

L. F. 163. L. A., 33jähriger Arbeiter.

Lupusrezidive an der Nasenspitze nach einer Plastik. Über hereditäre Belastung nichts zu eruieren. Der Lupus an der rechten Wange besteht seit 20 Jahren. Vor 6 Jahren wurde der Lupusherd an der Abteilung Lang operiert und gethiersch. (O. F. Nr. 96.) Seit 2 Jahren bemerkt Patient am Nasenrande und an der Nasenspitze einzelne Knötchen. Interner Befund normal.

Da Patient die leicht ausführbare Nachexstirpation ablehnte, so erhielt er vom April 1906 bis Oktober 1906, dann vom Jänner 1907 bis Juli 1907 im ganzen 89 Belichtungen. Ein Jahr später sahen wir ihn lupusfrei, doch gab er uns zu neuerlicher Revision keine Gelegenheit.

L. F. 164. M. L., 21jährige Arbeiterin.

Schwerer Lupus tumidus der unteren Nasenhälfte und der rechten Wange in großer Ausdehnung. Die Nasenschleimhaut ist miterkrankt. Die Mutter starb an Lungentuberkulose, eine Schwester litt an Lupus vulgaris und Caries des Fußes. Die Krankheit begann vor 3 Jahren mit einem Knötchen an der Nasenspitze. Wurde 1 Jahr lang an einer Abteilung mit Resorzin behandelt; sonst unbehandelt. Sehr anämisch, sonst normaler interner Befund.

Vom Mai 1906 an steht Patientin bei uns in Lichtbehandlung und zeigte sich leider sehr unregelmäßig. Obwohl sie bereits im November 1906 fast vollständig ausgeheilt war, konnten wir daher bis heute die Behandlung nicht vollständig abschließen. Für zwei kleine Skrophulodermen am rechten oberen Augenlid und neben dem rechten Mundwinkel wurde Radiumbestrahlung mit vollem Erfolge angewendet. Sie erhielt im ganzen 330 Belichtungen. Sie ist September 1910 fast geheilt.

L. F. 165. K. A., 13jährige Schülerin.

Handtellergroßer, von Narben durchsetzter Lupus nodularis der linken Wange. Angaben über Heredität nicht vorhanden. Seit 7 Jahren besteht der Lupus an der linken Wange. Vor 7 Jahren Behandlung mit Pyrogallus, vor 2 Jahren in Agram zweimal paquelinisiert. Es bestand eine beiderseitige, alte Lungenspitzeninduration.

Patientin erhielt vom Mai 1906 bis März 1907 immer mit mehrwöchigen Pausen Lichtbehandlung, zeigte sich dabei bis auf drei

Kniescheibe mitgeteilt, die sich jedoch sehr hartnäckig erwiesen und noch im Sommer 1908 und Sommer 1909 einiger Nachbelichtungen bedurften. Die Kranke sahen wir zuletzt Juli 1909. Sie erhielt im ganzen 718 Belichtungen. Patientin gab uns keine Gelegenheit, sie neuerlich zu untersuchen.

L. F. 166. L. K., 43jähriger Beamter.

Bohnengroßer Lupusherd an der Nasenspitze; ein zweiter kleiner Herd am linken Oberschenkel. Kyfoskoliose. Keine hereditäre Belastung. Krankheitsdauer 2 Jahre. Im Jahre 1907 wurde nach Pleuritis eine Rippenresektion vorgenommen; es besteht eine linksseitige Apicitis. Der Herd an der Nasenspitze war vor einigen Monaten in einem Spitale röntgenisiert worden.

Fig. 48. L. F. 166. Kleiner Lupusherd an der Wange eines Kindes.

Im Gesichte wurde Patient vom April bis Oktober 1906 mit sehr gutem Erfolge belichtet. Der zweite Herd am Oberschenkel wurde exstirpiert. (O. F. Nr. 334.) Patient gab uns keine Gelegenheit zur Revision.

L. F. 167. Sch. A., 20jähriger Arbeiter.

Lupusherd an der Nasenspitze, rechtem Nasenflügel und Septum. Ein Bruder starb an Lungentuberkulose. Krankheitsdauer 2½ Jahre. Im Jahre 1903 Salbenbehandlung, die, wie mitgeteilt wird, zu vorübergehender Heilung führte; 2 Jahre später, nach Wiederkehr des Ausschlages neuerliche Salbenbehandlung. Vor 1 Jahre Exstirpation an einer Klinik; bald darauf Rezidive. Linksseitige Apicitis.

April 1906 bis Oktober 1906 erhielt der Kranke im ganzen 141 Belichtungen. Wir schlossen damals die Behandlung ab, sahen den Patienten etwa zwei Monate später dem Anscheine nach geheilt, hatten aber weiter keine Gelegenheit zur Revision.

L. F. 168. R. St., 4jähriges Kind.

Drei linsengroße Lupusherde an der linken Wange, am Kinn (Fig 48) *und dem linken Handrücken.* Die Mutter leidet an Lungentuberkulose und an Fungus des Ellbogens.

Im Oktober 1905 trat ein roter Fleck an der linken Wange auf, später ein Herd am Kinn, vor 3 Monaten an der linken Hand. Das Kind wurde bisher nicht behandelt. Über der linken Lungenspitze besteht eine geringe Dämpfung.

Vom Mai 1906 bis März 1907 erhielt das Kind im ganzen 25 Belichtungen.

Im Frühjahr 1909, d. i. zwei Jahre nach der letzten Belichtung, sahen wir es lupusfrei. (Fig. 49.)

Fig. 49. L. F. 168. Nach wenigen Belichtungen seit 2 Jahren geheilt.

L. F. 169. P. Th., 30jährige Näherin.

Kronengroßer Lupusherd an der linken Wange. Zirkumskripter kindhandtellergroßer Lupus an der linken Ellenbeuge. Keine erbliche Belastung vorhanden. Die Krankheit trat vor 7 Jahren auf. Bisher nur Zinksalbe angewendet. Infiltration des rechten Lungenoberlappens. Linksseitige Spitzeninduration. Nach der Auffassung des Internisten ein abgeschlossener Prozeß.

Mai 1906 bis Juli 1906, Mai 1907 bis Juli 1907, März 1908 bis Juli 1908, November 1908 bis Februar 1909 im ganzen 70 Belichtungsstunden, da es wiederholt zu Nachschüben gekommen war, Februar 1910, d. i. 1 Jahr seit der letzten Belichtung, sahen wir die Frau lupusfrei im Gesicht. Zur Exstirpation ihres Lupusherdes am Arme wollte sie sich nicht entschließen. September 1910: Unbedeutender Nachschub. Es wird Belichtung hiefür empfohlen.

L. F. 170. St. O., 30jährige Beamtensfrau.

Lupus vasculosus des linken Ohres und der Praeauricular gegend. Es bestehen keine Anhaltspunkte für hereditäre Belastung. Die Krankheit trat im 2. Lebensjahre am linken Ohre auf. Bis vor 6 Jahren wiederholt mit Lupusätzelung, sonst bisher nur mit Salben behandelt. Interner Befund normal.

Die Kranke steht seit Mai 1906 nach vorausgegangener Pyrogallus kur in unserer Lichtbehandlung und hat bei vielmonatigen, wiederholten Unterbrechungen bisher im ganzen 310 Belichtungen erhalten. Dieser Krankheitsfall zeigt sich besonders hartnäckig und schwer, weil die Kranke häufig am Ohre von langdauernden Ekzemen befallen wurde, unter welchen sich der Lupus verschlechtert; in der letzten Zeit ist eine gün

Fig. 50. L. F. 171. Vor der Belichtung.

stigere Tendenz zu erkennen. Eine halbjährige Röntgentherapie in mehrmaligen Dosen von 3 K dazwischengeschoben, blieb ohne gewünschte Wirkung.

L. F. 171. S. S., 18jähriges Dienstmädchen.

Lupus exulcerans der Nase, und zwar am rechten Nasenflügel und im Septum. (Fig. 50.) Lupusknötchen der *rechten Conjunctiva palpebrae superioris*. Eine Schwester steht wegen Halslymphom in der Heilstätte in Röntgenbehandlung. Über hereditäre Belastung ist nichts eruierbar. Krankheitsdauer an der Nase seit dem 8. Lebensjahre. Sonst stets gesund gewesen.

Im Jahre 1903 wurde der Lupusherd an der Nase an der Abteilung Lang im Allgemeinen Krankenhause von uns mit Finsenbestrahlung behandelt und sehen wir diesen seit sechs Jahren lupusfrei. (Fig. 51.) Als Patientin 1906 in der Heilstätte sich zeigte, hatte sie an der rechten Conjunctiva palpebrae superioris ein kleines, linsengroßes Lupusknötchen, das wir im April 1906 zweimal belichteten. Auch diese Stelle sahen wir das letztemal Ende 1909, d. i. drei einhalb Jahre später, lupusfrei.

L. F. 172. Sch. M., 40jähriges Fräulein.

Zweikronengroßer, flacher Lupusherd in der rechten Praeauricular-gegend, lineare Narbe am rechten Unterkieferaste. Hereditäre Belastung

Fig. 51. L. F. 171. Seit 6 Jahren durch Finsenbehandlung geheilt.

scheint nicht vorhanden zu sein. Vor 5 Jahren Auftreten als kleines Knötchen an der rechten Wange. Der Lupus ist bis jetzt unbehandelt geblieben, hingegen wurden vor 20, resp. 17 Jahren Drüsen am Halse und hinter dem rechten Unterkieferwinkel operativ entfernt. Alter Spitzenprozeß.

Sie erhielt vom Mai 1906 bis Dezember 1906 90 Belichtungen, vom April bis Dezember 1907 24 Belichtungen. Anfangs Oktober 1909 sahen wir sie mit zarter weißer Narbe, an deren unterem Rande zwei kleine Knötchen. Neuerlich 8 Belichtungen. März 1910, d. i. anderthalb Jahre später, sahen wir sie lupusfrei.

L. F. 173. F. V., 52jährige Frau.

Erbsengroßer Lupus an der Stirne. Hereditär nicht belastet. Krank bestehend 14 Jahre. Bisher unbehandelt.

Interner Befund normal.

Erhielt vom Mai 1906 bis Februar 1907 im ganzen 120 Belichtungen. Januar 1909, als sich uns die Kranke wieder zeigte, gaben wir für eine suspekte, sonst weiße Narbe, 8 Belichtungen. Sie blieb seither, d. i. ein Jahr seit der letzten Belichtung, geheilt.

L. F. 174. G. K., 44jährige Gärtnersfrau.

Lupus der linken Wange. Epitheliom am linken inneren Augenwinkel. Hereditäre Belastung ist nicht festzustellen. Vor 30 Jahren trat ein „Ausschlag" der linken Wange auf. Anamnestisch Auskratzung des Herdes. Seit 17 Jahren langsame Ausbreitung und gleichzeitiges Auf

Fig. 52. L. F. 177. Lupus am rechten Nasenflügel.

treten eines kleinen derben Knotens am linken inneren Augenwinkel. Interner Befund normal.

Die Kranke wurde wegen ihres zirka handtellergroßen Lupusherdes an der linken Wange vom Juli bis Oktober 1906 fast kontinuierlich belichtet. Nach dreimonatiger Pause erhielt die Kranke dann in großen Intervallen wiederholt einzelne Belichtungen bis Frühjahr 1907, blieb seither von ihrem Lupus befreit bis auf drei kleine stecknadelkopfgroße Knötchen, welche sich als äußerst hartnäckig erweisen und von Zeit zu Zeit immer wieder eine oder die andere Belichtungssitzung erfordern. Die Narbe nach Belichtung ist weiß und zart. Der etwa linsengroße Herd von Flächenausdehnung wurde Juni 1906 eine Stunde lang mit

Radium (durch Aluminiumfilter) bestrahlt, heilte nach 14 Tagen glatt aus und blieb seither rezidivfrei.

L. F. 175. Sch. P., 16jährige Ordensschwester.

Ausgedehnter Lupus des ganzen Gesichtes. Beteiligung der Mucosa nasi. Keine hereditäre Belastung. Vor 2½ Jahren trat, angeblich im Anschluß an Schnupfen, Lupus an der Nase auf, der sich allmählich auf das ganze Gesicht ausdehnte. Zwei Kuren in Bad Hall, sonst nur Salbenbehandlung. Alte Infiltration des rechten Lungenoberlappens mäßigen Grades.

Der hypertrophische Lupus des Gesichtes wurde bei uns mit 10prozentiger Pyrogallussalbe vorbehandelt und dann der Belichtung unterzogen. Die Belichtungen fanden statt: Juni 1906 bis Dezember 1906, November.

Fig. 53. Lupus der Nase (L. F. 175) seit 1½ Jahren durch Finsenbehandlung geheilt.

Dezember 1907, September bis November 1908, Juni 1909 bis September 1909. Für den ausgedehnten Gesichtslupus waren viele, viele Belichtungen erforderlich. Die Behandlung ist noch nicht abgeschlossen, doch ist eine hervorragende Besserung zu konstatieren. Wenn die Kranke sich nach längerem Intervall uns gezeigt hat, war der größte Teil des früheren Lupusterrains durch eine glatte weiße Narbe ersetzt, dazwischen eingesprengt eine Anzahl distinkter Lupusinfiltrate. Da die Mucosa nasi mitbeteiligt war, wurden konsequente Pinselungen mit Jod und Resorzinlösungen vorgenommen, wodurch zwar keine Ausheilung, aber subjektive und objektive Besserung des Nasenleidens erfolgte. Erwähnenswert ist noch, daß es im Jahre 1909 zum Auftreten von kleinen, tuberkulösen

Lymphdrüsen an den Wangen kam, welche durch Röntgenbestrahlung leicht zur Einschmelzung und Ausheilung gebracht wurden.

L. F. 176. G. F., 36jährige Näherin.

Lupus der Nase und an beiden angrenzenden Wangenpartien. Seit frühester Kindheit dauernd. Über hereditäre Belastung nichts bekannt.

Stand schon im Jahre 1902 und 1903 im Allgemeinen Krankenhause an der Abteilung Lang in Finsenbehandlung. Interner Befund normal.

Juni 1906 erschien sie in der Lupusheilstätte fast ausgeheilt mit einigen Nachschüben. Solche wiederholten sich seither öfters und hat die Kranke bisher im ganzen 80 Nachbelichtungen erhalten. April 1910: Seit einem halben Jahre hat sie keine Belichtungen mehr erhalten. In observatione.

L. F. 177. K. A., 35jährige Näherin.

Lupus am rechten Nasenflügel. (Fig. 52.) Keine familiäre Belastung nachweisbar. Beginn der Erkrankung vor 6 Monaten. Der Herd wurde zweimal mit Lapis geätzt, sonst keine Behandlung. Die rechte Lungenspitze ist suspekt.

Für die kleine Stelle, die sich als besonders hartnäckig erwies, waren vom Juli 1906 durch 1½ Jahre mehr als 200 Belichtungen erforderlich. Sie schien im Oktober 1908 ausgeheilt. Als wir die Kranke ein halbes Jahr später sahen, erhielt sie für ein suspektes Pünktchen eine Nachbelichtung, mußten aber leider gleichzeitig eine Knochenerkrankung am Zeigefinger der linken Hand konstatieren. Sie wendete Bäder für den Finger an. September 1910, d. i. anderhalb Jahre später, sahen wir sie lupusfrei. (Fig. 53.) Die zweite Phalange des linken Zeigefingers war ein wenig verdickt. Lungenbefund nicht befriedigend.

L. F. 178. N. J., 16jähriger Schneiderlehrling.

Kindhandtellergroßer Lupusherd an der unteren Hälfte der linken Wange. Ausgesprengte Knötchen über dem Nasensattel und unter dem linken Auge. Fünfkronengroßer Lupusherd am linken Unterschenkel. Die Erkrankung besteht seit 12 Jahren und begann mit einem Abszeß, welcher damals eröffnet wurde. Kariöse Stellen am rechten Arm und unter dem linken Auge (davon noch eine eingezogene Narbe) heilten aus. Vor 2 Jahren wurde in einem Seehospiz eine Exstirpation an der linken Wange unternommen; bald nachher Rezidive. Über hereditäre Belastung nichts bekannt. Es besteht linksseitige Spitzeninduration.

Vom September 1906 an belichteten wir den Kranken etwa 2½ Jahre lang, wenn auch mit Unterbrechungen, für seinen Gesichtslupus. Die Stellen am Nasenrücken und unter dem rechten Auge heilten zwar aus, aber der zusammenhängende Herd an der linken Wange wurde nicht ausgeheilt. Es trat eine auffallend starke Pigmentation in diesem Falle als Folge der Belichtungen ein und dürfte darin, sowie in der Tiefe der Erkrankung wohl die Ursache des negativen Resultates zu suchen sein.

Schließlich exstirpierten wir den Wangenherd zugleich mit dem Herde am Unterschenkel (O. F. Nr. 174) und befreiten auf diese Weise den Kranken von seinem Leiden.

L. F. 179. W. M., 35jährige Private.

Von Narben durchsetzter Lupus exulcerans der Nase, mit Zerstörung des rechten Nasenflügels, sowie an beiden angrenzenden Wangenpartien in großer Ausdehnung. Erkrankung der Nasenschleimhaut. Perforation des Septums. Keine hereditäre Belastung. Vor 8 Jahren Beginn an der Nase und linken Wange. Die Kranke war an dermatologischen Stationen eine Zeitlang mit Galvanopunktur, später mit Salben verschiedenster Art behandelt worden.

Interner Befund normal.

Steht seit Juli 1906 in Lichtbehandlung. Schon im März 1907 war sie im großen und ganzen geheilt, doch bedarf sie von Zeit zu Zeit immer wieder eine Nachbelichtung, um in ihrem guten Zustand erhalten zu bleiben. Sie erhielt bisher im ganzen 290 Belichtungen, zuletzt im November 1909. Granulationen der Nasenschleimhaut wurden mehrmals mit dem Galvanokauter behandelt.

L. F. 180. P. M., 26jährige Lehrerin.

Lupus der Nase und des vierten Fingers der linken Hand. Keine hereditäre Belastung. Vor 14 Jahren begann der Lupus an der Nase, gleichzeitig Drüsenanschwellung unter dem Kinn. Seit 4 Jahren Lupus am linken Ringfinger. Im Jahre 1895 viermonatige Spitalsbehandlung in Sarajevo, Anwendung von Paquelin, Lapis, Pyrogallus usw. 1902 und 1903 Seebäder in Ragusa und Castellnuovo, 1904 Kur in Lipik. Lungenbefund normal.

Der Nasenherd wurde der Finsenbehandlung unterzogen, der Herd am Finger mit Röntgenstrahlen vorbehandelt, weil derselbe hypertrophische Beschaffenheit hatte, später ebenfalls belichtet. Eine Drüse unter dem Kinn wurde mit Röntgenstrahlen zum Verschwinden gebracht. Die Kranke stand vom Juli 1906 an 1 Jahr lang in Lichtbehandlung, war anscheinend lupusfrei, als wir sie entließen. Doch mußte sie noch Oktober, November 1907, sowie Juli und August 1908 von neuem der Finsenbehandlung unterzogen werden. Wir haben Patientin seither noch nicht gesehen. Es wurde in diesem Falle gute Besserung erzielt.

L. F. 181. Sp. K., 31jährige Geschäftsfrau.

Lupus exulcerans des rechten Ohres in seiner unteren Hälfte mit Fortsetzung auf die Ober- und Unterkiefergegend. Apicitis beiderseits. Über hereditäre Verhältnisse nichts bekannt. Vor 24 Jahren zeigte sich ein Abszeß an der rechten Wange, an dessen Operation sich Lupus angeschlossen haben soll; dieser verbreitete sich im Laufe der letzten 10 Jahre auf das Ohr. Die Kranke wurde vielemale an verschiedenen Stationen mit

Paquelin, scharfem Löffel, Lapisstift, Pyrogallus, auch Skarifikation, zu letzt vor 7 Jahren behandelt.

Juli 1906 bis Juli 1909 erhielt sie im ganzen 226 Belichtungen; sie war hierbei sehr unregelmäßig. Es wurde bei ihr bis jetzt sehr gute Besserung erzielt. Seit längerer Zeit haben wir Patientin nicht gesehen.

L. F. 182. S. M., 35jährige Frau.

Lupus exulcerans an beiden Nasenflügeln. Apicitis beiderseits. Der Vater starb an Lungenentzündung, drei Geschwister waren lungenkrank. Vor 12 Jahren wegen Nasenpolypen operiert, im Anschluß daran soll der Lupus entstanden sein und war bisher unbehandelt.

September 1906 bis Dezember 1908 erhielt die Patientin im ganzen mit vielmonatigen Unterbrechungen 150 Belichtungen. Im Jänner 1909, d. i. ein Jahr später, sahen wir sie lupusfrei.

L. F. 183. P. Th., 50jährige Aufsehersfrau.

Lupus exulcerans des Nasenrückens und beider Nasenflügel. Beteiligung der Nasenschleimhaut.

Interner Befund normal. Vater starb an Lungenentzündung, zwei Schwestern an Lungentuberkulose. Vor 9 Jahren trat im Anschluß an Schnupfen Lupus an der Nase auf. Behandlung vor 4 Jahren, resp. 1 Jahr mit dem Glüheisen in einem Provinzspitale. Wurde seither, wie mitgeteilt, wiederholt mit dem Lapisstifte verschorft.

Stand vom Oktober 1906 bis Juli 1909 mit vielen Unterbrechungen in Lichtbehandlung; erhielt im ganzen 320 Belichtungen. Sie ist wohl sehr gebessert, doch kann die Behandlung noch nicht als abgeschlossen betrachtet werden.

L. F. 184. St. M., 19jähriger Geschäftsmann.

Lupus am rechten Handrücken an der radialen Hälfte desselben. Ein zweiter, hellergroßer Herd an der Beugefläche des im Nagelglied amputierten Daumens.

Interner Befund normal. Narben nach Caries am Körper. Über hereditäre Belastung nichts bekannt. Beginn der Erkrankung vor 10 Jahren am Daumen, allmählich Ausbreitung auf den Handrücken. Der Daumen war verdickt; vor 4 Jahren Amputation am Endgliede desselben in einem Provinzspitale. Für den Lupus des Handrückens wurde damals ein operativer Eingriff unbekannter Art vorgenommen. Verschiedene Narben am Körper deuten auf in der Kindheit überstandene kariöse und skrophulöse Prozesse. Der Lupus des Handrückens wurde von uns exstirpiert (O. F. Nr. 322), der Herd am Daumen von August bis Dezember 1906 belichtet, ein Jahr später sahen wir ihn lupusfrei.

L. F. 185. M. Ph., 25jähriger Schuhmacher.

Lupus exfoliativus beider Nasenflügel, insbesondere links. Singulares Knötchen an der rechten Wange. Über hereditäre Belastung nichts

nachweisbar. Krankheitsdauer 13 Jahre. Vor 11 Jahren Excochleation in Stambul. Behandelte sich seither selbst mit Hausmitteln. Apicitis sinistra.

Trat September 1906 in unsere Lichtbehandlung, deren Fortsetzung er sich nach kurzer Zeit entzog.

L. F. 186. S. M., 42jährige Bäuerin.

Lupus exulcerans der Nase, Oberlippe, beider Wangen und am Halse. Beteiligung der Nasenschleimhaut. Vater starb an Tuberkulose. Krankheitsdauer 6 Jahre. Wurde früher wiederholt mit Salben, Pulvern, Einspritzungen, Lapisierungen behandelt. Erhielt seit 1 Jahre von einem Arzte zweimal wöchentlich je ¼ Stunde Röntgenbestrahlung. Die letzte Bestrahlung 3 Monate vor Eintritt in die Heilstätte. Residuen dieser Röntgentherapie sieht man nicht. Interner Befund normal.

Fig. 54. L. F. 187. Schwerer Gesichtslupus.

Fig. 55. L. F. 187. Nach 11jähriger Belichtung.

Erhielt vom Dezember 1907 bis November 1908, anfangs gehäuft, später in oft mehrmonatigen Intervallen 430 Belichtungen und war schließlich sehr gebessert. Sie entzog sich aber dann unserer Behandlung.

L. F. 187. H. M., 25jährige Arbeiterin.

Lupus nodularis beider Wangen, der Nase und Oberlippe, ferner am linken oberen Augenlid, mächtige Drüsenschwellungen. Lupus am *Zahnfleische des Oberkiefers.* (Fig. 54.) Verdickung der Nase in ihrem mittleren Anteil, durch Polypen hervorgerufen. Keine hereditäre Belastung nachweisbar. Krankheitsdauer 3 Jahre. Bisher nur mit Salben und Ätzmitteln behandelt. Sonst gesund.

Erhielt von September 1906 bis Mai 1907 im ganzen 400 Belichtungen und Röntgenbestrahlung der Halsdrüsen. Sie war zwar dem Anscheine

nach Lupusfrei (Fig. 55), als wir sie zuletzt in Mai 1907 sahen, entzog sich jedoch bisher unserer weiteren Beobachtung.

L. F. 188. W. M., 16jährige Arbeiterin.

Zweikronengroßer Lupusherd vor dem linken Ohre. Ausgeheilte kaum sichtbare Narbe unter dem linken Auge. Hereditäre Belastung nicht zu eruieren. Seit frühester Kindheit bestehend. Bisher nur mit Salben behandelt.

Interner Befund normal. Sehr anämisch.

Vom November 1906 bis Dezember 1907 erhielt Patientin im ganzen 70 Finsenbelichtungen. März 1908 schien sie lupusfrei, hatten aber lange Zeit keine Gelegenheit, sie zu revidieren. September 1910: Nach langer Pause wieder erschienen. Ein suspektes Pünktchen der sonst ausgeheilten Partie erhält vorsichtshalber Belichtung.



Fig. 55. L. F. 191. Schwerer Lupus exulcerans nasi

L. F. 189. A. M., 17jähriges Mädchen.

Schwerer Lupus tumidus der unteren Nasenhälfte, angrenzenden Gesichtspartien, der Oberlippe, aber das Lippenrot bis in die Schleimhaut hineinreichend, und der Unterlippe. Beteiligung der Nasenschleimhaut. Ein *zweiter Herd des ganzen linken Ohres und der Region vor und hinter dem Ohr in großer Ausdehnung. Ein fünfkronengroßer Herd am rechten Vorderarm, zwei ebenso große Herde am rechten Oberschenkel.* Vater starb an Lungenentzündung. Seit dem 4. Lebensjahre ist Patientin lupuskrank. Ist früher nur mit Salben behandelt worden und erschien 1903 an der Abteilung Lang. Sie war damals nur mit Lupus am Ohre behaftet. Wurde 10 Jahre belichtet. Da sie sich für ausgeheilt hielt, blieb sie aus und erschien erst im November 1906 in der Heilstätte mit arger Verschlechterung und Ausbreitung. Die anderen Lupusherde waren inzwischen hinzugetreten; die Kranke hatte sich mit einem Geheimmittel behandelt.

Wir nahmen das sonst gesunde Mädchen neuerdings in Lichtbehandlung für Gesicht und Ohr, an der mächtig gedunsenen Lippe Kombination mit Röntgenbehandlung. Durch eine allerdings sehr gehäufte Belichtung, sie hat im ganzen 1800 Belichtungen verbraucht, gelang es uns, bisher die Kranke in einem sehr befriedigenden Zustande zu erhalten. Die Herde am Oberschenkel wurden mit Röntgenstrahlen behandelt und haben sich dabei etwas ausgebreitet. Der Herd am Arm mit Quarzlampe ein wenig gebessert. Diese Extremitätenherde sind für Exstirpation bestimmt.

L. F. 190. N. E., 10jähriges Kind.

Zehn etwa hellergroße Herde an der linken Schläfe, an den Wangen ferner am Stamme und den Extremitäten. In der direkten Aszendenz finden sich keine tuberkulösen Erkrankungen. Zwei Tanten der Patientin starben

Fig. 57. L. F. 191. Durch Lichtbehandlung anscheinend geheilt.

an Lungenkrankheiten. Die Eltern der Patientin geben das 3. Lebensjahr als Entstehungszeit des ersten Lupusherdes an. Er soll angeblich im Anschluß an Schnupfen entstanden sein. Anfangs wurde das Kind mit verschiedenen Salben behandelt. Vor 3 Jahren wurden angeblich 18 Stellen an einer Klinik excochleiert und blieben mehrere Herde rezidivfrei, wovon noch Narben sichtbar sind. Für die neuerlich aufgetretenen Nachschübe vor 1 Jahr Ätzsalben ohne Erfolg. Vor 6 Jahren wurde am Halse rechts hinten eine Drüsenschwellung inzidiert. Außer einer kleinen Narbe daselbst nichts sichtbar. Die rechte Lungenspitze ist suspekt.

Mit wiederholten Unterbrechungen verabreichten wir vom November 1906 bis April 1908 im ganzen 180 Belichtungen. Juli 1909 sahen wir das Kind von neuem. Vier Herde zeigten kleine Nachschübe, während sechs ausgeheilt waren, am rechten Mundwinkel war ein neues Lupus

knötchen entstanden. Wir unterzogen diese restlichen fünf Herde der Exstirpation unter Lokalanästhesie. (O. F. Nr. 418.)

L. F. 191. T. M., 18jähriges Mädchen.

Lupus erodierans der Nase mit Zerstörung des Septums und rechten Nasenflügels. *Knötchen an beiden Wangen verspreut.* (Fig. 56.) *Lupus des Zahnfleisches* an den oberen Schneidezähnen. Die Mutter und einige Geschwister starben an Lungentuberkulose. Seit 5 Jahren Erkrankung an der Nase, seit 4 Jahren an der Wange. Vor 4 Jahren und vor 2 Jahren wurde der Lupus der Nase in einem Provinzspitale ausgebrannt. Seither nur Salbenbehandlung. Auf Lungenspitzenkatarrh beiderseits suspekt.

Fig. 56. L. F. 193. Schwerer Gesichtslupus.

Trat September 1906 in Lichtbehandlung. Erschien November 1907 dem Anscheine nach a u s g e h e i l t.

Im Anschlusse an eine Gravidität trat jedoch ein Aufflackern des Prozesses zutage, so daß eine neuerliche Behandlung im Jahre 1908 notwendig wurde. Seither erhält sie nur h i e u n d d a für die größtenteils ausgeheilte Erkrankung zur Behandlung suspekter Stellen oder kleiner unbedeutender N a c h s c h ü b e einige B e l i c h t u n g e n. Eine solche geringfügige Nachbehandlung wurde auch wieder im Jänner 1910 nach zehnmonatiger Pause eingeleitet. Patientin hat bisher mehr als 400 Belichtungen erhalten. (Fig. 57.)

L. F. 192. M. L., 33jähriger Bauer.

Lupus tumidus und exulcerans der Nase und angrenzenden Gesichtspartien mit Zerstörung des linken Nasenflügels, *Zahnfleischlupus*. Drüsen am Halse rechts. Beiderseitiger Spitzenkatarrh. Über hereditäre Belastung nichts eruierbar. Im 10. Lebensjahre erkrankte die Nase in ihrem Innern. Drüsenschwellungen seit 8. Lupus der Haut seit 3 Jahren bestehend.

Trat im Oktober 1906 in Lichtbehandlung des Lupus, Röntgenbehandlung der Drüsen, e n t z o g s i c h aber bald unserer Behandlung.

L. F. 193. R. J., 22jähriges Bauernmädchen.

Lupus tumidus der rechten Wange, Nase, Oberlippe, linken Wange, das linke Auge umrahmend. *Lupusknötchen an der linken oberen Con-*

Fig. 59. L. F. 193. Durch Lichtbehandlung fast vollständig ausgeheilt.

junctiva, Zahnfleischlupus. (Fig. 58.) Linksseitiger Spitzenkatarrh. Familienanamnese belanglos. Die Erkrankung begann vor 16 Jahren an der Nase. Wurde anfangs von ärztlicher Seite lange Zeit mit Lapis geätzt, später Behandlung mit Salben verschiedener Art. Sie litt wiederholt an Erysipel. Im Jahre 1902 wurde sie an der Abteilung L a n g mit Finsenlicht behandelt; sehr gebessert, blieb jedoch aus.

Erst im Oktober 1906 erschien sie wieder in der Heilstätte in sehr verschlechtertem Zustande. Der Lupus hatte sich inzwischen ausgebreitet und Zerstörungen bewirkt. Sie wurde bis September 1907 belichtet und f a s t v o l l s t ä n d i g a u s g e h e i l t. Seitdem erscheint sie innerhalb

langen Intervallen zu kurzer Nachbehandlung, um das hervorragend günstige Resultat zu erhalten. Sie hat bis Ende 1909 im ganzen 580 Belichtungen erhalten. (Fig. 59.)

L. F. 194. P. P., 15jähriges Mädchen.

Schwerster Lupus exulcerans und tumidus des Gesichtes und beider oberen Extremitäten in großer Ausdehnung, an der rechten Hand, mit Spina ventosa und Skrophuloderma kombiniert. Spitzenprozeß rechterseits mäßigen Grades. Beide Eltern und eine Schwester sind tuberkulös. Die Lupuskrankung begann im frühesten Kindesalter. Vor 8 Jahren wurde der Patientin der rechte Mittelfinger und die linke große Zehe amputiert, erst im Anschlusse daran entstanden die Lupusherde in diesen Regionen, während der Gesichtsherd schon früher bestand. Später verbrachte die Kranke 1 Jahr im Seehospiz San Pelagio, woselbst Excochleation vorgenommen wurde. An der Abteilung Lang im Allgemeinen Krankenhaus erhielt sie dann 5 Monate lang Behandlung mit Pyrogallus und Resorzin und wurde dann der Lupusheilstätte zugewiesen, woselbst wir eine Tuberkulinkur vollständig ohne Erfolg vornahmen. Nur in Anbetracht der großen Jugend der Patientin entschlossen wir uns dann zu einem Versuch mit Lichtbehandlung für das Gesicht und Röntgentherapie an den Extremitäten im Juni 1907, unterbrachen aber bald wegen des Lungenprozesses, der sich sehr verschlechtert hatte. Das Kind starb einige Monate später an Phthise.

L. F. 195. G. K., 22jähriger Arbeiter.

Infiltrierender Lupus der ganzen Nase, in die umgebenden Partien beider Wangen und der Oberlippe sich fortsetzend. Zerstörung des linken Nasenflügels. Beteiligung der Nasenschleimhaut. Keine hereditäre Belastung nachweisbar.

Interner Befund normal. Krankheitsdauer 3 Jahre. Patient wurde früher mit Salben behandelt. Seit 1 Jahre stand er in einem Spitale in Röntgenbehandlung (40mal à 7 bis 8 Minuten). Angeblich keine rechte Besserung.

Ab November 1906 bis Jänner 1907 erhielt Patient 150 Belichtungen, entzog sich dann aber der Fortsetzung der Behandlung.

L. F. 196. M. H., 37jähriger Arbeiter.

Ausgedehnter Lupus exfoliativus beider Wangen, der Nase und Oberlippe. Apicitis dextra. Ein Bruder soll an einem Lungenprozeß gestorben sein. Krankheitsdauer 12 Jahre. Vor 12 Jahren wurde an einer Klinik skarifiziert, als der Herd noch kronengroß war. Vor 6 Jahren wurde an einer Station eine mehrmonatige Injektionsbehandlung vorgenommen. Seither Behandlung mit den verschiedensten Salben.

November 1906 bis März 1907 erhielt der Kranke 300 Belichtungen. Ging dann in sehr gebessertem Zustande in seine Heimat; gab uns seither keine Gelegenheit zur Nachkontrolle.

L. F. 197. O. K., 13jähriger Schüler.

Lupus und Skrophuloderma an beiden Wangen und am Halse in großer Ausdehnung. Beiderseitige Spitzenaffektion mäßigen Grades. Anämischer Knabe. Über hereditäre Belastung nichts bekannt. Mehrere Geschwister sind gesund. Krankheitsdauer 2 Jahre. Seit Beginn der Erkrankung wurde er viele Monate lang, anfangs täglich, später jeden 3. Tag 5 bis 10 Minuten lang in einem Provinzspital röntgenisiert.

Wir belichteten den Kranken vom November 1907 bis November 1908, im ganzen 220 Belichtungen, anfangs mit gutem Erfolg, später aber traten immer neue Nachschübe von Skrophuloderma auf, die uns schließlich veranlaßten, die Belichtungen zu unterbrechen und den Knaben in ein Sechospiz zu verweisen. Unter dem günstigen Einfluß des Klimas heilte er vollständig aus; wir sahen ihn 1 Jahr später ohne Rezidive.

L. F. 198. K. B., 39jährige Geschäftsfrau.

Narbendurchsetzter Lupusherd des rechten Handrückens in seiner distalen Hälfte, auf den Rücken des zweiten und dritten Fingers ein Stück weit sich erstreckend. Über hereditäre Belastung nichts zu erfahren. Vor 6 Jahren trat nach einem Trauma eine nußgroße Geschwulst und im Anschluß daran Lupus an der rechten Hand auf. Nach einjährigem Bestand Exstirpation des Herdes auf einer chirurgischen Abteilung. Rezidiv nach 1 Jahr und neuerliche Exstirpation mit nachfolgender Thierschplastik im Budweiser Spital. Abermaliges Rezidiv nach 1 Jahr und Exstirpation durch den Kassenarzt. ¼ Jahr nachher Excochleation und Salbenbehandlung an einer chirurgischen Abteilung. Vor 1 Jahr langdauernde Röntgenbehandlung an einer Klinik.

Erhielt vom November 1906 bis August 1907 128 Belichtungen für den Handlupus, zuletzt nach mehrmonatigen Unterbrechungen nur einige Nachbelichtungen in dem sonst geheilten Terrain. Etwa ¼ Jahr später sahen wir die Kranke dem Anscheine nach lupusfrei. Eine neuerliche Kontrolle konnte nicht vorgenommen werden.

L. F. 199. L. B., 28jährige Frau.

Lupus tumidus des rechten Ohrrandes und der hinteren Fläche des Ohres.

Interner Befund normal. Keine hereditäre Belastung nachweisbar. Seit 20 Jahren Lupusherd am rechten Ohre. Früher nur Behandlung mit indifferenten Salben.

Steht mit großen Unterbrechungen seit November 1906 in Lichtbehandlung; erhielt im ganzen 230 Belichtungen, im Laufe der letzten Jahre nur mehr für kleine Nachschübe in dem sonst geheilten Terrain.

L. F. 200. B. B., 18jähriges Mädchen.

Lupus des rechten Nasenflügels, der Nasenspitze, der Nasenschleimhaut rechterseits. Über tuberkulöse Belastung in der Familie nichts be-

kannt. Vater und zwei Brüder sind erblindet. Lupus besteht seit 1 Jahr und wird auf eine operative Entfernung von Nasenpolypen zurückgeführt. Vor ihrem Eintritt in die Heilstätte wurde die Kranke mit Radium behandelt. Sehr anämisches, schlecht genährtes Individuum mit normalen inneren Organen.

Steht seit Ende Dezember 1906 in unserer Lichtbehandlung, welche bei dem schlechten Ernährungszustande der Patientin nicht den gewünschten Erfolg gehabt hat, obwohl schon 250 Belichtungen appliziert wurden. Das Innere der Nase ist nur an der Innenwand des rechten Nasenflügels erkrankt und der Lichtbehandlung zugänglich. Auch eine Kur im Jodbade Hall, die wir für den Sommer 1910 verordneten, hat die Heilungstendenz nicht gehoben.

Fig. 60. L. F. 201. Schwerer Gesichtslupus.

L. F. 201. **F. M., 25jähriges Mädchen.**

Lupus exulcerans der Nase, rechten Wange, Oberlippe, des Lippensaumes und der Mundwinkel. Lupus des Zahnfleisches, Lupus am harten Gaumen, der Nasenschleimhaut. (Fig. 60.) Über hereditäre Belastung nichts bekannt. Beginn der Erkrankung vor 7 Jahren an der rechten Nasolabialfalte, von wo sie sich im Laufe der Jahre auf die Oberlippe und rechte Wange ausbreitete. 1901 und 1904 an einer Klinik ausgekratzt und mit Salben nachbehandelt. Beiderseits geringer Spitzenkatarrh.

Gesicht und Zahnfleisch wurden belichtet, Gaumenaffektion mit Röntgen, Radium und Jodoformäther behandelt, die Mucosa nasi in gewohnter Weise mit Pinselungen. Vom Dezember 1906 bis Dezember 1907, vom Juni bis November 1908 belichtet, erhielt dann noch hie und da Nachbelichtungen, zuletzt März 1909. November 1910, d. i. e i n e i n h a l b

Jahre nach Abschluß der Lichtbehandlung ist der Hautlupus geheilt. (Fig. 61.) Nur der Gaumen bedarf noch fortgesetzter Behandlung.

L. F. 202. B. B., 7jähriges Kind.

Lupus tumidus vor und hinter dem linken Ohre in ziemlicher Ausdehnung (Fig. 62), darunter eine kleine Drüse. Krankheitsdauer 4 Jahre. Patientin stammt aus gesunder Familie. Keine wesentliche Vorbehandlung. Die linke Lungenspitze ist suspekt.

Das Kind wurde vom Jänner bis Juni 1907 belichtet und erhielt später noch hin und wieder eine Nachbelichtung, zuletzt im April 1909 und war, als wir sie im April 1910 zuletzt sahen, d. i. seit einem Jahre, ausgeheilt. (Fig. 63.)

Fig. 61. L. F. 201. Durch Finsenbehandlung seit 1½ Jahren geheilt.

L. F. 203. M. E., 38jährige Geschäftsfrau.

Ein Lupusherd des ganzen Gesichtes von immenser Ausdehnung, von der Stirne bis ans Kinn, von der linken Praeauricular gegend bis über das infiltrierte linke Ohr hinausreichend. Ein handtellergroßer Lupusherd ad nates rechts. Apicitis sinistra. Keine hereditäre Belastung. Eine 11jährige Tochter der Patientin ist an Meningitis gestorben. Im Alter von 20 Jahren „Wimmerln" an der Nase. Allmähliche Ausbreitung über das Gesicht mit Einschluß der Ohren. Auskratzung, Kauterisation, Lapisätzung, Salbenbehandlung wurden in den ersten Jahren der Erkrankung vorgenommen.

Stand vom Februar 1907 bis Juni 1907, ferner vom September 1907 bis Ende 1907 und zuletzt noch im November 1908 in Lichtbehandlung. Erhielt im ganzen 630 Stunden, und zeigte zum Schluß Ausheilung

an gesunden Stellen des Krankheitsherdes. Die Exstirpation des zweiten Lupusherdes hat sie abgelehnt. Wir haben die Kranke selbst noch nicht wiedergesehen, nur schriftliche Mitteilungen über ihr Wohlbefinden erhalten.

L. F. 204. H. M., 19jährige Photographin.

Von Narben durchsetzter Lupus der linken Wange in zirka kindhandtellergroßer Ausdehnung.

Interner Befund normal. Keine hereditäre Belastung. Die Erkrankung trat im 3. Lebensjahre auf. Vor dem Eintritte in unsere Behandlung zweimalige Auskratzung, Kauterisation und Salbenbehandlung. Seit 1½ Jahren unbehandelt. Als Kind Scharlach, Masern, Lungenkatarrh.

Fig. 63. L. F. 204. Schwerer Gesichtslupus.

Fig. 63. L. F. 202. Durch Lichtbehandlung seit 1 Jahre lupusfrei beobachtet.

Wurde in der Zeit vom Februar 1907 bis Mai 1907 belichtet. Erhielt im ganzen 316 Belichtungen. Sie schrieb uns später noch 1½ Jahre lang über ihre Ausheilung, doch hatten wir persönlich keine Gelegenheit, sie nachzukontrollieren.

L. F. 205. N. A., 46jährige Frau.

Fünfkronengroßer Lupus an der Wange, Lupus des Naseninnern mit vollständiger Zerstörung des hautigen Septums, Ozaena, Nase in toto angeschwollen, gerötet. Über hereditäre Belastung nichts bekannt. Krankheitsdauer 12 Jahre. Wurde im Jahre 1904 mit Röntgenbestrahlungen behandelt. Alter Spitzenprozeß.

Ab Oktober 1907 Lichtbehandlung mit vielmonatigen Unterbrechungen. Im ganzen 80 Belichtungen. September 1910: Der Wangenherd ist zwar seit anderthalb Jahren ausgeheilt; die Schwellung der Nase ist jedoch nur wenig zurückgegangen. Das Naseninnere haben wir wiederholt mit Löffel und Glüheisen behandelt und

auch Röntgenstrahlen für das Innere der Nase angewendet. Eine Hoffnung auf Ausheilung des schweren Schleimhautprozesses ist kaum vorhanden.

L. F. 206. St. K., 31jährige Spenglersgattin.

Lupus tumidus der ganzen Nase. Lupus exulcerans an beiden Wangen in kreisrunder Ausdehnung. Mucosa nasi beteiligt. Eine Schwester starb an Lungentuberkulose. Die Hautaffektion begann vor 1½ Jahren an der Nase und breitete sich allmählich über die ganze Nase und rechte Wange aus.

Im März 1906 machte ein Privatarzt Exzision des damals ganz kleinen Herdes. Keine Heilung, dann Salbenbehandlung, ferner 20 subkutane Injektionen. Patientin hatte 8 Geburten, befindet sich zur Zeit der Aufnahme in der Heilstätte, im 7. Monate der Gravidität, ist sonst gesund.

Patientin stand mit Unterbrechungen in der Zeit vom Juni 1907 bis Juni 1908 in Lichtbehandlung. Erhielt 175 Belichtungen, zuletzt nach mehrmonatiger Unterbrechung einige wenige Nachbelichtungen, konsequente Pinselungen der Nasenschleimhaut. Sie schien dann vollständig geheilt. Seither haben wir sie noch nicht revidiert.

L. F. 207. K. L., 29jähriger Badediener.

Lupus nodularis der rechten Nasolabialfalte und des rechten Nasenflügels. Mucosaerkrankung leichten Grades. Alter Spitzenprozeß an beiden Lungen. Über hereditäre Belastung ist nichts bekannt. Krankheitsdauer 5 Jahre. Vor 4 Jahren ein operativer Eingriff unbekannter Art, dann Salbenbehandlung. Seit April 1906 unbehandelt.

Wurde vom März 1907 bis Mai 1907 in der Heilstätte belichtet. Im ganzen 130 Belichtungen. Ging 2 Monate später anscheinend geheilt in seine Heimat zurück und zeigte sich nicht mehr zur Kontrolle.

L. F. 208. C. F., 45jähriger Bauer.

Schwerer Lupus exulcerans der Nase mit mächtiger Verdickung des unteren Anteiles und Zerstörung des linken Nasenflügels. Zweiter Herd an der linken Gesäßfalte. Alter Spitzenprozeß rechterseits. Über hereditäre Belastung nichts bekannt. Vor 3 Jahren Auftreten eines Knötchens am linken Nasenflügel, seit 2 Jahren Herd am linken Oberschenkel. Patient wurde vor 1 Jahre zweimal an einer Abteilung hintereinander exeochleiert. Seither unbehandelt.

Herd am Oberschenkel wurde exstirpiert. (O. F. Nr. 355.) Nasenlupus vom März bis Juli 1907 belichtet, doch entzog sich Patient der Fortsetzung der Behandlung.

L. F. 209. H. A., 33jähriger Beamter.

Lupus tumidus des linken Ohres und in großer Ausdehnung *in der Temporal- und Praeauricularregion. Ein zweiter, ausgedehnter Lupusherd fast des ganzen linken Oberschenkels und der Glutaalregion.* Spuren

beiderseits. Die Frau leidet an Lungentuberkulose, sonst ist Familie gesund. Seit der Kindheit Lupus am rechten Oberschenkel. Angeblich nach Erysipel vor 4 Jahren. Auftreten an Gesicht. Resorzin, Pyrogallus, Salben an den unteren Extremitäten bildeten die Behandlung, bevor er in die Heilstätte eintrat. Keine Röntgenresiduen am Oberschenkel vorhanden.

Der Herd am Ohr wurde bei uns der Bestrahlung unterzogen, März 1907 bis Juli 1908 mit etwa 6monatiger Unterbrechung und erhielt im ganzen 480 Bestrahlungen. Der Herd am Schenkel wurde mit Salbenverbänden gepflegt und war für Heißluft bestimmt. Leider entzog sich der Patient unserer Behandlung und sahen wir ihn erst Frühjahr 1910 wieder. Eine Verschlechterung im Gesichte ist seither nicht eingetreten. Hingegen war der Herd am Oberschenkel in einer fast die ganze Streckseite desselben einnehmenden Area [illegible] geworden. Mai 1910 trugen wir in Narkose große Teile des Carcinoms ab, unterzogen dann die kranke Partie ausgiebiger Fulguration und leiteten Röntgenbehandlung mit sehr hohen Dosen ein. September 1910 ist an Stelle des Carcinoms eine Narbe getreten; doch wird die Röntgenbehandlung fortgesetzt. Der Lupus des Gesichtes wird wieder in Finsenbehandlung genommen.

L. F. 210. Sch. R., 28jähriger Goldarbeiter.

Kombinierter Lupus vulgaris und [illegible] am rechten Augenwinkel. Lymphoma colli mäßigen Grades.

Interner Befund normal, Kyphoskoliose. Keine nachweisbare hereditäre Belastung. Krankheitsdauer 3 Jahre. Vor 1 Jahr Exstirpation des linken Tränensackes. Der Lupus etablierte sich auf dem Boden der alten Dakryocystitis.

April bis Oktober 1907 50 Belichtungen für den Lupus, Röntgenbehandlung für das Halslymphom mit gutem Erfolge. Wir entließen den Patienten in anscheinend [illegible] Zustande, hatten aber keine Gelegenheit zur Kontrolle.

L. F. 211. A. F., 22jähriger Tischler.

Lupus erythematosus der Nase und Oberlippe mit schwerer Zerstörung der Nasenflügel und des Septums. Beteiligung des Zahnfleisches am Oberkiefer und der Schleimhaut des harten Gaumens. Skrophuloderma am Halse unter dem Kinn. Familienanamnese belanglos. Das Leiden begann vor 6 Jahren im Innern der rechten Nase. Seit 5 Jahren jedes Jahr Spitalsbehandlung. Wurde zwölfmal ausgekratzt, dann mit Salben und Pyrogallus nachbehandelt. Wiederholte Behandlung der inneren Nase mit Milchsäure. Seit 3 Jahren nur Pflasterbehandlung. Rippenfellentzündung vor 17 Jahren. Alter Spitzenprozeß.

Wir sahen den Kranken zuerst Juli 1906, doch kommt er erst 1 Jahr später in schwer verschlechtertem Zustande in unsere Behandlung. Er wurde durch Belichtung sehr rasch bis zu einem gewissen Grade gebes

s e r t, doch war die endgültige Beseitigung einiger hartnäckig geschwüriger Stellen sehr schwierig. Er erhielt im ganzen 130 Belichtungen, die wir mit anderer Therapie, Röntgen, Pyrogallus, Resorzin, Jodoformäther, Protargol, Scharlachrot, Tuberkulininjektionen kombinierten. Die Affektion am harten Gaumen behandelten wir mit Jodoformäther und Röntgenbestrahlung, später mit Radium. Als wir ihn zuletzt im September 1910, nach mehrmonatigem Aufenthalt auf dem Lande wiedersahen, schien er im Gesichte ausgeheilt, an der Mundschleimhaut fast ausgeheilt.

L. F. 212. R. M., 19jähriges Bauernmädchen.

Schwerer Lupus tumidus und exulcerans der Nase, angrenzender Wangenpartien, der ganzen Oberlippe, des Zahnfleisches und am harten Gaumen. Lymphom unter dem Kinn. Eine Schwester hatte einen ausgedehnten Gesichtslupus und starb an Nierentuberkulose. Krankheitsdauer 10 Jahre. Die Kranke wurde früher wiederholt exzochleiert. Beiderseitiger Spitzenprozeß.

Nach Vorbehandlung mit Röntgenstrahlen, Pyrogallus, Resorzin nahmen wir die Kranke in Lichtbehandlung April 1907. Obwohl bisher 1000 Belichtungen appliziert wurden, h a t s i c h d e r Z u s t a n d der Kranken s e h r v e r s c h l e c h t e r t, was wohl mit dem sinkenden Niveau im Allgemeinbefinden in Zusammenhang stehen dürfte. Der Kranke klagt auch seit Jahren über Magenbeschwerden und nimmt nur geringe Nahrungsmengen. Auch ein mehrmonatiger Versuch mit der Quarzlampe blieb erfolglos. Wir unterbrachen anfangs 1910, um die Kranke eine Zeitlang auf dem Lande zubringen zu lassen.

L. F. 213. A. E., 39jährige Lackierermeistersgattin.

Lupus nodularis am rechten inneren Augenwinkel und unter dem unteren Augenlid. Der Vater und drei Brüder starben an Lungentuberkulose. Vor 5 Jahren, wie mitgeteilt wird, nach einer Operation am rechten Tränensacke Auftreten von Lupusknötchen; seit 2 Jahren Übergreifen der Affektion auf die rechte Wange. Wurde für den Lupus früher nur mit Salben und Pflastern behandelt. Interner Befund normal.

Steht seit April 1907 in Lichtbehandlung, erhielt im ganzen 90 Belichtungen, zuletzt im November 1910 eine Belichtung für eine suspekte Stelle. Sie ist f a s t a u s g e h e i l t, doch bedarf sie von Zeit zu Zeit mehr vorsichtshalber für suspekte Stellen der Belichtung.

L. F. 214. M. L., 70jähriger Mann.

Lupus exulcerans mit Zerstörung der ganzen unteren Nasenhälfte. Zusammenhängende Lupusinfiltration der angrenzenden Partien beider Wangen, Unter- und Oberlippe. (Fig. 64.) Interner Befund normal. Über hereditäre Belastung nicht bekannt. Die Affektion trat vor 20 Jahren nach Masern auf. 1892 Ätzung und Paquelinisierung im Allgemeinen Krankenhaus, was seither wiederholt in Wien und Agram vorgenommen

wurde. Letzte Behandlung bestand, wie mitgeteilt, in Excochleation und nachträglicher Lapisätzung.

Vom April 1907 bis September 1907 erhielt Patient bei uns 116 Belichtungen und ging dann, durch eine Nasen-Prothese verschönert, in seine Heimat. Er zeigte sich uns erst im Juni 1909 wieder und war Lupus an der Nase ausgeheilt, zeigte aber an den Wangen eine geringe Anzahl von Knötchen, deren Nachbelichtung er abschlug, weil sich Patient für gesund hielt. Fig. 65.)

L. F. 215. M. R., 44jähriger Drechslergehilfe.

Kronenstückgroßer Lupusherd an der linken Wange. Beide Eltern an Lungentuberkulose gestorben. Die Affektion besteht seit 41 Jahren. Wiederholt Excochleationen und Ätzungen, wie mitgeteilt wird. Die letzte Excochleation wurde vor 3 Jahren vorgenommen. Am rechten Unterarm

Fig. 64. L. F. 214. Schwerer Gesichtslupus.

Fig. 65. L. F. 214. Durch Lichtbehandlung seit 1½ Jahren bis auf wenige Knötchen ausgeheilt. (Künstliche Nase.)

wurde vor Jahren in einem Spitale Exzision vorgenommen und Ausheilung erzielt. Kleine lineare Narbe sichtbar. Interner Befund normal.

Erhielt vom April bis Juli 1907 im ganzen 139 Belichtungen, zeigte sich uns im Jänner 1908 in ausgeheiltem Zustande. Gab uns keine Gelegenheit zu neuerlicher Kontrolle nach entsprechend langem Beobachtungsintervall.

L. F. 216. E. M., 23jähriger Mann.

Flaches Lupusinfiltrat an der Nasenspitze und am linken Nasenflügel. Keine hereditäre Belastung. Der Lupus der Nase besteht seit 1½ Jahren. Bisher nur Salbenbehandlung. 1906 Brustfellentzündung, seit

her oft Husten. Alte pleuritische Schwarte links. Infiltration der linken Lungenspitze.

Wurde April 1907 bis Juli 1907 belichtet, erhielt im ganzen 56 Stunden. August 1908, d. i. ein Jahr später, sahen wir den Patienten lupusfrei.

L. F. 217. N. E., 46jährige Fabriksarbeiterin.

Lupus exulcerans der unteren Nasenhälfte, des linken Nasenflügels auf die Nasenschleimhaut übergehend. Stammt aus gesunder Familie, seit 6 Jahren von ihrem Kassenarzte wiederholt mit dem Glüheisen und mit Pyrogallusätzungen behandelt. An den Lungen nichts Pathologisches nachweisbar.

Mai 1910: Sie steht seit Mai 1907 in unserer Lichtbehandlung und erhielt bisher etwa 200 Belichtungen. Behandlung der Mucosa nasi nach gewohnten Grundsätzen. Etwa ein ganzes Jahr beobachteten wir sie lupusfrei; 2 kleine Knötchen an der Innenseite des linken Nasenflügels machten neuerdings wieder einige Nachbelichtungen erforderlich.

L. F. 218. F. M., 20jähriger Mann.

Lupus am linken Ohre, welches narbig verstümmelt und angewachsen ist, *auch auf die Mastoidealregion reichend*. Seit 10 Jahren dauernd. Familienanamnese belanglos. Behandlung mit verschiedenen Salben. Vor 2 Jahren Paquelinisation in einem ausländischen Krankenhaus. Seither ohne Behandlung. Interner Befund normal.

Patient wurde in der Zeit vom Mai bis März 1908 belichtet, erhielt im ganzen 110 Belichtungen. Herbst 1908, fast ein halbes Jahr später, ging er dem Anscheine nach lupusfrei in seine Heimat und hat uns bisher keine Gelegenheit zur weiteren Beobachtung gegeben.

L. F. 219. W. K., 33jähriger Schuhmacher.

Hellergroßes Lupusrezidiv der linken Wange auf dem Boden einer Plastik. Die Mutter starb, 63 Jahre alt, an einem chronischen Lungenleiden. Die Krankheit des Patienten begann vor 5 Jahren an der linken Wange. Anfangs Pflasterbehandlung, August und November 1902 Auskratzungen an einer Klinik, dann wieder Pflasterbehandlung. Zweimalige Entfernung von Nasenpolypen. Sonst gesund.

Der etwa kronengroße Lupusherd an der linken Wange wurde in der Heilstätte exstirpiert und plastisch gedeckt. (O. F. Nr. 280.) Kleine Rezidivstellen, die wir am Lappenrande 1½ Jahre später bemerkten, konnten leicht unter Lokalanästhesie exzidiert werden, doch zog Patient Lichtbehandlung vor und erhielt in der Zeit vom Mai 1907 bis Juni 1908 wiederholt eine Belichtung, im ganzen 53 Sitzungen. April 1909, d. i. dreiviertel Jahre später, beobachteten wir ihn lupusfrei.

L. F. 220. H. L., 60jährige Näherin.

Lupus exulcerans der unteren Nasenhälfte. Die Mutter starb an Tuberkulose, ein Bruder an Caries der Wirbelsäule. Vor 2 Jahren Beginn an der Nasolabialfalte. Bisher unbehandelt. Alte Spitzenprozesse. Arteriosklerose. Schlecht genährtes, sehr anämisches Individuum.

Stand vom Mai bis November 1907 in Lichtbehandlung und unterbrach dann längere Zeit. Kam Ende November 1908 neuerlich in verschlechtertem Zustande in die Heilstätte und wurde bis April 1909 wieder belichtet. Im ganzen 240 Belichtungen. Sie blieb einige Tage aus und wir hörten, daß sie plötzlich gestorben sei.

L. F. 221. Sch. D., 69jähriger Geschäftsmann.

Flaches Lupus am Halse, vom Kinn bis zum Jugulum reichend und sich mit einem Flügel links am Halse in die Gegend des Sternocleido mastoideus fortsetzend. Ein zweiter Lupusherd an der rechten großen Zehe vom Nagelfalz bis in den Fußrücken. Zwei Geschwister starben an Lungentuberkulose. Im 2. oder 3. Lebensjahre Beginn an der linken großen Zehe. Vor 40 Jahren Auftreten eines Herdes in der Supraclaviculargrube. Von Hebra sen. und an der Klinik Kaposi Auskratzung und Ätzung. In den letzten Jahren nur mit Salben behandelt. Mäßige Bronchitis und Emphysem. Sonst gesund.

Röntgenbehandlung am Halse, durch etwa anderthalb Jahre von uns fortgeführt, brachte keine wesentliche Besserung. Vom Mai 1907 bis April 1908 nahmen wir ihn in Finsenbehandlung. Er erhielt 215 Belichtungen; zuletzt im Frühjahr 1909, d. i. ein Jahr später, sahen wir ihn am Halse lupusfrei. Der Herd am Fuße wurde lange fort röntgenisiert, ohne auszuheilen.

L. F. 222. S. F., 20jähriger Kommis.

Schwerer Lupus exedens der unteren Nasenhälfte mit Zerstörung des Septums und beider Nasenflügel. *Lange gesprengte Lupusknötchen an beiden Wangen. Ulceröser Lupus an einer hellergroßen Stelle der Oberlippe. Mächtiges lupöses Infiltrat der Uvula und Gaumenbögen.* Über hereditäre Belastung nichts bekannt. Der Kranke hat mehrere gesunde Schwestern. Die Erkrankung dauert 2 Jahre. Interne Organe gesund.

Als wir den Patienten im Februar 1906 zuerst sahen, war bloß die Umrandung des linken, etwas erweiterten Nasenloches verdickt und lupös infiltriert. Wir sahen ihn dann erst wieder im Jänner 1907. In dieser Zeit war eine arge Verschlechterung eingetreten, indem links ein großer Teil der ganzen unteren Nasenhälfte abgefressen war; auch war die Oberlippe infiltriert. Der Prozeß am weichen Gaumen war damals sehr deutlich ausgesprochen.

Wir leiteten eine Röntgenvorbehandlung für die Nase ein und behandelten den weichen Gaumen täglich mit Jodoformäther. Röntgenbestrahlungen, die wir für den weichen Gaumen versuchten, ließen sich bei der Ungunst der Lokalisation nicht gut durchführen.

Im Mai 1907 nahmen wir den Kranken in Lichtbehandlung und führten dieselbe bis September 1908 regelmäßig durch. Innerhalb dieser Zeit vernarbte der Hautprozeß vollständig und hatte auch die Erkrankung des weichen Gaumens total zurückgebildet. Als der Kranke im März 1909 wieder erschien, war er leider an dem rechten Nasenflügel wieder ulceräs und zeigten sich Lupusknötchen in der rechten Wange. Letztere sind wohl unter Lichtbehandlung zurückgegangen. Der schwere Lupus vorax der Nase ist lange Zeit stationär geblieben. Eine Tuberkulinkur hatte keinen Erfolg. Erst im Herbst 1910 zeigt sich allmählich wieder Tendenz zur Ausheilung auch an der Nase. Tägliche Pinselungen mit Jodtinktur bilden vorläufig die einzige Lokalbehandlung.

L. F. 223. Sch. L., 52jährige Pfründnerin.

Lupus tumidus des rechten Ohres, der angrenzenden Wangenpartien. Lupus nodularis an der Nase. In der Aszendenz keine Tuberkulose; einige Nichten litten an Bluthusten. Seit ihrem 23. Jahre Lupus am rechten Ohre, seit 1 Jahre auch an der Nase. Frühere Behandlung: Salben und innerlich Tropfen.

Fig. 66. L. F. 224. Vor der Belichtung.

Fig. 67. L. F. 224. Nach der Belichtung.

Die Kranke, deren interne Organe gesund sind, litt an Psychose und wurde uns Mai 1907 zur Belichtung zugewiesen, doch mußten wir sie wegen ihres psychotischen Allgemeinzustandes nach kurzer Zeit aussetzen lassen.

L. F. 224. J. M., 35jährige Hausbesorgerin.

Lupus exulcerans der Nase und angrenzenden Partien beider Wangen in großer Ausdehnung mit Beteiligung des Naseninnern. (Fig. 66.) Über hereditäre Belastung ist nichts bekannt. Vor 22 Jahren Auftreten des Lupus an der linken Wange. Vor 8 Jahren Exzochleation und Ätzung an einer dermatologischen Klinik, seither keine Behandlung. Leichte Drüsenschwellung an beiden Unterkieferwinkeln. Inveterierter Prozeß an der linken Spitze.

Die Kranke steht seit Mai 1907 in Lichtbehandlung; hat im ganzen 582 Belichtungen erhalten. Schon im Juni 1908 war sie fast vollständig ausgeheilt, erhält jedoch seither in sehr seltenen Zeiträumen geringfügige Nachbehandlung für suspekte Stellen, um das ausgezeichnete Resultat aufrecht zu erhalten. Die Mucosa nasi wird mit Pinselungen behandelt. September 1910. Seit 5 Monaten war keine Belichtung erforderlich. (Fig. 67.)

L. F. 225. K. St., 26jährige Ärztensgattin.

Lupusknötchen an der Nasenspitze. Sonst gesund. Hereditäre Belastung ist nicht vorhanden. Seit 7 Jahren steht die Kranke in rhinologischer Behandlung und wurden wiederholte Eingriffe (Muschelexzisionen und dergleichen) vorgenommen. Seit einem Monat Lupusknötchen an der Nasenspitze.

Wir belichteten Mai 1907 bis Juli 1907 in 7 Sitzungen und sahen sie anderthalb Jahre später lupusfrei. An der Nasenschleimhaut konstatierten wir Erosionen nicht tuberkuleser Natur.

L. F. 226. F. M., 7jähriges Kind.

Lupusknötchen an der Innenfläche des linken Ohres, über einer Operationsnarbe sitzend. Hereditär nicht belastet, seit 3 Jahren bestehend. Es wurde zunächst von einem Arzt eine Exstirpation vorgenommen und ein bald darauf entstehendes Rezidivknötchen galvanokaustisch zu zerstören versucht; doch gelang dies nicht. Das Kind ist sonst gesund.

Ab Mai 1907 bis September 1908 erhielt die Kleine in großen Intervallen im ganzen 14 Belichtungen und sahen wir sie Ende 1909, d. i. seit einem Jahr nach der letzten Belichtung, lupusfrei.

L. F. 227. M. P., 17jährige Näherin.

Lupusherd, den rechten Nasenvorgang einnehmend, erst seit einigen Monaten bestehend, wurde in einem Provinzspital ausgekratzt.

Interner Befund normal. Über hereditäre Belastung nichts bekannt.

Erhielt in der Zeit vom Mai 1907 bis Juni 1908 im ganzen etwa 70 Belichtungen. Wir sahen das Mädchen anfangs 1910, d. i. anderthalb Jahre später, lupusfrei.

L. F. 228. S. B., 15jährige Bauerntochter.

Lupus tumidus der Nase. Eine Anzahl lupöser Infiltrate an beiden Wangen und am Kinn. Nasenschleimhaut lupös. Lungenbefund normal. Ein Bruder starb an Lungenentzündung. Im Anschluß an eine Erkrankung der Nasenschleimhaut trat vor 2 Jahren Affektion in der Nase auf. Das Innere der Nase wurde an einer Klinik excochleiert, der Lupus mit Lapis behandelt.

Als wir die Patientin zuerst sahen, hatte sie nur Lupus an der Nasenspitze. Ein Jahr später, Frühjahr 1907, trat sie erst in unsere Behandlung ein, inzwischen hatte die Affektion die große Ausbreitung genommen.

Sie erhielt im ganzen ungefähr 600 Belichtungen: vom Juli 1907 bis Juli 1908 dauerte die fortgesetzte Behandlung; seit damals ist sie im großen und ganzen ausgeheilt mit kosmetisch sehr zufriedenstellendem Resultate. Erhält aber immer wieder für irgend ein neu aufschießendes Knötchen Nachbelichtung, um das günstige Resultat aufrecht zu erhalten.

L. F. 229. G. G., 27jährige Näherin.

Kronengroßer Lupusherd der linken Wange vor dem Ohre. Sonst gesund. Keine hereditäre Belastung. Vor 11 Jahren Drüsenschwellung am Halse mit spontanem Durchbruch und Ausheilung. Seit 2 Jahren Lupusherd an der linken Wange, der ursprünglich mit Röntgenstrahlen behandelt wurde, seit 1 Jahr unbehandelt ist.

Mai 1910: Die Kranke erhielt vom Juni 1907 bis März 1908 und später im Juni 1909 im ganzen 160 Belichtungen. Wir sehen sie seither

Fig. 68. L. F. 230. Vor der Lichtbehandlung.

Fig. 69. L. F. 230. Durch Lichtbehandlung seit 1 Jahre lupusfrei.

lupusfrei. Eine Lymphangoitis tuberculosa die sich in der Umgebung der bereits ausgeheilten Einsenstelle vor 1 Jahre zeigte, ging unter Röntgenbestrahlung und Jodtouchierung zurück.

L. F. 230. Sch. B., 20jährige Kürschnerarbeiterin.

Lupus des linken Nasenflügels. Fig. 68.) Die Mutter starb an Phthise. Beginn der Erkrankung vor 1 Jahre an der Nasenspitze. Anfangs Behandlung mit Borsalbe, später an einer Klinik excochleiert und mit Ätzsalben nachbehandelt. Seit frühester Kindheit augenleidend. Interner Befund normal.

Patientin erhielt vom Juni 1907 bis November 1907 Belichtung, und in der Zeit vom Mai 1908 bis März 1909 noch einige Nachbelichtungen, im ganzen 110 Sitzungen. März 1910, d. i. seit einem Jahre sehen wir sie lupusfrei. (Fig. 69.)

L. F. 231. K. D., 54jährige Frau.

Kindskopfteller-großer, hypertrophischer Lupusherd der linken Wange vom Ohr zum Mundwinkel reichend. (Fig. 70.) Heredität nicht belastet. Seit 20 Jahren Lupus der linken Wange. Wiederholte Excochleation an einer Klinik, zum letzten Male vor 9 Jahren. Interner Befund normal.

Nach Vorbehandlung mit Pyrogallus begannen wir im Januar 1907 die Bestrahlungen, die bis Oktober 1907 in getrennten Sitzungen durchgeführt wurden. Schon im Februar 1908 zeigte sie sich im wesentlichen ausgeheilt, erhielt aber noch öfters für kleine Nachschübe Nachbestrahlungen, zuletzt im Februar 1910. (Fig. 71.) Im ganzen 219 Bestrahlungen.

Fig. 70. L. F. 231. Vor der Lichtbehandlung.

Fig. 71. L. F. 231. Nach der Lichtbehandlung.

L. F. 232. P. R., 59jährige Bauerntrau.

An der Peripherie einer Thierschnarbe an der rechten Wange, stellenweise ein Kranz von *Lupusknötchen*. Familienanamnese belanglos. Die Affektion begann vor 20 Jahren an der linken Wange. Anfangs Behandlung mit Milchsäure. An einer Klinik Exzision und Deckung nach Thiersch. 3 Jahre rezidivfrei. Dann wiederholte Excochleation, zuletzt vor einigen Monaten. Interner Befund normal.

Seit Juni 1907 erhielt sie in der Heilstätte Bestrahlungen, im ganzen 50 Sitzungen. Oktober 1909, als sie sich nach etwa dreivierteljähriger Abwesenheit wieder einmal zeigte, erhielt sie für eine kleine suspekte Stelle drei Nachbestrahlungen, während sie sonst lupusfrei war.

L. F. 233. O. A., 30jährige Bäuerin.

Hypertrophischer Lupus des unteren Nasenrandes; versprengte *Lupusinfiltrate* an beiden Wangen in großer Ausdehnung.

Keine hereditäre Belastung. Vor 14 Jahren Beginn als Ausschlag auf der Nase. Vor 4 Jahren Auftreten der Affektion an beiden Wangen. Vor 4 Jahren im Spitale in Krakau ausgeätzt und mit Salben nachbehandelt. Nach 2 Monaten Rezidiv. Die Herde an den Wangen blieben bisher unbehandelt. Interner Befund normal.

Nach Pyrogallus- und Resorzinvorbehandlung erhielt sie vom Juli 1907 bis Dezember 1907 280 Belichtungen mit gutem Erfolge, entzog sich aber dann unserer weiteren Behandlung.

L. F. 234. K. L., 36jährige Frau.

Lupus rosé an den narbig veränderten *Nasenrändern*. Vater an Tuberkulose gestorben. Seit einem Jahre Anschwellung der Nasenschleimhaut; kurze Zeit später entstand die Affektion der Haut. Sie wurde vor ihrem Eintritte in die Heilstätte mit Milchsäure und Lapis geätzt. Interner Befund normal.

Sie erhielt vom Juni bis Oktober 1908 im ganzen 150 Belichtungen mit sehr gutem Erfolge. Gab uns keine Gelegenheit zu späterer Beobachtung.

L. F. 235. B. H., 17jähriger Tapeziererlehrling.

Scharrer Lupus exulcerans der Nase, angrenzenden Partien des Gesichtes, der Oberlippe und des Zahnfleisches und harten Gaumens u. Röntgenveränderungen im Gesichte. Drüsenanschwellungen des Halses. Fungus des rechten Ellbogens. Caries der rechten großen Zehe. Über hereditäre Belastung nichts bekannt. Patient litt vor Jahren an einer Hüftgelenksentzündung. Die Hauterkrankung entstand vor Jahren. Vor 3½ Jahren an der Abteilung Lang Behandlung mit Röntgenstrahlen; später an einer Klinik excochleiert. Beiderseitiger geringer Spitzenprozeß, sehr anämisch.

Seit Juli 1907 haben wir bei dem Kranken wiederholt Lichtbehandlung eingeleitet und erhielt er im ganzen 500 Belichtungen mit äußerst geringem Erfolg. Auch andere Methoden verschiedenster Art, wie Pyrogallus, Resorzin, Heißluft versagten in diesem Falle. Die Hauterkrankung breitet sich allmählich aus. Resektion am rechten Ellbogengelenk und Röntgenbestrahlungen für eine kariöse Zehe und Halslymphome hatten mäßigen Erfolg. Im Sommer 1910 brachten wir den Knaben in ein südliches Klima, um seinen anämischen Allgemeinzustand zu heben und hiedurch eine günstige Heiltendenz zu schaffen. Erschien Ende November 1910, anscheinend lupusfrei, in sehr gutem Allgemeinzustande, wieder bei uns.

L. F. 236. W. J., 48jähriger Wagner.

Die ganze linke Wange bis zum Unterkiefer, das linke Ohr und die Partie hinter dem Ohre von einer charakteristischen *Röntgennarbe* eingenommen, die hauptsächlich *an der Peripherie eine Lupusknötchen*

[illegible] Auch das narbig atrophische *Ohr zeigt* am Rande *Lupus infiltrativ*. Krankheitsdauer 27 Jahre. Familienanamnese belanglos. 1879 an der Klinik Hebra mit Pflastern, Salben, Lapisätzung behandelt. 1887 an einer Klinik mit dem Paquelin behandelt. Nach 5 Jahren von einem Radiologen 27mal mit Röntgen bestrahlt. Alter Spitzenprozeß.

Patient erhielt vom Juli 1907 bis Mai 1909 im ganzen 140 Belichtungen und ist wohl als ausgeheilt zu betrachten; wir sahen ihn auch einige Monate später lupusfrei. Die Beobachtungsdauer ist noch nicht lange genug.

L. F. 237. ♂ J. 16jähriger Hilfsarbeiter.

Ausgedehntes Lupusbeet an dem rechten Ohr. Vor 10 Jahren wurde der Patient von einem Hund in die rechte Wange gebissen; diese Stelle

Fig. 72. L. F. 238. Vor der Belichtung.

heilte nie mehr zu und ist der Sitz des Lupus. Familie ist gesund. Zuerst Salbenverbände, vor 1 Jahr Excochleation an einer Klinik. Seither un behandelt. Interner Befund normal.

Patient erhielt vom Juli 1907 bis September 1908 240 Finsenbelichtungen mit sehr gutem Erfolg. Er wurde von da ab 1½ Jahre lang mit der Quarzlampe nachbelichtet. Er unterbrach zu einem Besuche in seine Heimat dann die Kur.

L. F. 238. G. K., 42jährige Frau.

Lupus im Zentrum der *linken Wange* (Fig. 72). Die Krankheit begann im 30. Lebensjahre an der linken Wange. Gesunde Familie. Früher wurden verschiedene Salben angewendet; dann Ausbrennung, vor 12 Jahren eine Exzochleation, vor 2 Jahren im Spital in Krakau eine „Nagelung". Interner Befund normal.

Ab Juli 1907 erhielt die Kranke bisher 130 Bestrahlungen. Sie zeigte sich uns im Dezember 1908 lupusfrei, erhielt jedoch im Juni 1909 für einige zum Vorschein gekommene Knötchen in dem sonst tadellos geheilten Terrain (Fig. 73) mehrere Belichtungen und hatten wir selber keine Gelegenheit, sie weiter zu beobachten.

L. F. 239. G. O., 25jährige Privatè.

Hellergroßer Lupusherd am linken Ohrläppchen auf dem Boden einer Narbe. Die Erkrankung besteht seit frühester Kindheit. Über hereditäre

Fig. 73. L. F. 238. Nach der Belichtung.

Belastung ist nichts bekannt. Der Lupus wurde, wie mitgeteilt, wiederholt geätzt, paquelinisiert, vor 3 Jahren von einem Arzte exstirpiert. Trotzdem trat bald ein Rezidiv ein. Die Kranke leidet an chronischer Nephritis. An den Lungen ist sie gesund.

Erhielt in der Heilstätte August 1907, ferner Juli und August 1908 125 Belichtungen, da sie die leicht vorzunehmende Exstirpation ablehnte. Wiedergesehen September 1910, d. i. zwei Jahre später, Lupus frei.

L. F. 240. [illegible] F., 23jährige Lehramtskandidatin.

Lupusherd von großer Ausdehnung an der Innenfläche des rechten Ellenbogengelenkes und Vorderarmes. Schon im 2. Lebensjahre wurde der Patientin eine Injektion am Halse wegen Drüsenanschwellung gemacht. Auch der Lupus am Arme besteht seit früherer Kindheit. In der Familie keine tuberkulose Erkrankung. Vor der Aufnahme in die Heilstätte wurde der Herd wiederholt geätzt, mit verschiedenen Salben behandelt. Patientin gebrauchte auch eine Hungerkur in Lindenwiese. Interner Befund normal.

Unseren ursprünglichen Rat, das, zwar ausgedehnte, zirkumskripte Lupusfeld exstirpieren zu lassen, lehnte die Kranke ab. Sie erhielt im Juli 1907 bis April 1908 110 Belichtungen, war sehr gebessert und sollte neuerlich eine Nachbelichtung erhalten. Dieser unterzog sie sich aber nicht mehr, wir nahmen auf ihren Wunsch jetzt die Exstirpation vor. [O. F. Nr. 290.]

Fig. [illegible] L. F. [illegible]. Vor [illegible] Heilbehandlung.

L. F. 241. J. A., 25jährige Bauerstochter.

Am linken Nasenwinkel kleines Lupusinfiltrat. Eine Schwester soll an Spondylitis gelitten haben, sonst ist die ganze Familie gesund. Vor 4 Jahren merkte Patientin, daß sie durch die linke Nasenseite nicht Luft einziehen kann. Gleich nach dem Auftreten der Erkrankung wurde im Olmützer Spital eine Auskratzung und eine Galvanokauterisation gemacht. Vor 2 Monaten nochmals Galvanokauterisation. Interner Befund normal.

Erhielt vom Juli 1907 bis Dezember 1907 im ganzen 30 Belichtungen, wurde dann zur Beobachtung entlassen, zeigte sich aber seitdem nicht mehr zur Kontrolle.

L. F. 242. [illegible] J., 42jährige Lehrerin.

Narbendurchsetzter Lupus, etwa zweimal so groß wie ein Fünfkronenstück, *in der rechten Jochbeingegend.* Die Mutter starb an Lungentuber

kulose. Die Affektion besteht seit dem 4. Lebensjahre. Vor 20 Jahren Excochleation, seither wiederholt Lapisätzungen. In den letzten 4 Jahren Röntgen- und Radiumtherapie an einer radiologischen Station. Die letzten 40 Röntgenbestrahlungen erhielt Patientin vor 1 Jahre. Interner Befund normal.

Stand vom Juli 1907 bis Februar 1908 in Lichtbehandlung, zeigte sich seither öfter zur Beobachtung und erhielt zuletzt im Dezember 1909 für eine kleine Stelle in dem sonst ausgeheilten Terrain eine Nachbelichtung. Im ganzen 120 Belichtungen, die Narbe zeigt die Spuren vorausgegangener Röntgentherapie.

L. F. 243. E. E., 8jähriges Kind.

Etwa 10 cm langer, 3 cm breiter Herd von *Lupus nodularis an der rechten Halsseite*. Die Hautaffektion besteht seit 6 Jahren. Eltern sind

Fig. 75. L. F. 245. Nach der Belichtung.

gesund. Vor der Aufnahme in die Heilstätte wurde der Lupusherd wiederholt verätzt, excochleiert, das letztemal vor ¾ Jahren. Seither keine Behandlung. Interner Befund normal. Anämisches, graciles Kind.

Wurde vom Juli 1907 bis Dezember 1907, vom Februar 1908 bis Juni 1908 belichtet, zeigte sich im Februar 1909 bis auf einige Knötchen, die nachbelichtet wurden, fast ganz geheilt. Erhielt im ganzen 216 Belichtungen. Wir halten das Kind für lupusfrei, doch liegt eine neuerliche Beobachtung zur Revision nicht vor.

L. F. 244. E. L., 31jähriger Hilfsarbeiter.

Lupusknötchen an der linken Ohrmuschel und *Hinterfläche des Ohres*. Lymphom am Halse unterhalb. Die Hautaffektion trat vor 2 Jahren angeblich im Anschluß an eine Erfrierung auf. Über hereditäre Belastung nichts eruierbar. Anfangs Behandlung mit Salben und Lapisstift. Im Jahre

1907 an einer Klinik Behandlung mit Pyrogallus. Anschließend daran sechsmalige Röntgenbestrahlung. Im Juni 1907 nochmals 3 Bestrahlungen zu 9 Minuten. 4 Wochen vor der Aufnahme in die Heilstätte Incision der Halslymphdrüsen. 1 Jahr vor dem Eintritte in die Heilstätte Hämoptoë. Apicitis dextra.

Mai 1910. Seit Juli 1907 steht der Kranke in Behandlung der Heilstätte, die Behandlung ist noch nicht abgeschlossen. Er hat seither im ganzen etwa 90 Belichtungen erhalten und unterbricht seit mehreren Monaten die Therapie. Er ist im wesentlichen ausgeheilt, erscheint aber von Zeit zu Zeit in der Heilstätte und erhält für irgendeine suspekte Stelle eine oder die andere Belichtung. An Stelle seines ursprünglich etwa gänseeigroßen Halslymphoms, das wir in Röntgenbehandlung nahmen, eine schmale, wenig sezernierende Fistel, deren vollständige Ausheilung bisher nicht gelungen ist.

L. F. 245. St. R., 59jährige Bedienerin.

Ausgedehnter Herd von Lupus exulcerans der ganzen linken Wange. (Fig. 74.) Die Krankheit besteht seit 40 Jahren. Hereditäre Belastung nicht nachweisbar. Bis vor 10 Jahren wurde die Erkrankung wiederholt mit Salben und Lapisstift behandelt, seither unbehandelt gelassen. Interner Befund normal.

Die Kranke steht seit Juli 1907 in Lichtbehandlung, erhielt im ganzen 386 Belichtungen. Schon im Mai 1908 war sie im wesentlichen ausgeheilt, nur eine hellergroße Stelle im Zentrum der Narbe erweist sich als besonders hartnäckig und bedarf nur von Zeit zu Zeit einer Nachbelichtung; zuletzt im Sommer 1910 einige Sitzungen für diese Stelle, während der übrige Herd seit Jahren sich lupusfrei zeigt. (Fig. 75.)

L. F. 246. St. A., 23jährige Näherin.

Lupus des narbigen linken Ohrrandes. Apicitis sinistra mäßigen Grades. Krankheitsdauer nicht genau bekannt; in den letzten Wochen bemerkte Patient ein rascheres Wachstum der Affektion. Es ist keine hereditäre Belastung nachweisbar. Patientin stand bisher nur in Salbenbehandlung. Steht seit März 1907 in Belichtung und hat im ganzen 300 Belichtungen erhalten. Sie ist fast ausgeheilt. Nach vielmonatiger Pause erhielt sie im August 1910 eine geringfügige Nachbehandlung.

L. F. 247. P. A., 14jähriger Schüler.

Lupus exulcerans an beiden Wangen und *unter dem Kinn*, von dicken Narbenwülsten durchzogen. Die Affektion besteht seit 8 Jahren. Im letzten Jahr rascheres Fortschreiten. Seit einigen Wochen bestehen auch Drüsenschwellungen. Vater des Patienten starb an Rippenfellentzündung. Die frühere Behandlung bestand in Salbenverbänden, Ätzungen und Aufent-

halt im Bad Hall. Patient hat einen beginnenden Katarrh der linken Lungenspitze.

Der Kranke, welcher sehr unregelmäßig und vernachlässigt war und an einer Conjunctivitis lymphatica litt, wurde in der Zeit vom August 1907 bis Mai 1909 belichtet (171 Belichtungen). Wurde für Drusen am Halse röntgenisiert; er war in gebessertem Zustand als er sich der weiteren Behandlung entzog.

L. F. 248. M. E., 21jährige Bauerntochter.

Lupusherde, von Narben durchzogen, Lupusherd beider Wangen, ferner der Oberlippe, Unterlippe, Nase mit Konsumtion des unteren Nasenendes, *das linke Auge* vollständig *umrahmend*, und *rechts am oberen Augenlide*. Über hereditäre Belastung nichts eruierbar. Krankheitsdauer angeblich erst 8 Jahre. Wurde anfangs nur mit Salben behandelt, vor 4 Jahren an der Abteilung Lang mit Heißluft; damals hatte der Lupus bloß die Nase ergriffen. Es besteht eine alte Spitzeninduration linkerseits.

September 1910: Als die Kranke sich Oktober 1906 in der Heilstätte zeigte, hatte die Erkrankung erst ihre große Ausbreitung erreicht. Sie trat aber erst im Jänner 1909, nachdem sie an einer Spitalsabteilung mit Pyrogallus, Resorzin, Tuberkulinkuren und anderen Medikamenten erfolglos behandelt worden war, in unsere Behandlung; sie erhielt seither, wobei besonders in den letzten Monaten nur mehr sporadisch belichtet wurde, im ganzen 960 Belichtungen; die linke Wange wurde in Quarzlampenbehandlung genommen. Patientin ist, bis auf kleine Reste, größtenteils geheilt. Die Mucosa nasi steht in konsequenter Pflege.

L. F. 249. Sch. J., 18jähriges Mädchen.

Lupusknötchen am rechten Nasenflügel, Nasenspitze und *Filtrum der Oberlippe*. Krankheitsdauer 6 Monate. Keine hereditäre Belastung. Interner Befund normal. In der kurzen Zeit ihrer Erkrankung wurde Patientin einmal einer Exstirpation unterzogen, zweimal paquelinisiert, dazwischen mit Lapisätzungen behandelt.

Sie erhielt vom August bis November 1907 im ganzen 90 Belichtungen. Wir sahen sie nach einigen Monaten dem Anscheine nach geheilt, hatten aber dann keine Gelegenheit zu neuerlicher Revision.

L. F. 250. M. A., 18jähriger Bauernsohn.

Lupus tumidus der Nase, Nasenlöcher hochgradig verengt, häutiges Septum nur angedeutet. Die Krankheit soll erst seit 4 Jahren bestehen. Keine hereditäre Belastung. Interne Organe normal. Wurde in einem Provinzspital mit Lapisätzungen und einmal mit Excochleation behandelt. Patient leidet an Tränensackblennorrhoe.

Steht seit August 1907 in Lichtbehandlung; mit viermonatigen Unterbrechungen erhielt er 317 Belichtungen. Wurde im Laufe des letzten Jahres, da er bis auf einige suspekte Stellen sonst vollständig aus-

geheilt ist, nur einigemale nachbelichtet. Wir haben ihm beiderseits die erkrankten Tränensäcke exstirpiert.

L. F. 251. S. R., 24jährige Spenglersfrau.

Lupus exulcerans der Nase, vom rechten Nasenloch sich ins Nasen innere fortsetzend (Fig. 76). Seit 3 Jahren dauernd; hat an der Schleimhaut begonnen. Keine hereditäre Belastung. Apicitis dextra. Wurde dreimal an einer Klinik excochleiert.

Sie erhielt seit August 1907 im ganzen 190 Belichtungen. Sie war während des ganzen Jahres 1908 scheinbar von ihrem Leiden befreit, zeigte aber im Anschluß an eine Graviditär im Jänner 1909 einen schweren Nachschub, den wir ebenfalls mit Belichtungen behandelten. Als wir sie im Oktober 1909 sahen, war sie wieder in ausgezeichnetem Zustande, erhielt aber vorsichtshalber einige Belichtungen für eine noch gerötete Stelle. (Fig. 77.) Konsequente Nasenpflege.

Fig. 76. L. F. 251. Vor der Behandlung. Im Spiegel sieht auch die ergriffene Nasenhälfte.

L. F. 252. G. J., 63jährige Private.

Lupus exfoliativus an beiden Ohren und den angrenzenden Wangenpartien. Sonst gesund. Keine hereditäre Belastung. Krankheitsdauer 6 Jahre. Vor 5 Jahren wurde an einer Klinik excochleiert, seither keine Behandlung.

Seit September 1907 erhielt die Kranke im ganzen 250 Belichtungen; ist seit etwa zwei Jahren von ihrem Lupus fast befreit, bedarf aber von Zeit zu Zeit kurzer Nachbelichtungen, zuletzt noch anfangs 1910.

L. F. 253. B. H., 20jährige Buchbinderin.

Lupus serpiginosus vom Halse rechts über die rechte Wange unterhalb des Auges, dann über Nase, Mund und Kinn auf die ganze linke Wange, Ohr und linken Hals hinunter bis an das Ende des linken Schulterblattes und bis in die obere Hälfte des Oberarmes, sowie die obere linke Brustfläche reichend. Das ganze Terrain zeigt die typische Veränderung einer Röntgennarbe. Keine hereditäre Belastung.

Alter Spitzenprozeß. Die Erkrankung begann mit einem Knötchen der linken Wange vor 16 Jahren, welches aufgestochen und mit einer Salbe behandelt wurde. 5 Wochen später erreichte der Herd etwa Linsengröße. In einem Krankenhause wurde Exzision vorgenommen, die aber bald zu Rezidiv führte; sie erhielt dann Tuberkulininjektionen (1896). Ein Jahr später war die linke Wange bereits stark befallen und wurde in

Fig. 77. L. F. 251. Nach der Belichtung.

einem Kinderspitale neuerdings Exzision und Thierschdeckung vorgenommen, dann Sechospiz; dabei aber immer langsame Ausbreitung des Prozesses (Fig. 78 und 79); sie unterzog sich dann mehrjähriger Röntgenbehandlung bei einem Radiologen, der die Kranke vor einigen Jahren, als der Lupus noch lange nicht so ausgebreitet war wie jetzt, uns zur Lichtbehandlung präsentierte, doch verweigerte sie damals dieselbe.

Erst Jänner 1907 (Fig. 80 und 81) trat sie bei uns in Lichtbehandlung; wir behandelten, da die Exstirpation an Schulter und Arm gleich vom Anfang her für später in Aussicht genommen wurde, zunächst am Halse, um eine Umgrenzung im Gesunden zu ermöglichen. In der Tat konnten wir im Dezember 1908 die Exstirpation ausführen. (O. F. Nr. 402.) Auch der übrige Teil des Gesichts war schon damals unter Finsenbehand

lung größtenteils ausgeheilt, bedarf aber von Zeit zu Zeit einiger Nachbelichtung, um das gute Resultat zu erhalten. September 1910 (Fig. 82, 83). Die Kranke hat bisher zirka 400 Belichtungen erhalten.

L. F. 254. T. E. 10jähriges Kind.

Narbiger *Lupusherd der linken Wange, Ohrmuschel*, sich zungenförmig *unter dem Kinn auf die rechte Halsseite* fortsetzend. Hereditär nicht belastet. Seit frühester Kindheit traten Drüsenschwellungen am

Fig. 78. L. F. 254. Einige Jahre vor Aufnahme in die Heilstätte. Der Gesichtsherd zeigt noch nicht die immense Ausdehnung wie später.

Halse und Abszesse an der linken Wange auf, die geöffnet wurden; im Anschlusse daran soll die Hautaffektion aufgetreten sein. Das Kind brachte wiederholt an der See zu, und wurde bisher mit Lapisätzungen behandelt. Sonst gesund.

Steht seit September 1907 in Lichtbehandlung. Zeigt im Herbst 1910 nach ungefähr einjährigem Freisein innerhalb der fast vollständig rezidivfreien Narbe, mehrere kleine Nachschübe, die einige Nachbelichtungen erhalten. Hat im ganzen bisher mehr als 300 Belichtungen erhalten.

L. F. 255. T. F., 30jährige Frau.

Lupus exulcerans des rechten Nasenflügels und der Nasenspitze. Die Affektion besteht seit 23 Jahren. Es ist keine hereditäre Belastung nachweisbar. Patientin wurde bald nach Beginn der Erkrankungen an einer Klinik an Nase und Wange exzochleiert. Das Gesicht blieb rezidivfrei, an der Nase Rezidiv seit 3 Jahren. Wurde mit Resorzin und Zinksalbe behandelt. Interner Befund normal.

Patientin erhielt in der Heilstätte vom Juni bis Dezember 1907 im ganzen 15 Belichtungen und entzog sich dann unserer Behandlung.

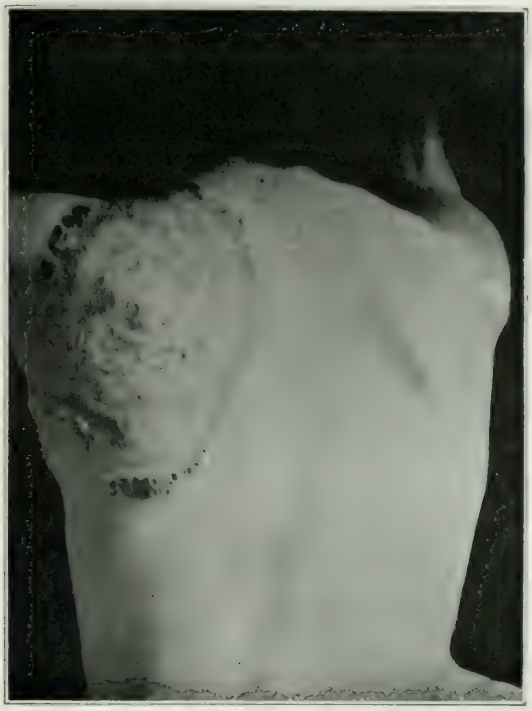

Fig. 79. L. F. 253. Einige Jahre vor Aufnahme in die Heilstätte. Der Herd an der Schulter steht noch nicht mit dem Gesichtsherde in Verbindung, reicht noch wenig auf den Arm, wäre leicht exstirpabel gewesen.

L. F. 256. Schw. E., 24jährige Pflegerin.

Lupusknötchen an der rechten Wange, seit 4 Monaten bestehend; wird auf eine Pflege an einer Phthisen-Abteilung zurückgeführt. Bisher unbehandelt. Über hereditäre Belastung nichts bekannt. Anämisch, aber sonst gesund.

Sie erhielt September 1907 4 Belichtungen. Wir sehen sie seither, d. i. seit zweieinhalb Jahren lupusfrei.

L. F. 257. B. E., 25jährige Frau.

Hellergroßer Lupus des rechten Nasenflügels, besteht einige Monate. Hereditäre Belastung ist nicht nachweisbar. Wurde vor kurzem in einer Abteilung mit Milchsäure behandelt. Apicitis linkerseits.

September bis November 1907 erhielt sie im ganzen 80 Belichtungen. Ein Jahr später sahen wir sie lupusfrei, hatten seither keine Gelegenheit zu neuerlicher Revision.

Fig. [illegible] L. F. [illegible] Vor der Finsenbehandlung. Zeigt die Spuren [illegible] Kontgenbehandlung. Hauptsächlich die peri[illegible] Partien zeigen gebauten Lupus, während im Zentrum [illegible] Lupus mehr in zerstreuten Knötchen vorhanden ist.

L. F. 258. Z. D., 32jährige Frau.

Lupus tumidus der ganzen Nase mit Ulcerationen der Nasenschleimhaut, des Septums und der Flügel. Interner Befund normal. Vor 2 Jahren angeblich im Anschluß an eine Polypenexstirpation entstanden. Über hereditäre Belastung nichts bekannt. Die Kranke war, bis sie bei uns eintrat, unbehandelt und sehr vernachlässigt.

Sie wurde belichtet im September bis November 1907, Mai bis Juli 1908, November bis Dezember 1909. Erhielt im ganzen 325 Belichtungen und ist fast ausgeheilt. Zuletzt nur mehr kurze Nachbelichtung in sehr großen, vielmonatigen Intervallen. Die Nasenschleimhaut haben wir in gewohnter Weise behandelt.

L. F. 259. K. J., 52jähriger Hilfsarbeiter.

Fünfkronengroßer Lupusherd an der rechten Wange, in einer großen Narbe, seit dem 2. Lebensjahre, d. i. seit 50 Jahren bestehend. Interner

Fig. 81. L. F. 253. Vor der Finsenbehandlung. Ergänzungsbild zu Fig. 80.

Befund normal. Hereditär nicht belastet. Patient wurde vor 40 Jahren mit grauer Salbe, Kalistift, Lapis und Ätzmitteln behandelt, wie er erzählt, 7 Jahre lang. Ein Herd am Oberarm heilte aus. Narbe daselbst sichtbar. Für den Gesichtsherd hat Patient seither keine Behandlung bekommen. Manchesmal schwoll derselbe an und er behandelte sich dann mit feuchten Verbänden.

Exhibit vom September 1907 bis November 1908, ferner Dezember 1908 und Jänner 1909 im ganzen 55 Belichtungen. Einige Monate später sahen wir Pat. lupusfrei; jedoch ist er zu neuerlicher Revision nach entsprechend langer Beobachtungspause nicht erschienen.

L. F. 260. St. Th., 35jähriges Dienstmädchen.

Kreuzer großer Lupusherd in einer Plastik an der rechten Wange. Seit 30 Jahren lupös. Über hereditäre Belastung nichts zu eruieren. Vor 10 Jahren wurde Patientin in einer Spitalsabteilung paquelinisiert, später

Fig. 82. L. F. 253. Nach eineinhalb Jahre dauernder Lichtbehandlung. Durch Lichtbehandlung gelang es, den Hals vollständig lupusfrei zu machen, so daß der Herd am Arm und Thorax wieder zirkumskript wurde und exstirpiert werden konnte. Thierschnarbe am Arm sichtbar.

einer Exstirpation unterzogen und einigemale mit Röntgenstrahlen behandelt. Im Laufe der nächsten Jahre mit Lapisstift; vor 4 Jahren Plastik an der Abteilung Lang (O. F. 202.)

Doch kam es zu Rezidive im operierten Terrain; am Rande der Narbe saß ein kirschkerngroßer Lymphknoten. Wir belichteten vom September 1907 bis April 1908. Sie erhielt 41 Stunden. September 1908 2 Nachbelichtungen. Die Lymphangoitis tuberculosa wurde durch Röntgenbestrahlung und Jodieren zum Schwinden gebracht. Im März 1910, d. i. ein Dreiviertel Jahre später, sahen wir die Kranke, die magenleidend, aber sonst gesund ist, lupusfrei.

L. F. 261. Sch. M., 23jähriges Dienstmädchen.

Lupus, beide Nasenlöcher umrahmend, einzelne Knötchen an der linken Wange und am Halse. Narben nach Scrophuloderma am Halse. Krankheitsdauer 1½ Jahre. Beginn mit Drüsenschwellungen am Halse, nach deren Inzision der Lupus aufgetreten sein soll. Wurde wiederholt an einer Klinik exrochleiert, zuletzt vor einigen Wochen. Keine hereditäre Belastung. Interner Befund normal.

Die Erkrankung erweist sich anfangs sehr hartnäckig, so daß die Patientin seit Dezember 1907 im ganzen die große Zahl von 559 Behen-

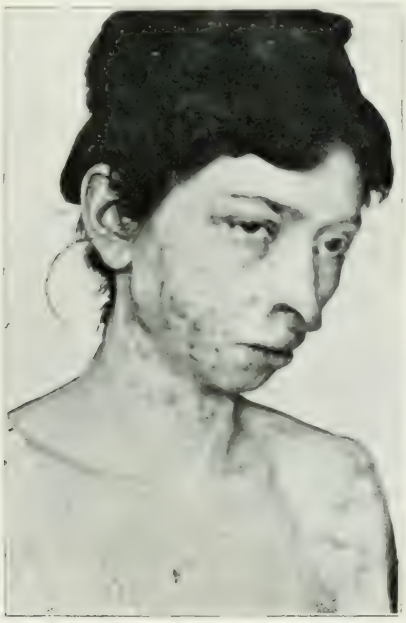

Fig. 83. L. F. 253. Ergänzungsbild zu Fig. 82.

tungen benötigte. In den letzten 1½ Jahren wird sie allerdings nur mehr an einigen suspekten Stellen nachbelichtet. September 1910 kann die Patientin im wesentlichen ausgeheilt genannt werden. In observatione.

L. F. 262. K. R., 16jähriger Konservatorist.

I. *Flacher Lupusherd, die ganze rechte Praeauriculargegend einnehmend.* Siehe Fig. 23–25, pag. 33.) II. Lupus am *rechten Oberarm.* III. Lupus am *linken Oberschenkel.* Sonst gesund. Die Hautaffektion besteht seit 12 Jahren. Der erste Herd trat im Gesicht auf. Von hereditärer Belastung nichts nachzuweisen. Die bisherige Behandlung bestand

in Salbenverbänden und in Lapisätzungen, von denen die letzte vor 5 Jahren gemacht wurde.

Die beiden Extremitätenherde wurden exstirpiert. (O. F. Nr. 361.) Der Herd im Gesicht belichtet. Oktober 1907 bis Dezember 1907, März bis Juli 1908 erhielt Patient im ganzen 93 Belichtungen und war fast ausgeheilt als wir ihn eine Zeit später sahen, doch verweigerte er die noch notwendigen Nachbelichtungen und nahmen wir in diesem Falle auf Wunsch des Patienten die Exstirpation vor, die leicht am Gesunden vor sich ging.

L. F. 263. G. S., 18jähriges Mädchen.

Lupus exulcerans der ganzen Nase, der Oberlippe, sowie am *Zahnfleisch* des Oberkiefers mit Zerstörung des unteren Nasenendes. Krank

Fig. 84. L. F. 263. Vor der Lichtbehandlung.

heitsdauer 3 Jahre. Stammt aus gesunder Familie. Wurde vor 2 und 1 Jahre in Breslau paquelinisiert. Interner Befund normal.

Unter Röntgen- und Pyrogallusvorbehandlung erzielten wir bei der Kranken Abflachung und belichteten die Patientin seit Ende 1907. Sie erhielt im ganzen 189 Belichtungen, unterzog sich jedoch der Behandlung in sehr unregelmäßiger Weise. Seit Ende 1909 sahen wir sie nicht.

L. F. 264. F. J., 43jähriger Agent.

Fünfkronengroßer Lupusherd an der linken Jochbeingegend, auf dem Boden einer linearen Narbe. Krankheitsdauer 35 Jahre. Mutter des Patienten soll an Skrophulose gelitten haben und an Tuberkulose gestorben sein. Eine Narbe an der Stirne rührt von einer vor 16 Jahren in Königsberg vorgenommenen Exzision her. An der Wange wurde vor 7 Jahren paque-

linisiert und dann im Laufe des Jahres 1906 wiederholt Exstirpation an chirurgischen Stationen vorgenommen. Stets Rezidive. Von kurzem an einer dermatologischen Station Auskratzung mit darauffolgender Röntgenbestrahlung. Patient ist sonst gesund und kräftig.

Fig. 85. L. F. 267. Pigmentierte Narbe, nach Lichtbehandlung.

Fig. 86. L. F. 267. Kleiner Lupusherd durch Finsenbehandlung spurlos verheilt. Photographische Aufnahme 1 Jahr später als Fig. 85.

Er erhielt vom Oktober 1907 bis Dezember 1907 im ganzen 45 Belichtungen mit anscheinend sehr gutem Erfolge, wir unterbrachen dann zur Beobachtung, hatten jedoch noch keine Gelegenheit zur Revision.

L. F. 265. M. A., 25jährige Bauerntochter.

10 cm breiter, mächtig hypertropischer Lupusherd, über die *ganze* [illegible] *und linke Kieferregion sich ausdehnend*. Krankheitsdauer 14 Jahre. Die Mutter der Patientin war lungenkrank. Eine Stiefschwester leidet an Lupus. Wurde vor dem Eintritt in die Heilstätte nicht wesentlich behandelt. Interner Befund normal.

Die Kranke steht seit Dezember 1907 in Behandlung der Heilstätte, erhielt anfangs Pyrogallus zur Abflachung ihres Herdes. Wurde dann [illegible] Jahr lang ununterbrochen belichtet und erschien seither immer für einige Wochen zur Nachbelichtung. Erhielt bis Mai 1910 im ganzen 600 Belichtungen und ist von einem großen Teil ihres Krankheitsherdes geheilt.

L. F. 266. M. S., 2½jähriges Mädchen.

Zwei linsengroße *Lupuspünktchen* an der *rechten* und *linken Wange*. Die Erkrankung besteht 2 Jahre lang. Von hereditärer Belastung nichts nachzuweisen. Die Behandlung beschränkte sich vor dem Eintritte bei uns auf Salbenverbände. Das Kind ist sonst gesund.

Erhielt vom November 1907 bis Juni 1908 im ganzen 33 Belichtungen. Wir sahen sie seit zweieinviertel Jahren lupusfrei.

L. F. 267. M. G., 12jähriges Beamtenskind.

Hellergroßer Lupusherd vor dem linken Ohre. (Fig. 84.) Krankheitsdauer 12 Jahre. Familienanamnese belanglos. Bisher mit Salben behandelt. Sonst gesund.

Erhielt vom November 1907 bis Dezember 1908 im ganzen 37 Belichtungen. Seit fünfviertel Jahren sahen wir das Kind lupusfrei. Die Narbe war Ende 1908 noch ziemlich pigmentiert (Fig. 85), ein Jahr später ganz weiß. (Fig. 86.)

L. F. 268. T. A., 17jährige Schuhmacherstochter.

Lupus nodularis von mächtiger Ausdehnung im narbigen Terrain *an beiden Wangen, Oberlippe, Nase, Zahnfleisch, Mucosa nasi* und *am ganzen Halse; eine Anzahl* von *Lupusherden am Stamme*. Krankheitsdauer 3 Jahre. Stammt aus gesunder Familie. Vor 4 Jahren wurden Halslymphome inzidiert; daran schloß sich angeblich der Lupus an. Bisher nur mit Salben behandelt. Linke Spitze suspekt.

Seit November 1907 wird Patientin für den Lupus belichtet. In den letzten 2½ Jahren ist nur mehr selten eine Nachbelichtung notwendig, da die Kranke von ihrem Lupus fast vollständig geheilt ist. Erhielt bisher im ganzen 780 Belichtungen. Lymphome am Halse wurden der Röntgentherapie unterzogen und sind wesentlich zurückgegangen. Die Lupusherde am Körper wurden exstirpiert. (O. F. Nr. 371.)

L. F. 269. M. K., 12jähriger Müllerssohn.

Zwei kronengroße, von Narben durchsetzte *Lupusherde an der linken Schläfe, linker Augenbraue, hellergroßer Lupusherd am rechten Oberarm*,

hellergroßer Herd in der linken Trochantergegend. Vor 9 Jahren erkrankte Patient im Gesicht, vor 4 Jahren an den Extremitäten. Die 44jährige Mutter ist seit 27 Jahren lupuskrank. Vor 2 Jahren wurden sämtliche Herde an einer Klinik exzochleiert und paquelinisiert. Patient hat eine ausgeheilte Coxitis rechterseits, die aus dem 2. Lebensjahre stammt. Sonst gesund und kräftig.

Vom Dezember 1907 bis April 1909 belichteten wir den Kranken und benötigten für die relativ wenig ausgedehnten, aber narbigen Herde etwa 200 Belichtungen. Der Herd am Oberarm wurde mit der Quarzlampe unter zahlreichen Belichtungen ebenfalls ausgeheilt. Die Stelle zeigt einen etwas keloiden Charakter, während die Fissurennarben zart sind. Den Knaben sahen wir seit fast einem Jahre lupusfrei.

L. F. 270. N. A., 50jährige Näherin.

Ausgebreiteter Lupus nodularis der ganzen *rechten Wange*, des *Halses*, des *Ohrlappchens und der hinteren Fläche des Ohres.*

Interner Befund normal. Hereditäre Belastung nicht nachweisbar. Die Hauterkrankung besteht seit 12 Jahren. Wurde bisher nur mit Salben und Pflastern behandelt. Patientin hat 11 gesunde Kinder geboren.

Seit Dezember 1907 hat die Kranke im ganzen fast 300 Belichtungen erhalten; im Laufe des letzten Jahres allerdings nur mehr für die Ohrmuschel, da die Wange bereits seit längerer Zeit ausgeheilt ist. Auch die Behandlung der Ohrmuschel scheint gegenwärtig (August 1910) vielleicht zum Abschlusse gebracht zu sein.

L. F. 271. D. F., 11jähriges Mädchen.

Ausgedehnter Lupus exulcerans der rechten Wange, auch den Hals bis an *die Clavicula* einnehmend; Lupus des *linken Oberarms* an einzelnen Punkten einer großen Narbe. Große kreisrunde Lupusnarbe am Rücken. Hereditär nicht belastet. Die Hautaffektion besteht seit 6 Jahren. Schon seit frühester Kindheit litt Patientin an Drüsenschwellungen und Augenentzündungen, die spontan ausheilten. Wiederholte Kuren im Jodbade Hall, woselbst Lupus des Rückens ausheilte. Vor 2 Jahren wurde sie von uns im Gesicht und am Arm mit Pyrogallus und Heißluft in Narkose behandelt, wobei ein großer Teil der Herde ausheilte. Sonst gesund.

Erhielt ab Dezember 1907 Belichtungen, war zwar 1 Jahr später nahezu ausgeheilt, ist aber leider unregelmäßig und läßt kleine Nachschübe anwachsen. Sie hatte bisher im ganzen 500 Belichtungen. Seit $^5/_4$ Jahren nicht gesehen.

L. F. 272. T. P., 46jährige Frau.

Lupus nodularis am linken Nasenflügel und an der linken Nasolabialfalte. Krankheitsdauer 15 Jahre. Familienanamnese belanglos. Patientin stand die ganze Zeit über in Behandlung. Es wurde, wie mitgeteilt, paquelinisiert und mit Lapis geätzt. 1904 wurde an einer dermatologischen Station eine Exstirpation an der linken Wange gemacht. Bald

darauf Kranken. Die letzte Behandlung erfolgte daselbst mit dem Paquelin im Jänner 1907. Interner Befund normal.

Die Patientin stand in der Heilstätte für ihren wenig ausgedehnten, aber sehr tiefsitzenden und narbigen Lupus vom Dezember 1907 bis Juli 1909 in wiederholter Lichtbehandlung und erhielt in großen Intervallen etwa 200 Belichtungen. Jänner 1910 sahen wir sie wieder und entschlossen, uns doch für ein suspektes Pünktchen an der Nasenspitze, an der sonst tadellosen kosmetisch tadellosen Narbe neuerlich einige Belichtungen zu applizieren. Seither noch nicht wiedergesehen.

L. F. 273. J. F., 19jährige Näherin.

Von Narben durchsetzter Lupus nodularis an beiden Wangen, in großer Ausdehnung, *Nase und Oberlippe*, Perforation des Septum nasi, leichte Drüsenschwellungen am Halse. Ein *zweiter Herd* an der *Glutäal-*

Fig. 87. L. F. 274. Vor der Lichtbehandlung.

gegend linkerseits. Krankheitsdauer 11 Jahre. Für hereditäre Belastung keine Anhaltspunkte. Patientin wurde an verschiedenen Stationen im ganzen dreimal excochleiert, zweimal kauterisiert; Drüsenschwellungen traten spontan auf. Interner Befund normal.

Steht seit Jänner 1908 mit vielmonatigen Unterbrechungen in Belichtung. Erhielt bisher im ganzen 660 Belichtungen. Oktober 1910: Wird seit $^5/_4$ Jahren, da sie größtenteils ausgeheilt ist, nur sporadisch für ein oder die andere kleine Stelle nachbelichtet. Die Drüsenschwellungen sind unter Röntgenbestrahlungen zurückgegangen. Der Herd ad nates wurde operiert. (O. F. Nr. 401.)

L. F. 274. H. K., 18jährige Schuhmacherstochter.

Lupus exulcerans der Nase mit Konsumption des unteren Nasenrandes, an beiden Wangen in narbigem Terrain. (Fig. 87.) Krankheitsdauer 4 Jahre. Über hereditäre Belastung nichts zu erfahren. Anfangs

wurde die erkrankte Stelle mit essigsaurer Tonerde behandelt. Im März 1907 wurde an Patientin an einer Klinik eine Exsudation und Lapisätzung vorgenommen. Patientin hatte schon in der Kindheit oft Abszesse und Drüseneiterungen, die spontan aufbrachen. Interner Befund normal.

Sie wurde vom März 1908 bis Dezember 1908, ferner Juni und Juli 1909 belichtet, zuletzt nur mehr für einige Residuen. Ende Mai 1910, d. i. ein Jahr später, sahen wir die Kranke lupusfrei. (Fig. 88.)

L. F. 275. S. F., 10jähriger Schüler.

Hellergroßes Lupusinfiltrat am linken Nasenflügel. Die Hauterkrankung dauert seit 6 Jahren. Für hereditäre Belastung sprechen keine Angaben. Patient wurde bisher nur mit Salben behandelt; ein Herd am Ohr heilte spontan aus. Interner Befund normal.

Fig. 88. L. F. 274. Seit 1 Jahre durch Lichtbehandlung geheilt.

Erhielt vom Jänner 1908 bis Mai 1908 im ganzen 52 Belichtungen. Wir sahen ihn Jänner 1910, d. i. ein Jahr nach der letzten Belichtung, lupusfrei.

L. F. 276. M. A., 21jährige Gärtnerstochter.

Kronengroßer Lupusherd des Nasenendes. Die Erkrankung besteht seit einem Jahre. Eine hereditäre Belastung nicht nachzuweisen. Patientin wurde anfangs vom Privatarzte mit Lapisstift behandelt und im Frühjahre 1907 an einer Klinik paquelinisiert. Sonst gesund.

Die Kranke erhielt vom Jänner bis Juli 1908 im ganzen 100 Belichtungen; wird im März 1910, d. i. nach eindreiviertel Jahren, lupusfrei von uns befunden.

L. F. 277. W. V., 62jährige Bedienerin.

Lupus exulcerans der Nase mit schwerer Zerstörung des Nasenendes und Erkrankung des Naseninnern. Die Erkrankung begann vor 5 Jahren

am rechten Nasenflügel. Ein Sohn starb an Tuberkulose. Patientin behandelt sich bisher selbst mit Zinksalbe und allerlei Hausmitteln. Seit 10 Jahren hat Patientin wiederholt Erysipel durchgemacht. Es besteht beiderseitige Apentis.

Die Kranke erhielt nach vorausgegangener Pyrogallustherapie vom Jänner bis Mai 1908 im ganzen 82 Belichtungen, war aber sehr lässig und entzog sich dann unserer Behandlung.

L. F. 278. K. E., 17jährige Bauernmagd.

Zuckunskruster Lupusherd an der linken Wange, etwa dreimal so groß als ein Fünfkronenstück. Die Erkrankung besteht seit 13 Monaten. Hereditäre Belastung ist nicht nachzuweisen. Die Affektion war bis zur Aufnahme der Kranken in die Heilstätte unbehandelt. Lungenbefund normal.

Fig. 89. L. F. 281. Vor der Finsenbehandlung.

Fig. 90. L. F. 281. Nach der Finsenbehandlung. Schwerheilende, atypische Finsenreaktionen in sonst geheiltem Terrain.

Wir belichteten nach Pyrogallus-Vorbehandlung vom Jänner 1908 bis Juli 1908, dann unterbrachen wir zur Beobachtung. Als die Kranke sich uns Ende 1908 wieder zeigte, war an Stelle des vordem tumiden Lupusherdes eine flache Narbe getreten, welche jedoch zahlreiche distinkte Lupusknoten enthielt, so daß wir neuerlich, natürlich mit Einschiebung von Pausen, bis Anfang 1909 belichteten. Als wir die Kranke März 1909 in ihre Heimat entließen, erschien sie zwar lupusfrei, doch haben wir sie persönlich noch nicht revidieren können. Eine Mitteilung über ihr vollkommenes Wohlbefinden liegt allerdings vor.

L. F. 279. U. F., 19jähriger Hilfsarbeiter.

Lupusherd an der linken Wange, etwa zweimal so groß wie ein Fünfkronenstück. Die Krankheit besteht seit 13 Jahren. Für hereditäre

Belastung sprechen keine Angaben. Im Beginne der Erkrankung wurde, wie mitgeteilt, der Herd ausgekratzt und mit Lupus behandelt. Zwei Jahre später trat ein Rezidiv auf. Seither unbehandelt. Interner Befund normal.

Vom Februar 1908 bis Oktober 1908, dann vom Februar 1909 bis Mai 1909 im ganzen 110 Belichtungen. Jänner 1910 sahen wir den Kranken wieder, in größtenteils ausgeheiltem Zustande, und begannen Reste der Erkrankung neuerlich zu belichten. Leider war Patient zu einer regelmäßig fortgesetzten Behandlung vom Anfang her nicht zu erziehen, was die lange Dauer bis zum endgültigen Abschluß dieses sonst so gutartigen Falles erklärt.

L. F. 280. K. J., 49jähriger Mann.

Lupusrezidiv an der rechten Wange, Hals und Ohr, auf dem Boden einer Plastik. Die Erkrankung besteht seit 30 Jahren. Keine Angaben

Fig. 91. L. F. 281. Nach der Lichtbehandlung und längerem Aufenthalte in einem Seehospiz.

über Heredität sverhältnisse. An der Wange, am Nacken und Ohr wurde Patient vor 10 Jahren an der Abteilung Lang operiert (Abtragung der Ohrmuschel und Thiersch an der Wange. (O. F. Nr. 24.) Vor 4 Jahren zeigte sich Rezidiv an der rechten Wange und am Hals.

Interner Befund normal. Wir beobachteten schon seit längerer Zeit auf dem Boden der ehemaligen Plastik rezidivierte Stellen, doch konnte er sich weder zur leicht vorzunehmenden Exstirpation noch zur Belichtung entschließen. Erst Februar 1908 willigte er in die Finsenbelichtung für den äußerst gutartigen Prozeß; entzog sich dann unserer Behandlung.

L. F. 281. H. M., 15jähriger Lehrling.

Schwerer Lupus exulcerans der ganzen rechten Wange, des rechten Ohrzugehens, der ganzen Nase, der Oberlippe, auf dem Boden von schweren Röntgenveränderungen. (Fig. 89.) Begann vor 11 Jahren als kleiner Gesichtsherd. Der Vater des Patienten starb vor 12 Jahren an Lungentuberkulose. Vor 3 Jahren Excochleation. Kurz darauf trat der Knabe in einer Klinik in Röntgenbehandlung, welche durch etwa zweieinhalb Jahre mit Unterbrechungen dauerte. Interner Befund normal.

Wir nahmen den Knaben im März 1908 in die Heilstätte auf und behandelten ihn seither, mit Unterbrechungen, mit Finsenstrahlen. Er hat 300 Finsensitzungen bekommen, ward aber seit einem Jahre nur sehr selten, seit März 1910 gar nicht mehr belichtet. Er war bald hervorragend gebessert, größtenteils von seinem Lupus befreit. Die Finsenreaktionen nahmen auf dem Boden der Röntgennarbe einen atypischen Verlauf und heilten nur langsam. Einzelne solche Ulcerationen, die keinen lupösen Charakter mehr zu haben schienen, sondern mehr den Typus von Dekubitalgeschwüren auf narbigem Terrain hatten, zeigten die längste Zeit gar keine Tendenz zur Überhäutung. (Fig. 90.) Wir sandten den Knaben im Sommer 1910 für mehrere Monate in ein Seehospiz zur Hebung seines Allgmeinzustandes. Dort trat rasch Heilung dieser Partien ein. Fig. 91 vom Oktober 1910 zeigt das Bild des jetzt anscheinend geheilten Knaben.

L. F. 282. W. O., 14jähriger Lehrling.

Lupus des unteren Drittels des linken Ohres und der *angrenzenden Hautpartie*, etwa dreimal so ausgedehnt als ein Fünfkronenstück. Skrophuloderma in der linken Fossa submaxillaris. *Ausgedehnter serpiginöser, flacher Lupusherd*, die *ganze linke Glutealregion* einnehmend. Fistulöse Tuberkulose unterhalb des linken Kniegelenkes an der Beugeseite. Krankheitsdauer 7 Jahre. Über hereditäre Belastung nichts bekannt. Wurde, wie mitgeteilt, mehrere Male mit Excochleation behandelt. Interner Befund normal.

Für den Gesichtsherd wurden Februar 1908 bis Februar 1909 mit wiederholten Unterbrechungen im ganzen 193 Belichtungen appliziert und erschien Patient uns zuletzt daselbst lupusfrei. Das Skrophuloderma am Halse und Fisteln am linken Unterschenkel wurden durch Röntgenbehandlung ausgeheilt. Der serpiginöse Herd an der Glutealregion wurde zum Teil unter Quarzlampenbehandlung ausgeheilt. Eventuelle Reste sollten nach vollkommenem Ablauf der Reaktion exstirpiert werden. Patient wurde damals zur weiteren Beobachtung entlassen, doch hatten wir noch keine Gelegenheit, ihn zu revidieren.

L. F. 283. R. A., 38jähriger Geschäftsführer.

Lupusrezidiv auf dem Boden einer Rhinoplastik. Vor 14 Jahren trat Lupus der Nase auf. Familienanamnese ergibt keine Anhaltspunkte für hereditäre Belastung. Die Erkrankung wurde zuerst als Lues diagnosti-

ziert, daher Schmierkur vor 12 Jahren in Budapest. Vor 11 Jahren Paquelinisation bei Kaposi, vor 9 Jahren Heißluftanwendung an der Abteilung Lang. Vor 8 Jahren wurde an der Klinik Gussenbauer eine Rhinoplastik mittels gestielten Lappens von der Stirne her gemacht und ergab ein verhältnismäßig zufriedenstellendes kosmetisches Resultat. Zwei suspekte Stellen wurden anfangs paquelinisiert. Interner Befund normal.

Als der Kranke sich uns zeigte, konnten wir an der linken Nasolabialfalte sowie am rechten, durch die Nasenplastik ungemein verengten Naseneingange je ein stecknadelkopfgroßes deutliches Lupusknötchen entdecken. Sonst war der Kranke gesund. Von Februar 1908 bis Oktober 1908 erhielt Patient hiefür im ganzen 29 Belichtungssitzungen. Wir sahen ihn Ende 1909, d. i. mehr als ein Jahr nach der letzten Belichtung, rezidivfrei.

L. F. 284. Ch. Th., 18jährige Hilfsarbeiterin.

Lupus exedrans der unteren Nasenhälfte, insbesondere am linken Nasenflügel. Mitbeteiligung der Schleimhaut. Die Erkrankung begann vor 3 Jahren. Hereditär nicht belastet. Patientin wurde zweimal in einem Provinzspital excochleiert. Erhielt später ein Jahr lang Jontophorese mit Zink, Pyrogallus und Jod. Ein hartnäckiges Geschwür am linken Nasenflügel führt die Kranke auf diese Behandlung zurück. Interner Befund normal.

Mai 1910: Patientin steht seit Februar 1908 in Lichtbehandlung und erhielt bereits im ganzen 300 Belichtungen. Sie hat während dieser Zeit wiederholt schon sehr gebessert erschienen, kam aber nach oft monatelanger Unterbrechung immer wieder mit neuen Nachschüben in die Heilstätte zurück. Sie befindet sich gegenwärtig in sehr gutem Zustande, doch ist es uns trotz Kombination mit vielen Mitteln, Pyrogallus, Resorzin, Protargol, Oleum lini, Scharlachrot, Radium, einigen schwachen Röntgenbestrahlungen bisher nicht gelungen, die oben erwähnte kleine Ulceration am Nasenflügel vollständig zur Überhäutung zu bringen. Auch eine Tuberkulinkur zeigte wenig Erfolg.

L. F. 285. K. L., 24jähriger Messerschmied.

Schwerer Lupus der ganzen Nase, beider Wangen und der Oberlippe. Haselnußgroßes *Skrophuloderma an der linken Wange.* (Fig. 92.) Drüsenvergrößerung am Halse rechts. Die Erkrankung besteht angeblich erst seit 1 Jahr. Patient behandelte sich bisher selbst mit Hausmitteln. Über hereditäre Belastung wurden keine Angaben gemacht. Spitzenprozeß linkerseits.

Nach mehrmonatiger Röntgen-, Pyrogallus und Resorzin-Vorbehandlung, die bereits hervorragende Besserung zur Folge hatte (Fig. 93), verabreichten wir vom Februar bis Juni 1908 im ganzen 103 Finsenbelichtungen und entließen den Kranken im September 1908 in anscheinend geheiltem Zustande in seine Heimat. (Fig. 94.) Leider sahen wir ihn seither noch nicht.

L. F. 286. N. F., 28jähriger Schuhmachergehilfe.

Kleinerbsengroßer Lupusherd an der Nasenspitze. Beginn der Erkrankung vor 3 Jahr. Hereditäre Belastung nicht nachzuweisen. Patient wurde bisher nur mit Salben behandelt. Interner Befund normal.

Erhielt vom März 1908 bis Dezember 1908 115 Belichtungen. Es zeigte sich im Februar 1910 fast lupusfrei, nur zwei rote Pünktchen an der Nasenspitze und dem Nasenseptum erhielten vorsichtshalber je eine Belichtung. September 1910 neuerlich zwei Belichtungen für diese Stellen.

L. F. 287. [illegible] M., 13jähriges Mädchen.

Bohnengroßer Lupusherd an der linken Wange. Die Erkrankung besteht seit 15 Monaten. Mutter hat Lungentuberkulose. Patientin blieb

Fig. 92. L. F. 287. Beim Eintritt in die Heilstätte.

bisher unbehandelt. Das Kind ist innerlich gesund. Hat einen Fungus am linken Fuß und steht damit in chirurgischer Behandlung.

Erhielt vom März 1908 bis Jänner 1909 im ganzen 15 Belichtungen. Zeigte sich im Jänner 1910, d. i. seit einem Jahre an der linken Wange lupusfrei. An der rechten Wange war ein neues Knötchen entstanden, das einige Belichtungen erhält. September 1910: Neuerlich kurze Belichtung für diese Stelle. Der andere Herd ist seit eindreiviertel Jahren geheilt geblieben.

L. F. 288. W. A., 24jähriges Mädchen.

Lupusnarbe nach einer Gesichtsphlegmone der rechten Wange. (Nähere Daten siehe O. F. Nr. 302.)

Wegen eines Lupus, der die ganze rechte Wange vom Augenlid bis zum Halse einnahm, haben wir im Jahre 1906 Exstirpation vorgenommen und plastisch von Stirne und Hals gedeckt. Als wir die Kranke im Jänner 1908 wiedersahen, zeigte sich je ein hellergroßes Rezidiv unter dem rechten inneren Augenwinkel und unter dem Kinn, d. i. an der Peripherie des früheren Operationsterrains. Die leicht vorzunehmende operative Korrektur lehnte Patientin ab, weshalb wir Lichtbehandlung begannen, die sie im Frühjahr 1908, Frühjahr 1909 und Dezember 1909 erhielt, im ganzen bisher 120 Belichtungen. Ein Rezidiv, unter dem Lappen ausgehend, gestaltet sich für die Belichtung überhaupt schwierig, woraus sich die lange Behandlungsdauer des relativ geringfügigen Prozesses erklärt.



Fig. 93. L. F. 289. Nach Röntgen-, Pyrogallus- und Resorzin-Vorbehandlung.

L. F. 289. M. F. 32jähriger Schlossergehilfe.

Ausgedehnter Lupus an beiden Wangen und am Halse, mit Skrophuloderma kombiniert. Die Erkrankung besteht seit frühester Kindheit. Von hereditärer Belastung nichts nachweisbar. Bis zum neunten Lebensjahre wurde Patient auf der Klinik Kaposi mit Salben und Pflastern behandelt. Seit damals keine Behandlung. Interner Befund gibt nichts Pathologisches.

Wir reihten den Patienten im März 1908 der Finsenbehandlung ein; doch entzog sich der Kranke nach kurzer Zeit derselben.



Fig. 94. L. F. 285. Nach der Lichtbehandlung.

L. F. 290. H. St. 20jährige Stickerin.

Lupus exulcerans der Nase und angrenzenden Partie der linken Wange (Fig 95), eine fünfkronengroße, glatte Narbe am rechten Oberarm. Die Erkrankung begann vor 6 Jahren. Vater der Patientin starb an einem

Kontrollpunkten. Vor 5 und vor 4 Jahren wurde Patientin an einer Stirne ausgekratzt. Die behandelte Stelle am Oberarm blieb geheilt, während im Gesichte Ausbreitung erfolgte. Vor einem Jahre daselbst Exquelinisierung ebenfalls erfolglos. Interner Befund normal.

Wurde vom März 1908 bis Juli 1908 im ganzen in 116 Sitzungen bestrahlt. Ende 1909, d. i. anderthalb Jahre später, sahen wir die Patientin lupusfrei, mit schöner, kosmetisch einwandfreier Narbe. (Fig. 96.)

L. F. 291. M. S., 11jähriges Mädchen.

Lupus exulcerans der Nase, mit Zerstörung am rechten Nasenflügel und Beteiligung des Naseninnern. Patientin erkrankte vor 2 Jahren.

Fig. 95. L. F. 290. Vor der Lichtbehandlung.

Fig. 96. L. F. 290. Seit 1½ Jahren nach Finsenbehandlung lupusfrei.

Beide Eltern sind an Lungenkrankheiten gestorben. Vor einem Jahr wurde Patientin im Bielitzer Spital zweimal mit einer gelben Salbe behandelt. Seither unbehandelt. Sehr anämisches Mädchen. An der rechten Spitze Infiltrat.

Vom März 1908 bis Juli 1908, ferner vom Oktober 1908 bis Oktober 1909 zirka 300 Bestrahlungen. Konsequente Pflege des Naseninnern. Die Kranke zeigte aber immerfort Tendenz zu neuen Nachschüben. Sie schien seit mehreren Monaten lupusfrei, als sie im Februar 1910 neuerlich mit einem schweren Nachschub bei uns erschien. Die Nase präsentiert sich sehr verdickt, zeigt eine kreuzergroße Ulceration am linken Nasenflügel. Granulationen im Naseninnern. Frische Caries des linken Zeige fingers. Drüsenschwellung am Halse. Wir nahmen die Kranke in Röntgenbehandlung, ohne vorläufig eine ausgiebige Besserung erzielen zu können.

L. F. 292. E. L., 36jährige Frau.

Schwerer Lupus exulcerans der Nase, beider Wangen und auch das *linke Ohr* einnehmend. Ein *zweiter Lupusherd, handtellergroß, an der*

linken Ferse. Ein *dritter Herd in der rechten Lendengegend*. Nichts über hereditäre Belastung bekannt. Gesunde Kinder. Krankheitsdauer 15 Jahre. Bisher mit Excochleation und Atzsalben behandelt. Schwer anämische Frau.

Vom März 1908 belichteten wir ein Jahr lang kontinuierlich, ohne einen wesentlichen Erfolg zu erzielen. Auch andere Behandlungsmethoden, wie Quarzlampe, Röntgenbestrahlung, ließen bisher vollständig im Stich. Die immerwährenden Nachschübe dürften mit dem schlechten Allgemeinzustande in Zusammenhang stehen. Wir haben die Patientin in den letzten 2 Jahren nicht gesehen.

L. F. 293. F. K., 22jähriger stud. phil.

Lupus am rechten Nasenflügel. Keine Mitbeteiligung der Mucosa. Die Hauterkrankung begann vor 6 Monaten am Introitus nasi und wurde anfangs für ein Ekzem gehalten. Familienanamnese belanglos. Die für Ekzem gehaltene Erkrankung wurde privatärztlich mit Präzipitatsalbe, später mit Lapis behandelt. Vor 2 Jahren hatte Patient ein Drüsenabszeß an der rechten Halsseite. Apicitis mäßigen Grades.

Von April 1908 bis Oktober 1908 wurde der Kranke belichtet und erhielt im ganzen 117 Belichtungen. Wir sahen den Patienten drei viertel Jahre nach der letzten Belichtung rezidivfrei, mit kaum sichtbarer Narbe, ohne jeden Defekt des Nasenflügels.

Wie uns später mitgeteilt wurde, verschlechterte sich plötzlich der Lungenprozeß bei dem Patienten und dieser starb Ende 1909 an Phthisis pulmonum.

L. F. 294. H. R., 24jährige Bauerstochter.

Lupus und Skrophuloderma der rechten Wange in großer Ausdehnung **mit Drüsenvergrößerung an der rechten Halsseite.** *Skrophuloderma hinter dem Ohr*. Hautlupus entstand angeblich vor 16 Jahren, im **Anschluß einer Drüsenoperation. Seither unbehandelt. Hereditär nicht belastet. Sehr anämisch, sonst aber gesund.**

Erhielt vom April bis November 1908 250 Belichtungen und wurde **die Drüsenschwellung sowie das Skrophuloderma hinter dem Ohr mit gutem Erfolge mit Röntgenstrahlen behandelt. Herbst 1909 sahen wir die Kranke in sehr gebessertem Zustande und rieten ihr für die ganz unbedeutenden Nachschübe zu neuerlichen Belichtungen. Sie erscheint zu denselben erst März 1910 nach weiterer Verschlechterung infolge von Skrophulodermanachschüben auf dem Boden des Lupusterrains. Wurde hiefür zunächst in Röntgenbehandlung genommen.**

L. F. 295. P. L., 34jährige Wachmannsfrau.

Hypertrophischer Lupus der Nase, beider Wangen in großer Ausdehnung und *an der Oberlippe*. Die Krankheit begann vor 11 Jahren. Über Heredität sverhältnisse ist nichts bekannt. Vor 11 Jahren wurde in

Troppauer Spital Paquelin in Narkose angewandt, vor 5 Jahren an einer Klinik Exzision gemacht, gleichfalls in Narkose. Interner Befund normal.

Steht seit Mai 1908 in Behandlung, hat bis Mai 1910 beiläufig 800 Sitzungen erfordert. Ist wohl sehr gebessert, doch ist zur Aufrechterhaltung dieses Zustandes von Zeit zu Zeit Nachbehandlung und konsequente Pflege der Mucosa nasi erforderlich.

L. F. 296. P. J., 27jährige Witwe.

Lupus exedens der Nase mit Zerstörung des häutigen Septums. Krankheitsdauer 8 Jahre. Der Ehemann starb vor 5 Jahren an Tuberkulose. Sonst gesund. Nicht vorbehandelt. Erhielt von April bis Juni 1908 im ganzen 30 Belichtungen, entzog sich aber dann unserer Behandlung.

L. F. 297. F. E., 34jährige Beamtin.

Lupusreste in einer Finnennarbe der rechten Wange. Die Erkrankung besteht seit 30 Jahren. Über ähnliche Erkrankungen in der Familie ist nichts bekannt. Als Kind wurde Patientin mit Pyrogallus und Pflastern behandelt. Vor 7 Jahren mit dem Paquelin und viermal mit dem scharfen Löffel. Vor 2 Jahren wurden am linken Ellbogen aus unbekannten Gründen Röntgenbestrahlungen vorgenommen, vor 1½ Jahren in Budapest 100 bis 150 Finsenbelichtungen an der Wange. Vor 1½ Jahren hatte Patientin einen Lungenkatarrh.

Die Kranke, welche zur Fortsetzung der Belichtung bei uns erschien, erhielt vom April bis Juni 1908 einige wenige Belichtungen und zeigte eine kosmetisch einwandfreie Narbe. Sie wurde in anscheinend lupusfreiem Zustande für einige Monate in ihre Heimat entlassen und sollte sich uns wieder vorstellen, starb aber, wie uns mitgeteilt wurde, plötzlich eines natürlichen Todes.

L. F. 298. N. A., 15jähriger Handelsschüler.

Lupusherd von Kronengröße in der rechten Unterkiefergegend neben dem Kinn, je ein Knötchen an der Oberlippe und der Kinnfalte. Über hereditäre Belastung nichts bekannt. Vor 5 Jahren wurden mehrere Lupusherde am rechten Kieferwinkel, an beiden Oberarmen an der Abteilung Lang operiert. (O. F. Nr. 176.) Blieben geheilt. Seit 3 Jahren bestehen die neuen, außerhalb des ursprünglichen Operationsterrains gelegenen Herde im Gesicht. Patient suchte hiefür das Seehospiz St. Pellagio auf. Wegen Kniegelenksentzündung am rechten Bein wurde vor 5 Jahren an der Abteilung Mosetig eine Resektion mit gutem Erfolge vorgenommen. Das rechte Bein ist steif aber gesund. Sehr anämisches Kind. An der Lunge nichts Pathologisches nachweisbar.

April bis November 1908 erhielt der Knabe im ganzen 38 Belichtungen und wurde hiedurch ausgeheilt. Zuletzt lupusfrei gesehen im März 1910, d. i. eineinviertel Jahre später.

L. F. 299. Sch. A., 47jähriger Beamter.

In der rechten Tränensackregion flaches, etwa *hellergroßes Lupus infiltrat.* Vater, ein Bruder und eine Schwester starben an Tuberkulose. Eine Tränensackeiterung rechts veranlaßte die Exstirpation des Tränensackes vor 11 Jahren. Vor 10 Jahren bekam Patient Mittelohrkatarrh rechts, der durch 5 Jahre häufig rezidivierte. (Spontane Perforation.) Auf der Operationsnarbe nach Tränensackeiterung bildeten sich vor 7 Jahren Borken, die als Lupus diagnostiziert wurden. Ebenso lange Erkrankung des Naseninnern. Vor 6 Jahren wurde Patient in München mit Finsenlicht bestrahlt. Wiederholte Excochleationen im Naseninnern. Sonst gesund.

April 1908 7 Belichtungen, dann 18 Monate unterbrochen und im November 1909, als wir ihn wiedersahen, neuerlich 11 Belichtungen.

November 1910, d. i. ein Jahr später, lupusfrei von uns gesehen.

L. F. 300. T. J., 14jähriger Bauernbursche.

Ausgedehnter Lupus der ganzen mittleren Gesichtspartie, mit narbiger Schrumpfung der Nasenspitze, *Schwellung der Oberlippe*, *Ulceration des Lippensaumes* mit Lupus am *Zahnfleisch der oberen Schneidezähne*. Drüsenanschwellungen mächtigen Grades am Halse. Krankheitsdauer 2½ Jahre. Großvater war lungenkrank, ein Bruder litt an Caries des Ellbogens. Vor einem Jahre wurde an einer Klinik Excochleation und Pyrogallusätzung vorgenommen. Sonst gesund.

April bis August 1908 erhielt der Kranke bei uns im ganzen 120 Belichtungen mit anscheinend gutem Erfolge. Wir machten damals eine Belichtungspause, doch hat sich der Kranke uns nicht wieder gezeigt.

L. F. 301. St. M., 17jähriges Dienstmädchen.

Lupus am unteren Ende der Nase, mit Verdickung derselben, auf den rechten Nasenflügel übergreifend. *An der rechten Wange ein zweihellergroßer Lupusherd;* vergrößerte Drüse unter dem Kinn. Die Erkrankung trat vor 3 Jahren, angeblich nach einem Stoß auf die Nase auf. Vater starb an Lungenleiden. Patientin wurde in dem letzten Jahre vor Aufnahme in die Heilstätte in einem Provinzspitale lapisiert. Apicitis mäßigen Grades.

Sie wurde vom Mai bis November 1908, vom April bis September 1909 belichtet. Im ganzen 300 Belichtungen. Galvanokaustische Behandlung des Naseninnern. Februar 1910 sahen wir die Patientin an der Wange ausgeheilt, an der Nase wird eine suspekte Partie vorsichtshalber nachbelichtet. Für die Drüsenschwellung wurde die Kranke röntgenisiert und ist nur mehr ein kleines Drüschen zu tasten. Seit März 1910 noch nicht wiedergesehen.

L. F. 302. S. V., 55jährige Bedienerin.

Lupus an der Nasenspitze. Die Nase ist an ihrem Ende konsumiert und bei den Eingängen verengt. Krankheitsdauer 4 Jahre. Über hereditäre

Belastung nichts bekannt. Vor 1904 wurde in Lemberg am linken Augenwinkel wegen Dakrocystitis eine Operation vorgenommen, und an der Nase exzochleiert. Rezidiv trat bald ein. Alter Spitzenprozeß.

Patientin erhielt vom Mai bis Juni 1908 und November 1908 bis Februar 1909 im ganzen etwa 100 Belichtungen. Wurde für Nasenschleimhaut mit Jodlösungen behandelt. Sie erschien lupustrei, als wir die Behandlung abschlossen, doch hatten wir bisher noch keine Gelegenheit, sie zu revidieren.

L. F 303. v. Z. G., 53jährige Witwe.

Hypertrophischer, zirkumskripter *Lupusherd*, etwa zweimal so groß als ein Fünfkronenstück, unter dem Kinn. Dauert seit 45 Jahren, wächst



Fig. 97. L. F. 305. Vor der Belichtung.

Fig. 98. L. F. 305. Durch Lichtbehandlung seit 5/4 Jahren geheilt.

in der letzten Zeit auffallend. Über hereditäre Belastung ist nichts bekannt. Seit Beginn der Krankheit wurde Patientin oft mit Salben und Lapis behandelt.

Interner Befund normal. Da die Kranke die leicht ausführbare Exstirpation verweigerte, nahmen wir sie in Lichtbehandlung und behandelten sie vom Mai bis Oktober 1908 und vom März bis Juli 1909. Im Dezember 1909 war die Kranke fast geheilt und erhielt nur für einige suspekte Stellen Belichtungen, dann Pause. September 1910 neuerlich einige Belichtungen für einzelne Punkte in dem sonst geheilten Terrain. Im ganzen bisher 200 Belichtungen.

L. F. 304. K. A., 6½jähriges Mädchen.

Linsengroßer Lupusherd an der Wange. Besteht seit 2 Monaten. Mutter ist seit 3 Jahren lungenleidend, hatte auch Hämoptoe. Das Mädchen ist bisher unbehandelt geblieben, sonst gesund.

Mai und Juni 1908 erhielt das Kind bei uns im ganzen 5 Belichtungen. März 1910, d. i. eindreiviertel Jahre nach Abschluß der Behandlung, sahen wir das Kind lupusfrei.

L. F. 305. K. Th., 58jährige Frau.

Narbendurchsetzter Lupus, fast den ganzen rechten Handrücken einnehmend, ein Stück weit *auch auf den Daumenrücken* reichend. (Fig. 97.) Eingesunkene Narbe am rechten Vorderarm. Seit dem 10. Lebensjahre ist die Frau an der Hand krank und hat sich der Hautprozeß auf dem Boden von tiefreichendem Skrophuloderma entwickelt. Knochengerüste normal. Über hereditäre Belastung ist nichts zu eruieren. Patientin wurde bisher nur mit Bädern und Salben behandelt. Interner Befund normal.

In der Heilstätte wurde Patientin vom Juni 1908 bis Jänner 1909 mit Finsen belichtet und erhielt im Mai und Juni 1909 eine kurze Nachbelichtung. Im ganzen 315 Belichtungen. August 1910, d. i. fünfviertel Jahre später, sahen wir die Frau lupusfrei. (Fig. 98.)

L. F. 306. H. A., 22jähriger Hilfsarbeiter.

Lupus exulcerans der Nase, mit mächtiger Verdickung des häutigen Septums und Geschwürbildungen derselben. Lupus am harten Gaumen. Drüsen am Halse. Krankheitsdauer 1½ Jahre. Ein Bruder hat Lupus am Halse. Ein zweiter Bruder leidet an Skrophuloderma und Lymphoma des Halses. Zwei Herde am rechten und linken Oberschenkel wurden an der Poliklinik vor einigen Monaten exstirpiert und blieben rezidivfrei. Die Nase wurde bisher nur lapisiert. Spitzen beiderseits suspekt.

Juli 1908 bis Anfang 1909 erhielt der Kranke bei uns im ganzen 46 Belichtungen und wurde gleichzeitig im Naseninnern nach gewohnter Weise behandelt. Wir sahen dann den Kranken einige Zeit nicht, und er kam dann in schwer verschlechtertem Zustande, auch sonst im ganzen anämisch und herabgekommen, Ende 1909 wieder zu uns. Da jetzt die Nasenflügel ulcerös waren, haben wir vorläufig von Finsenbehandlung abgesehen und versuchen durch Röntgenbestrahlung eine Überhäutung und Schrumpfung zu erzielen. Der Herd am Gaumen wird gefinst.

L. F. 307. N. F., 50jährige Private.

Ausgedehnter Lupus der rechten Wange und Nase. An der Wange seit frühester Kindheit und an der Nase seit 6 Jahren bestehend, und sich in den letzten Monaten gegen die linke Wange ausdehnend. Kein Anhaltspunkt für hereditäre Belastung. Wiederholte Vorbehandlung an verschie-

denen Stationen mit Lapis, Kali caustic. und Excochleationen. Sonst gesund.

Juni 1908 leiteten wir Lichtbehandlung ein, der sich die Kranke nach wenigen Tagen entzog.

L. F. 308. K. F., 17jähriger Lehrling.

Lupus recidiv an einer ausgedehnten Gesichtsplastik, welche vor 5 Jahren (O. P. Nr. 172) von uns vorgenommen worden war. Es handelte sich um eine ausgedehnte Plastik des rechten Halses. Am vorderen Rande derselben etwa 2 cm vom Mundwinkel entfernt, sowie am Halse in der Claviculargrube je ein zirka zwanzighellergroßes Lupusrecidiv, dessen Exstirpation zwar leicht möglich war, der Kranke jedoch verweigerte. Patient erwarb seinen Lupus im 7. Lebensjahre, d. i. demnach vor 10 Jahren. Er ist sonst gesund. Vater starb an Lungentuberkulose. Ein Lupusherd an der linken Wange soll spontan ausgeheilt sein.

Da Patient die kleine Nachoperation nicht zugab, belichteten wir ihn mit Finsen; er erhielt vom Juli 1908 bis August 1910 im ganzen 90 Belichtungen, zuletzt in vielmonatigen Intervallen, nur für suspekte Stellen.

L. F. 309. W. M., 16jähriger Arbeiter.

Lupus der hinteren Fläche *des linken Ohres*, etwa hellergroß, *rechtes Nasenloch* narbig verengt, rings um dasselbe *Lupusherd, kleine Knötchengruppen an der rechten Nasolabialfalte, tuberkulöses Infiltrat an der Uvula*. Drüsenvergrößerung unter dem linken Unterkiefer. Über hereditäre Belastung nichts bekannt. Krankheitsdauer über 1 Jahr. Vor 2 Monaten Excochleation in Krakau. Alter Spitzenprozeß.

Wir belichteten den Kranken vom Juli bis September 1908 mit anscheinend gutem Erfolge, behandelten den Prozeß an der Uvula mit täglichen Pinselungen von Jodoformäther. Der Kranke wurde Oktober 1908 zur Beobachtung entlassen, hat sich aber seither nicht mehr gezeigt.

L. F. 310. H. A., 31jährige Beamtin.

Lupus am rechten Nasenflügel mit Defekt an demselben und an der *Nasenspitze*. Erkrankung des Naseninnern. Vor 1½ Jahren traten die ersten Knötchen am rechten Nasenflügel auf. Keine hereditäre Belastung. Wiederholte Excochleation seitens verschiedener Ärzte. Interner Befund normal.

Patientin erhielt vom Juli 1908 bis 1909 mit langen Intervallen 89 Belichtungen, ist seit einem Jahre fast ausgeheilt erhält jedoch von Zeit zu Zeit für kleines, aufschießendes, rotes Pünktchen ein oder die andere Belichtung, so daß die Behandlung noch nicht für abgeschlossen gelten kann. Konsequente Pflege der Nasenschleimhaut.

L. F. 311. D. R., 33jährige Frau.

Ausgedehnter Lupus exulcerans des ganzen Gesichtes, bis *hart an die unteren Augenlider einerseits, die Oberlippe anderseits, an den Seiten*

bis fast an die Ohren reichend. Krankheitsdauer 10 Jahre. Ein verstorbener Bruder hatte angeblich eine ähnliche Hauterkrankung. Vor 8 Jahren wurde an einer Klinik excochleiert, darauf Rezidive, vor 2 Monaten neuerliche Excochleation an derselben Station. Sehr anämisch und unterernährt. An der Lunge nichts Pathologisches.

Patientin erhielt vom Juli 1908 bis zum Jänner 1909, ferner nach sechsmonatlicher Unterbrechung im Juli 1909 im ganzen 150 Belichtungen, und wurde in dem erkrankten Naseninnern mit Galvanokaustik, Jod und Resorzinlösungen behandelt. Anfangs zeigte sich rasche Besserung, doch kam es später immer zu frischen Nachschüben, auch zeigte sich ein frischer kariöser Prozeß am linken Handgelenk, so daß wir die Behandlung unterbrachen und der Patientin mehrmonatlichen Aufenthalt im Seeklima rieten. Bisher nicht wieder gesehen.

Fig. 99. L. F. 312. Vor der Lichtbehandlung.

L. F. 312. 36jährige Büglerin.

Lupus exulcerans der unteren Nasenhälfte mit narbiger Schrumpfung derselben, an beiden Nasolabialfalten und an der *Oberlippe rechts*. Beteiligung der Mucosa nasi. Krankheitsdauer 20 Jahre. Hat im Naseninnern begonnen. Ein Kind der Patientin soll ebenfalls lupös sein, wir hatten keine Gelegenheit, es zu sehen. Die Kranke wurde vielemale mit Lapis, Excochleation, Paquelin behandelt, seit 6 Jahren nur mehr Salbenpflege. Hustet seit frühester Kindheit und hatte einen ausgesprochenen Spitzenprozeß.

Vom Juli 1908 bis Februar 1910 stand sie mit wiederholten mehrmonatigen Unterbrechungen in Lichtbehandlung. Erhielt im ganzen 340 Sitzungen. Kann bisher als sehr gebessert betrachtet werden.

Fig. 100. L. F. 313. Nach der Lichtbehandlung.

L. F. 313. R. M., 18jähriges Mädchen.

Lupus tumidus und exulcerans der ganzen Nase mit Ulcerationen am Nasenseptum und Innenseite der Nasenflügel. Drusen unter dem Kinn. (Fig. 99.) Krankheitsdauer seit 1 Jahre. Keine Angabe über hereditäre Belastung. Früher nur mit Sublimat und Lapisstift behandelt. Alte Spitzeninduration.

Seit Juli 1908 in Lichtbehandlung in der Heilstätte. Nach 14jähriger Belichtung wurde die Behandlung unterbrochen. Die Kranke erschien nach

[illegible] Monaten wieder und zeigte sich an der Nase sehr gebessert, hatte jedoch einen frischen harnösen Prozeß an der rechten, großen Zehe mit mächtiger Verdickung derselben. Dieser Prozeß ist seither nach mehrmaliger Verabreichung von 3 K Röntgenstrahlen und Jodbädern ausgeheilt. An der Nase kam es wiederholt zu neuerlichen Nachschüben, so daß die Kranke bis Ende 1909 mehr als 400 Belichtungen erhielt. Mai 1910 befindet sie sich in sehr gutem Zustande, so daß sie einen längeren Urlaub erhält. (Fig. 100.)

Fig. 101. L. F. 314. Skrophulodermaprozeß der Röntgenbehandlung.

L. F. 314. P. E., 12 jähriger Schüler.

Lupus und Skrophuloderma beider Wangen. Die Krankheit besteht seit 9 Jahren und war ursprünglich ein ausgesprochenes Skrophuloderma. Vater des Patienten hatte Hämoptoe. Als der Kranke im März 1905 bei uns zuerst erschien, war er bisher unbehandelt. (Fig. 101, 102.) Wir nahmen ihn wegen seines konfluierenden Skrophulodermas an beiden Wangen in Röntgenbehandlung und brachten ihn in wenigen Monaten zur völligen Ausheilung. (Fig. 103, 104.) Ein nachfolgender Aufenthalt an der See in San Pelagio hob den Gesundheitszustand des zwar schwächlich anämischen, aber sonst nicht kranken Knaben noch weiter.

Fig. 102. L. F. 314. Ergänzungsbild zu Fig. 101.

Frühjahr 1908 erschien er jedoch wieder bei uns, es hatte sich auf dem Boden der alten Skrophulodermanarben typischer Lupus entwickelt. (Fig. 105.) Bestrahlungen vom Juli 1908 bis November 1909 mit dazwischen geschobenen mehrmonatigen Pausen. Seit Anfang November 1909 erschien der Knabe ausgeheilt. Beobachtung März 1910 siehe Fig. 106. Anfangs September 1910 erfordern einige wenige Knötchenreste eine nochmalige kurze Nachbestrahlung.

L. F. 315. W. G., 31jähriger Mann.

Hellergroßer Lupusherd an der Nasenspitze. Die Erkrankung besteht seit 4 Jahren. Keine hereditäre Belastung. Wurde in einem Provinzspitale vor 1 Jahre exochleiert. Baldige Rezidive. Vor 5 Jahren Fungus des Kniegelenkes, welcher durch Resektion geheilt wurde. Protrahierter Lungenspitzenkatarrh, beginnende Infiltration.

Bei der Geringfügigkeit des Hautprozesses begannen wir trotz des nicht unbeträchtlichen Lungenleidens die Lichtbehandlung im Juli 1908, um den Kranken später an die See zu schicken. Doch unterbrachen wir nach einigen Sitzungen, da der Allgemeinzustand sehr unbefriedigend war. Wir haben dann nichts mehr von dem Patienten gehört.

Fig. 103. L. F. 314. Skrofuloderma [illegible] Gesichtes durch Röntgenbestrahlung geheilt.

Fig. 104. L. F. 314. Ergänzungsbild zu Fig. 103.

L. F. 316. H. K., 25jährige Hilfsarbeiterin.

Lupus der Nase, Nasenschleimhaut und angrenzenden Gesichtspartien. Eine Anzahl langgestellter Lupusherde am linken Vorderarm und Oberarm, offenbar auf dem Boden tuberkulöser Lymphangoitis entstanden. Die Erkrankung der Extremität besteht seit 10 Jahren, des Gesichtes seit 2 Jahren. Keine tuberkulöse Erkrankung in der Familie. Patientin wurde mehrere Monate lang an einer dermatologischen Station mit Röntgen

[illegible] und zeigt die typischen kosmetischen Folgen zu lange [illegible] Röntgenisation im Gesichte. Apicitis beiderseits.

September 1908 wurde die Patientin bei uns in Lichtbehandlung genommen und bis März 1909 gelinst. Die Herde an der oberen Extremität wurden mit der Quarzlampe behandelt. Der Gesichtsherd schien damals lupusfrei, der Arm gebessert, doch zeigte die Kranke sich uns wieder erst anfangs 1910 mit einigen neuerlichen Nachschüben im Gesicht, das allerdings gegenüber dem ursprünglichen Zustand sehr gebessert ist. Auch hat sich ihr Lungenbefund etwas verschlechtert. Sie wird wieder in Finsenbehandlung für das Gesicht und Quarzlampenbehandlung für den Arm genommen. Entsprechende Pflege der Mucosa nasi.

Fig. 30. L. F. 394. Lupus exulcerans auf dem Boden [illegible] ausgedehnter Skrofuloderma.

Fig. 31. L. F. 394. Fig. 167 nach der Finsenbehandlung.

L. F. 317. R. R., 13jähriger Schüler.

1. Ausgedehnter *Lupus exulcerans vor dem rechten Ohre bis hart an den Augenwinkel reichend.* 2. Zirkumskripter *Lupus des rechten Handrückens.* 3. Lupus *über dem rechten Kniegelenk.* Krankheitsdauer zwölf Jahre. Über hereditäre Belastung nichts bekannt. Patient wurde bisher nur wenig vorbehandelt, vor einigen Wochen mit Pyrogallus an der Wange. Gesunder, kräftiger Knabe.

Herde an den Extremitäten wurden durch Exstirpation geheilt. (Siehe O. F. Nr. 394.) September 1908, Februar 1909, ferner Juni 1909 bis Februar 1910 im ganzen 280 Belichtungen für den Wangenherd. Sehr gebessert, doch ist die Behandlung noch nicht abgeschlossen. Oktober 1910 erscheint der Kranke bei uns mit frischen Nachschuben in dem seit mehreren Monaten scheinbar

lupusfreiem Wangenherd. Die Nachbelichtung lehnt Patient ab, wünscht die Exstirpation auch dieses Herdes, die Ende Oktober 1910 vorgenommen wird. Deckung des Gesichtsdefektes nach Exstirpation durch einen Halslappen.

L. F. 318. P. v. St., 31jähriger Priester.

Lupus nodularis in der Mitte der linken Wange, etwa doppelt so groß als ein Fünfkronenstück. Die Krankheit besteht seit frühester Kindheit. Sechs Geschwister des Patienten sind sämtlich skrophulös. Seit Bestand der Erkrankung wurde Patient wiederholt im Krakauer Spitale behandelt, mehrmals ausgekratzt, eine Zeitlang auch ohne Erfolg röntgenisiert. Interner Befund normal.

Patient erhielt vom September 1908 bis Februar 1909 in der Lupusheilstätte im ganzen 109 Belichtungen, wurde dann in sehr gutem Zustande zur Beobachtung entlassen. Im April 1910 neuerlich etwa 50 Belichtungen. Wir hatten seither keine Gelegenheit, ihn zu revidieren.

L. F. 319. T. J., 54jähriger Schneider.

Lupus exulcerans beider Wangen, der Nase, ohne die Form der Nase zu zerstören und am *Halse*, dazwischen dicke Narbenzüge. Beteiligung der Nasenschleimhaut. Die Krankheit begann in frühester Kindheit am Halse und setzte sich seit etwa 20 Jahren auf das Gesicht fort. Über hereditäre Belastung ist nichts bekannt. Patient wurde oftmals excochleiert, lange mit dem Lapisstift behandelt und erhielt auch wiederholt an verschiedenen Stationen Pyrogallusätzung. Es besteht Bronchitis mäßigen Grades.

Als wir den Kranken in die Heilstätte übernahmen, leiteten wir eine Vorbehandlung mit Pyrogallus, später mit 30% Resorzinsalbe ein und verabreichten vom September 1908 bis April 1909 im ganzen 150 Belichtungen. Gleichzeitig wurde die Mucosa nasi mit starken Jodlösungen touchiert. Als wir den Patienten im August 1909 wiedersahen, war er größtenteils wohl g e b e s s e r t, zeigte jedoch noch genug Reste der Erkrankung, doch blieb Patient nach einigen Belichtungen aus und wir sahen ihn seither noch nicht.

L. F. 320. P. F., 17jähriger Lehrling.

Mehrere Herde von Lupus und Skrophuloderma am Halse und an *der rechten Wange*. Die Erkrankung begann vor $1\frac{1}{2}$ Jahren mit Drüsenanschwellungen und einem Infiltrat an der Wange. Vater des Kranken starb an Lungentuberkulose. Patient wurde an einer chirurgischen Abteilung am Halse excochleiert. Interner Befund normal.

Wir behandelten ihn zunächst mit Röntgenbestrahlung, wodurch die Drüsenschwellungen zurückgingen, die Skrophuloderma partien abflachten und das Bild des Hautlupus mehr hervortrat. Im Dezember 1908 leiteten wir Finsenbehandlung ein und applizierten bis Juli 1909 im ganzen 121 Belichtungen. Patient e r s c h i e n damals g e h e i l t; doch haben wir ihn seither noch nicht revidiert.

L. F. 321. M. M., 7jährige Schülerin.

Hellergroßer Lupusherd in der Mitte der linken Wange. Anämisches, also sonst gesundes Kind. Vor 6 Monaten Beginn der Erkrankung im Anschlusse an eine Rhinitis. Familienanamnese belanglos. Bisher nur mit Salben vorbehandelt.

Erhielt bei uns im Oktober und November 1908 im ganzen 8 Belichtungen. Anfangs März 1910, d. i. mehr als eineinviertel Jahre später, sahen wir das Kind lupusfrei.

L. F. 322. G. B., 8jähriger Knabe.

Drei kleine Lupusherde an der Nasenwurzel am rechten oberen Augenlid, am linken Unterkieferaste. Lymphom in der linken Submaxillargegend. Vor ¾ Jahr Beginn der Erkrankung an der Stirne. Über hereditäre Belastung ist nichts bekannt. An einer chirurgischen Station wurde vor einigen Wochen Exzision des Lupusknötchens an der Nasenwurzel und Exstirpation des Halslymphoms vorgenommen; doch trat kurz darauf an beiden Stellen Rezidive auf.

Wir nahmen die kleinen Lupusherde im Oktober und November 1908 in Lichtbehandlung. Im ganzen 11 Sitzungen. März 1910, d. i. fast ein einhalb Jahre später, sahen wir den Knaben lupusfrei. Das Halslymphom ging unter mehrmonatiger Röntgenbehandlung vollständig zurück.

L. F. 323. G. J., 10jährige Schülerin.

Lupus exuberans der Nasenspitze und angrenzenden Wangenpartien, sowie an der *Oberlippe bis zum Lippenrot.* Krankheitsdauer ¾ Jahre. Über hereditäre Belastung nichts bekannt. Sehr vernachlässigt, bisher unbehandelt. Interner Befund normal.

Das Kind erhielt bei uns vom Herbst 1908 bis Herbst 1909 etwa 250 Belichtungen, ohne daß wir Erfolg damit aufzuweisen hätten. Als Ursache kann wohl herangezogen werden, daß es uns nicht gelang, die häusliche Vernachlässigung zu überwinden und das Kind an eine regelmäßige Behandlung und Verbandpflege zu gewöhnen. Wir haben im Oktober daher vorläufig die Finsenbehandlung unterbrochen, und jetzt einigemale Röntgenbestrahlung in schwachen Dosen verabreicht.

L. F. 324. D. A., 51jährige Hilfsarbeiterin.

Lupus der Nase, beider Wangen und der Stirne, oberhalb der Nase, seit 2 Jahren bestehend. Keine hereditäre Belastung. Eine tiefe, sattelförmige Einsenkung an der Nase wird auf ein Trauma in der Kindheit zurückgeführt. Für Lues keine Anhaltspunkte. Erst seit 6 Monaten erhielt die Kranke überhaupt Behandlung; mit Burow und Salben. Interner Befund normal.

Wir behandelten die Kranke vom November 1908 bis August 1909, ferner im November 1909 mit vielfachen Unterbrechungen, so daß sie im

ganzen nur 155 Belichtungen erhielt. August 1910 sahen wir sie lupus frei, d. i. neun Monate nach der letzten Belichtung.

L. F. 325. Sch. A., 52jährige Frau.

Lupus des linken Ohres, seit frühester Kindheit bestehend. Keine hereditäre Belastung. Früher nur mit Hausmitteln behandelt. Anfangs 1908 Excochleation an einer Klinik. Interner Befund normal.

Da der Lupus, welcher den ganzen Ohrrand betrifft, tumid war, wurde zunächst Pyrogallusbehandlung vorgenommen, dann ab November 1908 Belichtung, welche in kurzer Zeit sehr große Besserung brachte, so daß wir die Kranke Jänner 1909 aus der Behandlung ausschalten konnten. Leider hat sie sich seither bei uns nicht gezeigt.

L. F. 326. Sp. G., 17jähriges Fräulein.

Lupus an der rechten Ohrmuschel, welche in ihrem unteren Drittel etwas konsumiert ist. Vor 10 Jahren im Anschlusse an Scarlatina und Otitis entstanden. Beginn am Ohrläppchen. Familienanamnese belanglos. Wurde früher mit Salben, Pflastern und Ätzmitteln behandelt. Vor 2 Jahren in einer Spitalsabteilung excochleiert. Hat mehrmals Haemoptoe durchgemacht, zeigt aber nur eine Apicitis mäßigen Grades.

Wir belichteten die Kranke von Dezember 1908 bis Juni 1909 im ganzen 80mal. Anfangs März 1910, d. i. zehn Monate seit der letzten Belichtung, sahen wir die Kranke lupusfrei.

L. F. 327. L. P., 5jähriger Knabe.

Lupus der rechten Wange, etwa linsengroß, seit 8 bis 10 Monaten dauernd und langsam wachsend. Hereditäre Belastung ist nicht nachweisbar. Patient war vorher unbehandelt. Sonst gesund und kräftig.

Dezember 1908 bis März 1909 im ganzen 20 Belichtungssitzungen. September 1910, d. i. anderthalb Jahr nach der letzten Belichtung, sahen wir den Knaben vollständig lupusfrei. Fast unsichtbar zarte Narbe.

L. F. 328. T. C., 42jährige Private.

Lupus tumidus der linken Ohrmuschel und der Umgebung derselben im weiten Umkreise. Der Herd reicht nach vorne bis an das Os zygomaticum, nach oben und rückwärts hart an die Haargrenze. Der Lupus setzt sich in den narbigen meatus auditorius fort. Keine hereditäre Belastung. Vor 8 Jahren Beginn der Erkrankung angeblich auf dem Boden eines pigmentierten Muttermales, welches maltraetiert wurde. Eine Cousine der Kranken leidet an Lupus nasi. Vor 5 Jahren wurde die Kranke ausgiebig röntgenisiert, später auch mit Radium an einer Klinik behandelt. Vor 2 Jahren wiederholte Behandlung mit Paquelin und Galvanokauter. Interner Befund normal.

Die Kranke stand bei uns von Ende 1908 bis Ende 1909 in Lichtbehandlung und erhielt während dieser Zeit mehr als 300 Belichtungen.

März 1910 zeigt sie sich uns vielfach ausgeheilt. Auf dem Boden alter Röntgen-Radium-Veränderungen lupöse Nachschübe, die neuerlich belichtet werden.

L. F. 329. K. F., 46jähriger Spengler.

Lupus exuberans an der Nase. Mit mächtiger Verbreitung des Nasenendes. Erkrankung des Mucosa nasi. Die Erkrankung besteht seit einem Jahre. Keine hereditäre Belastung. Wurde mit verschiedenen Salben, zuletzt Pyrogallus, behandelt. Leichte Bronchitis.

Vom Mai bis Dezember 1908 in der Heilstätte Röntgenvorbehandlung, worunter sich der Herd etwas abflachte. Dezember 1908 bis Jänner 1910 mit dazwischengeschobenen großen Pausen im ganzen 250 Belichtungen. Patient ist gebessert. Behandlung wird fortgesetzt. Konsequente Pflege der Nasenschleimhaut.

Fig. 107. L. F. 330. Vor der Belichtung.

L. F. 330. G. A., 15jähriges Mädchen.

Lupus nodularis an der rechten Wange in der Kiefergegend. Am unteren Ende desselben eingezogene Narbe und Lymphome. (Fig. 107.) Vor 11 Jahren trat im Anschluß an einen Abszeß unter dem Kinn die Hautaffektion auf. Gesunde Familie. Bisher unbehandelt. Interner Befund normal.

Erhielt in der Heilstätte während des Jahres 1909 im ganzen 230 Belichtungen. Sie ist im wesentlichen ausgeheilt, mußte aber in den ersten Monaten des Jahres 1910 von Zeit zu Zeit noch für kleine Nachschübe oder suspekte Stellen nachbelichtet werden. Für eine Drüsenschwellung am unteren Ende des Herdes erhielt die Patientin Röntgenbestrahlung. Drüse etwas verkleinert. (Fig. 108.)

L. F. 331. St. E., 18jährige Schneiderin.

Lupus auf dem Boden einer Röntgennarbe. Seit 14 Jahren bestehende Erkrankung der linken Wange, die erst während der letzten 1½ Jahre sich über die linke und rechte Nasenhälfte verbreitet hat. Familienanamnese belanglos. Patientin wurde seit frühester Kindheit immer wieder teils mittels Lapisätzung, teils Exzochleation behandelt. Erst vor wenigen Monaten erhielt die Patientin Paquelinisierung, mit Pyrogallusbehandlung kombiniert, an einer Klinik. Vor 3 Jahren ausgiebige Röntgenbehandlung von privatärztlicher Seite. Interner Befund normal. Leichtes Ektropium des linken unteren Augenlides.

Jänner 1909 bis Juli 1909, November 1909 bis Februar 1910 im ganzen 120 Belichtungen. Auf dem Boden der alten Röntgennarbe nahmen die Reaktionen einen atypischen Verlauf und heilten nur langsam. Patientin ist unter der bisherigen Behandlung gebessert. Erhält September 1910 wieder einige Belichtungen für Residuen.

Fig. 108. L. F. 330. Nach der Belichtung.

L. F. 332. Sp. N., 18jährige Kaufmannstochter.

Lupus exulcerans von großer Ausdehnung *an beiden Wangen, am Halse, in der rechten Glutealgegend* und am *rechten Oberschenkel mehrere disseminierte Lupusknötchen.*

Über hereditäre Belastung und Vorbehandlung ist von der aus dem Balkan zugereisten Kranken nichts Wesentliches herauszubringen; soviel scheint fest zu stehen, daß sie seit frühester Kindheit lupös ist. Interner Befund normal.

Vom Februar 1909 bis Jänner 1910 erhielt sie bei uns im ganzen 616 Belichtungen und konnte in sehr gebessertem Zustande ihre Kur für einige Zeit unterbrechen, und in ihre Heimat gesendet werden.

L. F. 333 H. St., 13jährige Schülerin.

Ausgebreitetes Skrophuloderma des Gesichtes mit Lupus an der Nase. Unter beiden Augen tief eingezogene Narbe nach Caries. Am linken Vorderarm und in der Sternalgegend alte Narben nach Caries und Skrophuloderma. Die Erkrankung besteht seit 9 Jahren. Auch die Mutter des Kindes hat alte Caries narben an den Extremitäten. Mehrere Kuren im Jodbade Hall. Im übrigen sehr vernachlässigt. Interner Befund normal.

Wir nahmen die skrophulodermatischen Partien in Röntgen und den Lupus nasi Jänner 1909 bis März 1909 in Lichtbehandlung und empfahlen außerdem Seebospz. In den ersten Monaten trat unter der kombinierten Behandlung fast vollständige Ausheilung ein. Leider entzog jedoch die Mutter das Kind durch mehrere Monate unserer Therapie, bis dasselbe Ende 1909 wieder in sehr argem Zustande bei uns erschien. Die vordem ausgeheilten Partien waren zwar bis auf kleine Nachschübe in gut vernarbtem Zustande, doch hätten sich inzwischen neue Skrophulodermaherde am Körper, Caries an der rechten großen Zehe und ein Abscessus frigidus an der Rückseite des rechten Oberschenkels gezeigt. Wir nahmen das Mädchen neuerlich in Pflege und Behandlung, worauf bald Besserung eintrat. Es ließe sich in diesem Falle durch einen längeren Aufenthalt zur See eine günstigere Disposition erwarten, da die neu auftauchenden Herde immer ziemlich rasch zur Ausheilung gelangen.

L. F. 334. B. E., 32jährige Frau.

Lupusinfiltrate in einer kindhandtellergroßen Röntgennarbe der linken Wange. Die Krankheit besteht seit 20 Jahren. Keine hereditäre Belastung. Anfangs Excochleation. Vor 3 bis 4 Jahren Paquelinisierung in einem Ambulatorium. Viele Monate hindurch dreimal wöchentlich Röntgenbestrahlung an einer dermatologischen Station. Interner Befund normal.

An der Peripherie und im Zentrum einer charakteristischen Röntgennarbe mehrere Lupusinfiltrate, welche wir im Februar und März 1909 mit 15 Belichtungen zur Ausheilung brachten. Ist März 1910, d. i. ein Jahr später von uns als lupusfrei beobachtet.

L. F. 335. H. M., 5jähriges Mädchen.

Heller großer Lupusherd an der linken Schläfe, besteht seit 3½ Jahren. Gesundes, kräftiges Kind. Die Mutter wurde wegen Lupus bei uns operiert. (Siehe O. F. Nr. 405.) Die Großmutter war lungenkrank. Bisher Salbenbehandlung und Jodpinselung.

Erhielt vom Februar bis Juni 1909 im ganzen 16 Finsensitzungen. Seit fünfviertel Jahren sehen wir das Kind rezidivfrei.

L. F. 336. D. L., 16jähriger Student.

Lupus tumidus des unteren Nasenendes, der *angrenzenden linken Nasenhalbpartie* und *Oberlippe bis zum Lippenrot*, seit 1 Jahr bestehend,

bisher unbehandelt. Keine hereditäre Belastung. Sehr anämisch. Kein positiver Lungenbefund.

Von Februar bis Mai 1909 erhielt der Knabe in der Heilstätte 200 Belichtungen, nach vorausgegangener Pyrogallusvorbehandlung und wurde auch für die Nasenschleimhaut in gewohnter Weise behandelt. Der Erfolg war jedoch kein zufriedenstellender; da das Allgemeinbefinden des Patienten sich ebenfalls verschlimmerte, so unterbrachen wir die Behandlung und empfahlen zunächst Aufenthalt in Seeklima. Wir haben den Knaben bisher nicht wiedergesehen.

L. F. 337. D. A., 69jährige Frau.

Lupus nodularis an der Nasenspitze und dem linken Nasenflügel. Krankheitsdauer $1\frac{1}{4}$ Jahre. Über hereditäre Belastung nichts eruierbar. Früher nur mit Salben behandelt. Vor kurzem erhielt die Kranke von einem Radiologen mehrere Röntgenbestrahlungen. Lungenbefund normal, leichte Arteriosklerose.

Erhielt Februar und März 1909 im ganzen 42 Belichtungen und wurde dann vorläufig nach entsprechender Durchreaktion entlassen. Gab uns bisher noch keine Gelegenheit zur Revision.

L. F. 338. H. Th., 7jähriges Mädchen.

Kreuzergroßer Lupusherd an der linken Wange, 2 cm vom Mundwinkel entfernt. Beginn vor 4 Jahren. Die Familie des Kindes ist gesund. Vor 1 Jahr im Linzer Spital Röntgenbehandlung durch 4 Wochen, dann eine Kur in Bad Hall. Interner Befund normal.

Februar 1909 bis Juni 1909 im ganzen 42 Belichtungen. August 1910, d. i. fünfviertel Jahre nach der letzten Belichtung, sahen wir das Kind lupusfrei.

L. F. 339. N. Th., 25jährige Frau.

Lupusherd von 20 Hellerstückgröße an der linken Wange, mehrere Lupusknötchen an der Nasenspitze. Begann vor $4\frac{1}{2}$ Jahren an der Wange. Keine hereditäre Belastung. 1904 Auskratzung, später Lapisätzung an dermatologischen Stationen. Interner Befund normal.

Wir belichteten die Kranke vom März 1909 bis Juni 1909. Vom November 1909 bis Jänner 1910 erhielt sie in größeren Intervallen einige Nachbelichtungen. Beobachtung noch nicht abgeschlossen.

L. F. 340. H. A., 15jähriger Lehrling.

1. Hypertrophischer Lupus der Nase, die ganze Spitze und das Septum einnehmend und an diesem ein Stück weit in die Mucosa hineinreichend. 2. Kindhandtellergroßer Herd vor dem linken Ohre, darunter eine Drüse. Auch unter dem Kinne Drüsenschwellung mäßigen Grades. Der Herd an der Wange seit 2 Jahren bestehend, der Herd an der Nase angeblich erst seit mehreren Monaten. Keine hereditäre Belastung. Wurde bisher nur mit Salben behandelt. Rechte Lungenspitze suspekt.

Die Drüsenschwellungen werden in der Heilstätte röntgenisiert und verkleinerten sich unter dieser Behandlung. Lupus von März 1909 bis Ende 1909 in Behandlung, im ganzen 136 Stunden. Der Herd vor dem Ohre erschien seit mehreren Monaten ausgeheilt, während der Herd an der Nase sich hartnäckig erwies. Seit August 1910 Verschlechterung an der Nase, im Herde vor dem Ohre einige neue succulente Knötchen. Verschlimmerung des Lungenbefundes. Linsenbehandlung wurde ausgesetzt, eine Tuberkulinkur eingeleitet.

L. F. 341. F. F., 18jähriger Mechaniker.

Flacher *Lupus der Nase*, von der Spitze sich auf beide Flügel fortsetzend. Hydrops des linken Kniegelenkes. Krankheitsdauer 5 Jahre. Mutter leidet an einer asthmatischen Lungenaffektion. Eine Tante ist an einem Lungenleiden gestorben. Patient wurde in Innsbruck wiederholt exzochleiert und mit Pyrogallus behandelt. Erhielt dort außerdem für Granulationen der Nasenschleimhaut Milchsäure. Interner Befund normal. Das linke Knie ist mächtig angeschwollen und zeigt einen typischen Kapselfungus. Zur Behandlung desselben erhielt Patient fixen Verband auf einer chirurgischen Station, welchen er andauernd tragen muß.

März bis Juli 1909 im ganzen 130 Belichtungen. Mitte November sahen wir den Patienten wieder in sehr gebessertem Zustande. Er hielt einige Nachbelichtungen und wurde nach 14 Tagen zu einer abermaligen Unterbrechung in seine Heimat entlassen. September 1910 erschien Patient wieder, in gutem Zustande; erhält einige Belichtungen für Residuen.

L. F. 342. M. K., 46jährige Näherin.

Lupus der linken Wange und des linken Ohres, an den Randpartien hypertrophisch. Krankheitsdauer 12 Jahre. Keine hereditäre Belastung. Wurde erst seit 1½ Jahren von verschiedener ärztlicher Seite behandelt, bisher bloß mit Salben und Ätzmitteln. Die Kranke hatte vor 10 Jahren Hämoptoe, seither, besonders im Winter, Lungenkatarrh, zeigt aber als objektiven Befund nur Apicitis mäßigen Grades.

Ab April 1909 bis August 1909 kontinuierliche Lichtbehandlung, von da ab bis Jänner 1910 nur zeitweise hie und da eine Belichtung. Scheint ausgeheilt, steht in Beobachtung.

L. F. 343. R. K., 40jährige Bedienerin.

Lupusinfiltrat im Zentrum einer weißen Narbe, die ganze rechte Wange und den *Nasenrücken* einnehmend. Krankheitsdauer 34 Jahre. Mutter und Brüder sind skrophulös, ein Bruder war angeblich lupuskrank. Wurde wiederholt an verschiedenen Stationen paquelinisiert und lapisiert. Seit 12 Jahren ohne Behandlung. Interner Befund normal.

Sie erhielt in der Heilstätte vom April bis Juli 1909 im ganzen 74 Belichtungen. Ein halbes Jahr nach der Behandlung sahen wir sie lupusfrei.

L. F. 344. M. R., 2jähriges Mädchen.

Lupus disseminatus, seit 1 Jahre bestehend. Vor dem Eintritt in die Heilstätte noch unbehandelt. Im ganzen ein Dutzend kleiner Knötchen am Körper, darunter eines an der rechten Wange. Hereditär nicht belastet. Interner Befund normal.

Wurde vom April bis Juni 1909 belichtet. Wird seither von uns als lupusfrei, d. i. seit fünfvierteljahren, beobachtet.

L. F. 345. F. M., 42jährige Bedienerin.

Lupus tumidus des linken Ohres, nur das obere Drittel freilassend. *Disseminierte Knötchen* in der *linken Praeauricular gegend*, daselbst eine eingezogene Narbe (Fig. 109) seit 1 Jahre bestehend. Zwei Geschwister starben an Lungentuberkulose. Vor einigen Wochen wurde die Kranke an einer Klinik exchochleiert. Interner Befund normal.

Fig. 109. L. F. 345. Vor der Lichtbehandlung.

Fig. 110. L. F. 345. Durch Röntgen- und Lichtbehandlung seit mehr als einem Jahre geheilt.

Wir behandelten den Krankheitsherd zunächst durch einige Monate mit schwachen Röntgendosen, worunter derselbe etwas abflachte. April 1909 bis September 1909 Finsenbehandlung im ganzen 120 Stunden. Oktober 1910, d. i. seit dreizehn Monaten lupusfrei. (Fig. 110.)

L. F. 346. P. M., 59jährige Private.

Zweihellerstückgroßer Lupusherd am rechten Nasenflügel neben dem inneren Augenwinkel. Krankheitsdauer 3 Monate. Ein Oheim der Kranken litt angeblich ebenfalls an Lupus, eine Tochter und eine Enkelin derselben wurden bei uns, erstere vor 13, letztere vor 4 Jahren wegen Lupus operiert. (Siehe O. F. Nr. 50 und 248.) Patientin war bisher unbehandelt. Hatte vor 29 Jahren eine Pleuritis, wovon noch Schwarten konstatierbar sind.

Sie erhielt vom April bis Juli 1909 in der Heilstätte im ganzen 18 Belichtungen und erschien im Februar 1910 wieder zum Teile ausgeheilt. Bedarf noch einiger Nachbehandlung.

L. F. 347. J. K., 33jähriger Silberdreher.

Ausgedehnter narbiger Lupusherd an dem linken Unterkiefer und linker Praeauricularregion. Die Krankheit besteht seit 4 Jahren. Über here

ditäre Belastung ist nichts bekannt. Patient wurde zu Anfang der Erkrankung vom Kassenarzt mit Jodsalbe behandelt. Außerdem war er von da an alljährlich in Bad Hall und nahm dort Bäder. Es wurden dort auch einige Male Incisionen und Lapisätzungen vorgenommen. Vor 6 Jahren litt Patient an einem Lungenkatarrh und zeigt auch jetzt Symptome einer Apicitis mäßigen Grades.

Vom April 1909 bis April 1910 erhielt der Kranke in der Heilstätte im ganzen 180 Belichtungen. Ist in sehr gutem Zustande und steht jetzt nur in Beobachtung.

L. F. 348. F. J., 37jähriger Hilfsarbeiter.

Follikulärer Lupus der Nasenspitze und Oberlippe. Beginn vor 10 Monaten. Hereditäre Belastung ist nicht konstatierbar. Der Kranke erhielt vor der Aufnahme in die Heilstätte nur Behandlung mit grauer Salbe. Er ist innerlich gesund.

Wir leiteten zunächst Röntgenbehandlung ein, ohne einen wesentlichen Erfolg konstatieren zu können und begannen dann im Mai 1909 Finsenbelichtung, die aber Patient nur zweimal wöchentlich erhalten konnte. Seit mehreren Monaten nicht gesehen.

L. F. 349. M. J., 6jähriges Mädchen.

Hypertrophischer Lupus der linken Wange, etwa viermal so groß wie ein Fünfkronenstück. Krankheitsdauer 6 Jahre. Über hereditäre Belastung nichts bekannt. Das Kind erhielt auf einer dermatologischen Station Röntgenbehandlung ohne wesentlichen Erfolg. Sonst gesund.

Mai 1909 bis Juli 1909 im ganzen etwa 130 Belichtungen. Als wir das Kind Ende Dezember wiedersahen, war es größtenteils ausgeheilt und zeigte an den Randpartien einzelne Residuen, welche wir noch in Lichtbehandlung nahmen. Steht jetzt in Beobachtung.

L. F. 350. S. A., 34jährige Frau.

Fünfkronengroßer Lupus vor dem rechten Ohre. Vor 2 Jahren Beginn auf dem Boden einer alten Narbe. Der Vater starb an Lungentuberkulose. Vor einigen Monaten an einer dermatologischen Station mit dem Lapisstift behandelt. Sonst unbehandelt. Interner Befund normal.

Erhielt vom Mai 1909 bis Juli 1909 im ganzen 52 Belichtungen und hat sich uns seither noch nicht gezeigt. Sie war dem Anscheine nach lupusfrei, als wir sie entließen. März 1910 liegt die Mitteilung eines Arztes aus ihrer Heimat über Ausheilung vor. Wir selbst revidierten die Kranke noch nicht.

L. F. 351. T. F., 50jähriger Arbeiter.

Lupus des mittleren Gesichtes mit Konsumption des unteren Nasenendes. Krankheitsdauer 30 Jahre. Keine hereditäre Belastung. Wurde in früheren Jahren oft exzochleiert und mit Lapis behandelt. Erscheint bei

uns, nachdem er gerade eine Pyrogallusbehandlung durchgemacht hat. Interner Befund normal.

Mai bis Juli im ganzen 180 Belichtungen. Ende Juli 1910, d. i. ein Jahr nach der letzten Behandlung, sahen wir ihn lupusfrei.

L. F. 352. K. F., 19jährige Müllerstochter.

Schwerer Lupus exulcerans der ganzen mittleren Gesichtspartie, Mitbeteiligung *der ganzen Nase mit Zerstörung des knorpligen Nasenendes. Lupusinfiltrate am rechten oberen Augenlid. Ausgedehnter Lupusherd an der Innenfläche des rechten Ellenbogens.* Die Erkrankung besteht erst seit 4 Jahren. Familienanamnese ergibt keine Anhaltspunkte für hereditäre Belastung. Patientin war zweimal zu je 6 Wochen in Darkau, bekam dort Jodbäder und lokal Lapussalbe. Es zeigte sich wenig Erfolg. Später wurde sie in Lindewiese mit kalten Packungen behandelt. Vor ½ Jahr Erysipel. Interner Befund normal.

Die Kranke stand seit Juni 1909 mit dreimonatiger Unterbrechung bis Mai 1910 in kontinuierlicher Finsenbehandlung des Gesichtes und Quarzlampenbehandlung des Oberarmes. Mucosa nasi wird konsequent mit Jod und Resorzin behandelt. Ist bereits sehr gebessert. Steht jetzt nur in Beobachtung.

L. F. 353. R. M., 9jähriges Mädchen.

Seit 3 Jahren besteht ein *hellergroßer Lupusherd an der linken Wange*, angeblich nach Trauma an derselben Stelle. Ein Bruder hatte einen ausgedehnten Lupusherd im Gesichte und wurde in der Heilstätte der Exstirpationsmethode unterzogen. (O. F. Nr. 420.) Das Kind war unbehandelt, als es in die Heilstätte eintrat. Sonst gesund.

Mai 1909 bis Juli 1909 im ganzen 6 Belichtungsstunden. Ende März vember 1910, d. i. fünfviertel Jahre später, lupusfrei von uns wiedergesehen.

L. F. 354. B. H., 41jährige Wäscherin.

Lupus exulcerans am unteren Ende der Nase, haselnußgroßes Skrophuloderma in der *Mitte der linken Wange*. Krankheitsdauer 3 Jahre. Keine hereditäre Belastung, doch war der Ehegatte lungenkrank und starb vor 2½ Jahren. Bisher nur mit Salben behandelt. Interner Befund normal.

Wir belichteten von Mai 1909 bis Juli 1909. Als die Patientin im November wieder erschien, war sie schon sehr gebessert. Neuerliche Belichtungsserie bis Februar 1910. Das Skrophuloderma an der linken Wange ging auf mehrere Röntgenbestrahlungen zu 3 K zurück. Nicht wiedergesehen.

L. F. 355. P. W., 23jähriger Schreiber.

Lupus in der linken Präauricular gegend, seit frühester Kindheit bestehend. Hereditäre Belastung nicht nachzuweisen. Vor 5 Jahren wurde in einem Provinzspitale ein Lupusherd am linken Ohr excidiert und eine

plastische Deckung vorgenommen. Vor 3 Jahren trat jedoch Rezidive ein. Danach behandelte sich Patient selbst mit Pyrogallussäure. Interner Befund normal.

Als wir den Kranken aufnahmen, konstatierten wir auf dem Boden der Plastik zahlreiche Lupusknötchen, die wir der Finsenbehandlung unterzogen, zunächst Juni und Juli 1909, später Oktober und November 1909. Eine abschließende Beobachtung liegt noch nicht vor.

L. F. 356. B. L., 23jährige Bauerntochter.

Lupus des rechten Nasenflügels und an der *linken Achillesregion*. Der Herd am Fuße besteht seit 14 Jahren. Die Affektion an der Nase erst seit einigen Monaten. Über hereditäre Belastung nichts bekannt. Wurde früher nur mit Salben behandelt. Hustet häufig, jedoch kein deutlicher pathologischer Lungenbefund.

Fig. 111. L. F. 356. Bei Eintritt in die Behandlung.

Fig. 112. L. F. 356. Durch Lichtbehandlung fast ausgeheilt.

Die Kranke wurde im Juni und Juli 1909, ferner im Dezember 1909 für das Gesicht belichtet. Herd am Fuße exstirpiert. (O. F. Nr. 422.) Die Beobachtung ist noch nicht abgeschlossen.

L. F. 357. S. H., 6jähriges Mädchen.

Zwei hellergroße Lupusherde am rechten Vorderarm. Patientin seit 2½ Jahren krank. Hereditäre Belastung ist nicht nachzuweisen. Erhielt bisher eine Injektionsbehandlung unbekannter Art und Jodoformverbände. Interner Befund normal.

Juni 1909 bis September 1909 stand das Kind in der Heilstätte in Lichtbehandlung und erhielt im ganzen 30 Stunden. März 1910, d. i. 7 Monate später, sahen wir sie lupusfrei.

L. F. 358. W. S., 15jähriges Mädchen.

Lupus hypertrophicus am Ende der Nase. Fig. 111. *Ausgedehnter Lupus der hinteren Hälfte des harten Gaumens*, seit einem Jahre bestehend. Die Mutter der Kranken soll ebenfalls an Gesichtslupus leiden. Patientin wurde bisher an dermatologischen Stationen mit Ätzsalben behandelt. Es besteht ein Spitzenprozeß mäßigen Grades.

Vom Juni 1909 bis Oktober 1909 verabreichten wir der Kranken 80 Belichtungen und gaben im Jänner 1910 für eine suspekte schuppende Stelle an der Nase noch mehrere Nachsitzungen. Der Lupus des Gaumens steht in Radiumbehandlung. Eine von uns gleichzeitig eingeleitete Tuberkulinkur war von keinem wesentlichen Einflusse. Schleimhautprozeß bisher nur wenig gebessert. September 1910 im Gesichte fast ausgeheilt. (Fig. 112.) Erhält noch einige Nachbelichtungen.

L. F. 359. K. B., 27jährige Frau.

Hellergroßes Lupusinfiltrat an der Rückfläche des linken Ohrläppchens, seit 4 bis 5 Jahren bestehend. Ein Bruder leidet an Lungenspitzenkatarrh. Vor einem Jahre wurde in Krakau eine Exzision vorgenommen.

Fig. 113. L. F. 359. Vor der Lichtbehandlung.

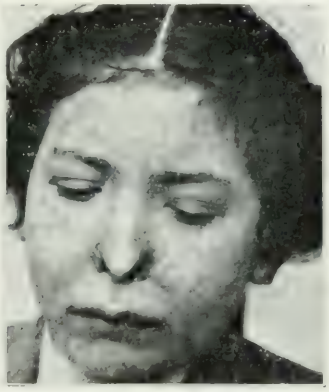

Fig. 114. L. F. 360. Durch Lichtbehandlung geheilt.

die jedoch zu Rezidiv führte. Vor einigen Wochen Excochleation an einer Spitalsabteilung mit nachfolgender Pyrogallusbehandlung. Abermals rasch auftretendes Rezidiv. Interner Befund normal.

Die Kranke erhielt in der Heilstätte in der Zeit von Juni bis November 1909 im ganzen 51 Belichtungen, wurde dann als dem Anscheine nach lupusfrei entlassen. Wir hatten noch keine Gelegenheit, sie zu revidieren.

L. F. 360. H. F., 14jährige Schülerin.

Lupus nodularis und hypertrophischer Lupus der unteren Nasenhälfte, mit teilweiser Konsumption der Nasenflügel, ein Stück weit auf die *linke Wange und an der rechten Wange bis hart zur Praeauricular gegend*

reichend. Auch die *Oberlippe ist mächtig infiltriert und am Lippenrot* ulceriert (Fig. 114). Mundschleimhaut frei. Krankheitsdauer 2 Jahre. Angeblich im Anschluß an ein Erysipel. Vater leidet häufig an Kehlkopfkatarrhen. Die Kranke war bisher unbehandelt. Interner Befund normal.

Juni 1909 bis Ende Oktober 1909 im ganzen 160 Belichtungen nach vorausgegangener Pyrogallusvorbehandlung. Die hypertrophische Lippe wurde vor der Belichtung mit einigen schwachen Röntgendosen behandelt und gelangte rasch zur Abschwellung. September 1910, d. i. elf Monate seit Abschluß der Lichtbehandlung, sahen wir die Kranke lupusfrei. (Fig. 114.) Die hypertrophische Nasenschleimhaut wird konsequent mit starken Jodlösungen touchiert.

L. F. 361. K. F., 45jährige Hilfsarbeiterin.

Lupus und Skrophuloderma an beiden Wangen, Nase, Oberlippe. Letztere hypertrophisch. *Lupöse Infiltration am harten Gaumen.* Krankheitsdauer 26 Jahre. Mutter starb an Lungentuberkulose, desgleichen eine 45jährige Schwester, die auch an Lupus gelitten haben soll. Vor 11 Jahren wurde in einem Provinzspital eine Operation unbekannter Art vorgenommen. Alter Spitzenprozeß.

Patientin steht seit Juni 1909 nach vorausgegangener Resorzin-Behandlung in Finsentherapie des Gesichtes mit vielmonatigen Beobachtungsintervallen. Die hypertrophische und ulcerose Lippe wurde durch Röntgenbestrahlung zur Abschwellung und Überhäutung gebracht. Der Schleimhautprozeß ist unter Radiumbehandlung ein wenig gebessert. Gleichzeitig wurde eine Tuberkulinkur eingeleitet, die wir aber unterbrechen mußten, da ihr Einfluß ein ungünstiger war. In gebessertem Zustande wurde die Kranke zur späteren Beobachtung in ihre Heimat entlassen. Noch nicht revidiert.

L. F. 362. L. L., 5½jähriges Kind.

Lupusherd vom Linsengröße am rechten Daumenballen. Beginn vor 1 Jahr. Der Vater leidet an Lungenspitzenaffektion. Bis zum Eintritt in die Heilstätte war das Kind unbehandelt.

Erhielt im Juni 1909 einige wenige Belichtungen. Ende Mai 1910, d. i. elf Monate später, sahen wir das Kind lupusfrei.

L. F. 363. P. E., 49jährige Häuslerin.

Lupus exulcerans an der Nase mit leichter Zerstörung an der Nasenspitze und linkem Nasenflügel. *Einzelne krustenbedeckte bis linsengroße Infiltrate an beiden Wangen.* Die Erkrankung besteht seit 2 Jahren. Vater war lungenkrank. Auch die Mutter starb an Tuberkulose. Zwei Geschwister starben im frühesten Kindesalter. Die bisherige Behandlung vor Aufnahme in die Heilstätte hatte in Auskratzungen und Salbenbehandlungen bestanden. Patientin litt häufig an Erysipel. Es besteht Bronchitis mäßigen Grades.

Juni bis Oktober 1909 im ganzen 150 Belichtungen. Ende Februar 1910, d. i. vier Monate seit der letzten Belichtung, sahen wir die Kranke zuletzt und hatten keine Veranlassung zu neuerlicher Belichtung.

L. F. 364. P. A., 13jähriges Mädchen.

Schwerer Lupus tumidus und exulcerans des ganzen Gesichtes mit Zerstörung der Nase, *Retraktion der Lippen*, Speichelfluß, *Zahnfleischlupus*, *Lupus am Halse*. Die Mucosa nasi ist mitbeteiligt. Die Erkrankung besteht seit 7 Jahren, begann als Skrophulose am Halse und machte dann rapide Fortschritte. Großvater und Vater waren drüsenleidend. Patientin machte bisher nur Kuren in Jodbade Hall, später an der See in Lussingrande, zuletzt 1 Jahr lang in San Pelagio durch. Ihr Zustand verschlimmerte sich jedoch immer mehr. Sie hustet ein wenig, hat aber keinen nachweisbaren objektiven Befund an den Lungen.

Sie erschien bei uns in furchtbar vernachlässigtem Zustande, wurde zunächst durch Salbenbehandlung in ein gepflegteres Stadium übergeführt und erhielt dann mit sehr gutem Erfolge Röntgenbestrahlung für die hypertrophischen Lippen, Finsenbehandlung ab Mai 1909 für das übrige Gesicht bis November 1909, täglich drei bis vier Sitzungen. Der Erfolg war ein ganz überraschender. Der Herd war schon blaß und stellenweise ganz ausgeheilt, als die Kranke plötzlich im Anschluß an eine Rhinitis eine Nebenhöhleneiterung aquirierte, von da aus Gehirnabszeß bekam und im Verlaufe weniger Tage unter fondroyanten Erscheinungen starb.

L. F. 365. L. R., 3jähriger Knabe.

Lupusknötchen am linken Ohrläppchen. Die Erkrankung begann vor 2½ Jahren. Der Bruder des Vaters ist lupuskrank und steht in der Heilstätte in Lichtbehandlung. (L. F. Nr. 371.) Patient wurde bisher nur indifferent behandelt. Mit 10 Monaten hatte Patient Keuchhusten und hustet seit damals; linke Lungenspitze ist suspekt.

Im Juni 1909 2 Belichtungsstunden. März 1910, d. i. acht Monate nach Abschluß der Belichtungen, sahen wir das Kind lupusfrei und bei gutem Wohlbefinden.

L. F. 366. H. M., 44jährige Schneidersgattin.

Kronengroßer Lupus der Nasenspitze; haselnußgroßes Skrophuloderma der linken Wange. Caries am rechten Zeigefinger. Vor zirka 5 Monaten trat die Erkrankung an Nase und Hand fast gleichzeitig auf. Vater der Patientin starb an Lungentuberkulose, Mutter wahrscheinlich auch daran. Kinder sind schwächlich und anämisch. Patientin behandelte zuerst selbst ihre Nase mit Bädern nach Kneipp. Im vorigen Monat wurde sie vom Privatarzt mit essigsaurer Tonerde und Bleiwasser behandelt, bekam später Sol. Fowleri innerlich, außerdem Thigenol und Zinkoxyd. Als kleines Kind hatte Patientin Lungenentzündung. Sie hustet zeitweilig, besonders starker Husten vor 2 Jahren. Sehr anämisch. Ausgesprochener Spitzenprozeß rechts.

Juni 1909 bis Jänner 1910 103 Belichtungen; steht dann viele Monate lang auf in Beobachtung. Das Skrophuloderma an der Wange verschwand unter Punktion und Röntgenbestrahlung. Für den kariösen Prozeß am Finger wendeten wir ebenfalls Röntgentherapie an, wie es scheint mit gutem Erfolg. September 1910 erhält die Kranke für drei stecknadelkopfgroße Knötchen, die noch übrig sind, sechs Belichtungen.

L. F. 367. E. M., 52jährige Frau.

Lupus exfoliativus des Nasenrückens. Knotengruppen an beiden Wangen in vernarbtem Terrain. Vom rechten Handrücken zieht sich eine ausgedehnte zarte Narbe ein Stück weit den Vorderarm hinauf. Der Herd an der Hand trat vor 9 Jahren, im Gesicht vor 4 Jahren auf. Der Mann starb an Tuberkulose, ein Kind im frühesten Alter. In der Familie ist Schwerhörigkeit erblich. Patientin wurde vor 4 Jahren in einem Röntgeninstitut im Gesicht mit Radium behandelt, erhielt Salbenbehandlung der Hand, welche langsam ganz ausheilte, während der Gesichtslupus nur zum Teil verschwand. Patientin hustet seit einigen Jahren ein wenig. Alter Spitzenprozeß.

Seit Juni 1909 erhielt die Kranke 50 Belichtungen. Der, wie es scheint, sehr gutartige, oberflächliche Prozeß gestattete schon nach kurzer Zeit die Unterbrechung der Belichtung. Mai 1910, d. i. dreiviertel Jahre später, sahen wir die Patientin lupusfrei.

L. F. 368. B. E., 24jähriger Tischlergehilfe.

Lupus des rechten Nasenflügels, seit etwa 6 Monaten bestehend. Von hereditärer Belastung ist nichts bekannt. Patient wurde bisher nur mit Salben behandelt. Interner Befund normal.

Wir nahmen den Kranken im Juni 1909 in Lichtbehandlung; doch blieb Patient nach einigen Belichtungen aus der Heilstätte fort.

L. F. 369. F. A., 3jähriges Findelkind, Mädchen.

Linsengroßer Lupusherd in einer kleinen Narbe der *linken Wange.* Krankheitsdauer 2 Jahre. Mutter starb an Lungentuberkulose. War früher mit Leberthran und essigsaurer Tonerde behandelt worden. Sonst gesund.

Erhielt Juni 1909 2 Belichtungen. März 1910, d. i. neun Monate später, sahen wir das Kind lupusfrei.

L. F. 370. Sch. M., 24jährige Frau.

Lupus der Nasenspitze und *des rechten Nasenflügels* mit Verengung des rechten Naseneinganges. Granulationen an der Nasenschleimhaut. Die Erkrankung begann vor 8 Jahren. Von hereditärer Belastung ist nichts bekannt. Patientin wurde, wie sie mitteilt, vor 3 Jahren an einer chirurgischen Abteilung kauterisiert und behielt im Anschluß hieran ihre Nasenverengung. Seither wiederholte Anwendung von ätzenden Salben. Innerlich gesund.

Wir nahmen Patientin im Juli 1909 in Lichtbehandlung und verabreichten bis Oktober 1909 im ganzen 50 Sitzungen. Die Nasenschleimhautaffektion wurde mit dem Galvanokauter behandelt. März 1910, d. i. ein halbes Jahr nach Abschluß der Behandlung, sahen wir die Kranke lupusfrei; jedoch beklagt sie sich über Stechen im Naseninneru. Ein pathologischer Befund ist daselbst nicht nachweisbar.

F. L. 371. L. J. 34jähriger Hilfsarbeiter.

Ausgedehnter, von Narben durchzogener, flacher *Lupusherd am Halse rechts*, vom Ohre bis unter das Kinn reichend, und *auch ein Stück weit sich auf die rechte Wange ausdehnend*. (Figur 115.) Die Erkrankung besteht seit 29 Jahren. Der Neffe des Patienten leidet an Lupus (siehe L. F. Nr. 365). Eine Cousine ist an Tuberkulose gestorben. Vor 29 Jahren, als die Hauterkrankung begann, litt Patient an Caries am linken Ellbogen und Skrophuloderma der Leistengegend. Man sieht jetzt entsprechende Narben an diesen Stellen. Patient ist bisher fast ganz unbehandelt geblieben. Interner Befund normal.

Vom Juli bis Februar 1910 erhielt der Kranke in der Heilstätte im ganzen 122 Belichtungen und war dann in sehr gutem Zustande, so daß wir ihn bis Herbst 1910 nur in Beobachtung hielten. September 1910 bis auf 4 bis 5 kleine Pünktchen am vorderen Rande vollkommen ausgeheilt. (Fig. 116.) Erhält einige Nachbelichtungen.

Fig. 115. L. F. 371. Vor der Lichtbehandlung.

Fig. 116. L. F. 371. Durch Lichtbehandlung bis auf unbedeutende Reste geheilt.

L. F. 372. R. J., 43jährige Hilfsarbeiterin.

Lupus gigillaris am ganzen rechten Handrücken von der Kommissur des ersten und zweiten Fingers beginnend und den Daumen in seiner ganzen Strickseite weit ergreifend, auf den Boden einer Röntgennarbe. Die Erkrankung besteht seit 6 Jahren. Keine hereditäre Belastung nachweisbar. Wurde vor 4 Jahren an einer Klinik in 40 Sitzungen, je 6 Tage hintereinander röntgenisiert. Dann Fortsetzung dieser Bestrahlungen in monatlichen Pausen. Die letzte Bestrahlung erfolgte vor 6 Monaten, doch breitete sich die Erkrankung immer mehr aus. Apicitis dextra.

Wir nahmen die Patientin im Juli 1909 in Lichtbehandlung. Sie erhielt bisher erst 40 Belichtungen. Ist Ende 1909 gebessert. Nicht wieder bei uns erschienen.

L. F. 373. S. M., 24jähriges Bauernmädchen.

Lupus hypertrophicus beider Wangen, der *Nase und Oberlippe* mit mächtiger Anschwellung derselben. *Skrophuloderma am Halse*. Nasenschleimhaut mitergriffen. Mundschleimhaut frei. Die Erkrankung besteht seit 10 Jahren. Über hereditäre Belastung ist nichts bekannt. Patientin wurde immer mit Salben behandelt, vor kurzer Zeit an einer Prager Klinik paquelinisiert. Interner Befund normal.

Wir nahmen zunächst die hypertrophische Lippe in Röntgenbehandlung und behandelten den Gesichtslupus mit Pyrogallus. Hiedurch erzielten wir Abflachung. Seit September 1909 in Lichtbehandlung. Die Lippe und ein etwa pflaumengrobes Skrophuloderma am Halse wird röntgenisiert. Nach etwa zweimonatlicher Finsenbehandlung unterbrach die Kranke und zeigte sich uns nicht wieder.

L. F. 374. A. M., 18jähriges Fräulein.

Lupus nodularis der Nase an ihrer Spitze und dem rechten Flügel. Die Erkrankung *setzt sich ein wenig auf die Oberlippe fort*. Die Krankheit besteht seit 11 Jahren. Hereditäre Belastung nicht vorhanden. Vor 6 Jahren wurde Patientin von uns noch auf der Abteilung L a n g im Allgemeinen Krankenhause belichtet, blieb aber nach kurzer Zeit aus. Interner Befund normal.

Als wir die Patientin im August 1909 nach sechsjähriger Abwesenheit sahen, konnten wir konstatieren, daß eine Ausbreitung des Leidens nicht erfolgt war. In dem zum Teile vernarbten Terrain jedoch deutliche Lupusreste vorhanden. Wir leiteten neuerdings Finsenbehandlung ein. Patientin erhielt die Belichtungen sehr selten, alle 3 bis 4 Wochen nur eine Belichtung, scheint Herbst 1910 a u s g e h e i l t zu sein. Doch ist die Beobachtung noch nicht abgeschlossen.

L. F. 375. A. F., 16jähriger Lehrling.

Schwerer ausgedehnter, succulenter Lupus exulcerans, das rechte Ohr, die ganze rechte Wange, rechte Nasenhälfte und Oberlippe einnehmend.

unter dem Kinn bis an die linke Halsseite reichend. Ein zweiter, kindhandtellergroßer Herd vor dem linken Ohr. Diese angeborene Erkrankung hat sich angeblich erst seit einem Jahre entwickelt. Die Mutter der Kranken ist an Lungenphthise gestorben. Patient wurde in einem Provinzspital mit dem Lapisstift behandelt, als rasche Verschlimmerung eintrat, in ein Jodbad gesendet. Der Knabe zeigt intern keinen pathologischen Befund und ist kräftig.

Wir nahmen ihn erst im August 1909 in Behandlung, leiteten nach ausgiebiger Pyrogallus-Vorbehandlung Finsenbelichtung ein, welche noch fortgesetzt wird. Gleichzeitig Tuberkulinkur. Herbst 1910 in gebessertem Zustande, über Wunsch in seine Heimat entlassen.

L. F. 376. M. K., 54jähriger Arbeiter.

Schwerer Lupus vulgaris der Stirne und des ganzen Gesichtes. Nur Kinn, Lippen und Ohren sind frei. Krankheitsdauer 25 Jahre. Über hereditäre Belastung ist nichts bekannt. Wurde oft mit Auskratzungen behandelt. Interner Befund normal.

Wir leiteten August 1909 die Lichtbehandlung ein, aus welcher sich der Kranke jedoch bald entzog.

L. F. 377. R. M., 40jährige Holzarbeitersfrau.

Lupus tumidus in mehr als handtellerbreiter Spange am rechten Mundwinkel, Nasenflügel und Kinn, über Wange und Ohr an die Haargrenze reichend. Das obere Drittel des Ohres ist lupusfrei. Krankheitsdauer 30 Jahre. Hereditär nicht belastet. Vor 15 Jahren Excochleation und Lapisbehandlung. Seither wiederholte Anwendung von ätzenden Salben. Sonst gesund.

Steht seit August 1909 in der Heilstätte in Lichtbehandlung, nachdem wir vorher den Herd durch Pyrogallus zur Abflachung gebracht haben. Sehr gebessert. Seit einigen Monaten Belichtungspause. In observatione.

L. F. 378. K. A., 34jährige Frau.

Von Narben durchsetzter *Lupus der linken Wange und hypertrophischer Lupus am unteren Rande der linken Ohrmuschel.* Die Erkrankung besteht seit 30 Jahren. Hereditäre Belastung ist nicht nachweisbar. Vor 19 Jahren wurde Patientin im Allgemeinen Krankenhause mit Salben behandelt. Später war Patientin im Jodbade Darkau zur Kur. Seit 14 Jahren steht sie in fast ununterbrochener Behandlung bei dem Arzte ihrer Heimat, wird lapisiert und mit dem Paquelin behandelt. Lungenbefund normal.

Wir nahmen die Kranke im September 1909 in Lichtbehandlung, führten diese durch zwei Monate fort und erneuerten die Belichtung im Februar 1910, als die Kranke sich uns in zwar sehr gebessertem Zustande, aber noch nicht geheilt, neuerdings präsentierte. Von Mai bis September 1910 wurde die Belichtung unterbrochen. September 1910 erscheint die

Patientin wieder, größtenteils ausgeheilt. Nur am Ohre ist noch eine kurze Nachbelichtung erforderlich.

L. F. 379. P. J., 23jähriger Hilfsarbeiter.

Lupus erstreckt sich der Nase an ihrem unteren Ende, insbesondere an den Nasenflügeln. *Ausgedehntes Skrophuloderma der rechten Wange.* Der Herd an der Wange ist vor 5 Jahren entstanden, an der Nase vor 3 Jahren. Familienanamnese ergibt keine hereditäre Belastung. Bisherige Behandlung bestand in Salben. Interner Befund normal.

Patient stand vom Februar 1908 bis Ende 1908 in der Heilstätte in kombinierter Röntgen- und Resorzinbehandlung. Als wir ihn im September 1909 wiedersahen, war er an der Wange vollständig ausgeheilt und zeigte nur am rechten Nasenflügel Lupus, während der übrige früher erkrankte Teil der Nase vernarbt war. Wir empfahlen Lichtbehandlung, der sich der Kranke aber erst seit Dezember 1909 unterzog. Die Affektion am Nasenflügel hatte sich inzwischen etwas verschlechtert. Lichtbehandlung bis März 1910. Dann zur Beobachtung in seine Heimat entlassen. Noch nicht revidiert.

L. F. 380. St. F., 22jähriger Kellner.

Lupusherd am rechten Handrücken in narbigem Terrain, ein Stück weit auch *auf die Streckseite des dritten Fingers reichend;* im ganzen etwa zweimal so groß wie ein Fünfkronenstück. Die Krankheit besteht seit 4 Jahren. Ein Bruder leidet an Skrophulose. Vor 4 Jahren wurde an einer chirurgischen Klinik die Exzision des Herdes an der Hand vorgenommen. Gleich darauf folgte eine vierwöchentliche Kur in Bad Hall. Baldiges Rezidiv. Interner Befund normal.

Steht seit Oktober 1909 bei uns in Lichtbehandlung. Wurde mit vielmonatlichen Pausen bis Mai 1910 belichtet. Seither in observatione.

L. F. 381. Sch. F., 6jähriger Knabe.

Lupus und Skrophuloderma an der linken Wange, hart am *Mundwinkel, als handhandtellergroßer Herd.* Skrophulodermanarben am Halse. Krankheitsdauer 2 Jahre. Eltern sind gesund. Zu Beginn der Erkrankung wurde das Kind mit Salben behandelt. Später wurde in einem Provinzspital eine Excochleation vorgenommen.

In der Lupusheilstätte wurde anfangs 1909 zur Abflachung des hypertrophischen Herdes eine Heißluftapplikation in Narkose gemacht. Das Kind ist sonst gesund, leidet aber an Otitis media. Von Oktober 1909 bis anfangs März 1910 im ganzen, in langen Intervallen 120 Belichtungsstunden, da der Knabe häufig Ekzeme bekommt, welche die Finsenbehandlung erschweren. Drüsenvergrößerung am Halse steht in Röntgenbehandlung. Nach vielmonatlicher Pause wird die Lichtbehandlung im September 1910 wieder aufgenommen. Das Kind ist vorläufig gebessert.

L. F. 382. R. J., 31jähriger Spengler.

1. Hypertrophischer Lupus, die ganze Nase einnehmend und durch die rigiden Nasenlöcher sich ein Stück weit ins Innere der Nase fortsetzend. *2. Ausgedehnter Lupus papillaris des linken Fußes, die Zehen und angrenzenden Partien der Fußsohle und des Fußrückens in einen förmlichen Stachelpanzer einhüllend. 3. Lupus papillaris an der rechten großen Zehe und Umgebung*, von gleicher Beschaffenheit. *4. Kindhandtellergroßer, hypertrophischer Lupus an der linken Glutaalregion. 5. Gleichgroßer Herd unterhalb des linken Knies an der Streckseite des Unterschenkels.* Über hereditäre Belastung wird nichts angegeben. Die Herde am Fuß vor 22 Jahren, in der regio glutaealis vor 6 bis 7 Jahren, am Knie und an der Nase vor 4 Jahren entstanden. Patient hat sich niemals zu einer regelmäßigen Behandlung entschlossen. Für den Nasenlupus erhielt er vor kurzem an einer Klinik zunächst 10prozentige Pyrogallussalbe, dann Borsalbe und Injektionen mit Jodoformöl. Auch wurden einige Röntgenbestrahlungen vorgenommen. Interner Befund normal.

Oktober 1909 trat der Kranke in die Heilstätte ein und wurde seither mit gutem Erfolge an der Nase belichtet. Die anderen Herde am Körper sind zweimal in Narkose mit dem Lang schen Heißluftbrenner behandelt worden und wurde damit bereits eine hervorragende Besserung erzielt. (Siehe Fig. 9 und 10, pag. 8.)

L. F. 383. B. M., 12jähriges Mädchen.

Lupus als schmaler Saum *an beiden Unterkieferästen* auf dem Boden von Skrophuloderma. Seit 11 Jahren bestehend. Ein Onkel litt an Skrophulose. Vor 10 Jahren wurde an einer dermatologischen Station Paquelinisation vorgenommen; vor 2 Jahren an einer anderen Station Röntgenbestrahlung versucht. Das Kind hat soeben eine Kur im Jodbade Hall durchgemacht. Anämisches, aber sonst gesundes Mädchen.

Lichtbehandlung in der Heilstätte seit November 1909; für die skrophulodermatische Grundlage mit Röntgenbestrahlungen unter Glasfilter kombiniert. Herbst 1910 bis auf kleine Reste ausgeheilt.

L. F. 384. H. E., 35jährige Frau.

Narben durchzogener *Lupus exulcerans beider Wangen und der Nase*, welche an ihrem Ende wie abgegriffen erscheint. Infiltrate am Septum und beiden Nasenflügeln. Mucosa nasi miterkrankt.

Interner Befund normal. Die Erkrankung begann vor 44 Jahren. Hereditäre Belastung nicht vorhanden. In früheren Jahren wurde Patientin wiederholt paquelinisiert und viele Jahre lang mit dem Lapisstift behandelt. 1903 wurde sie erfolglos ein ganzes Jahr lang an der Abteilung Lang mit Röntgenstrahlen behandelt und später mit Finsenlicht gebessert, blieb aber aus.

Wir sahen sie erst wieder im Herbst 1909 in der Heilstätte für Lupuskranke und nahmen die sonst gesunde Patientin seit November 1909 wieder in Lichtbehandlung. Gebessert.

L. F. 385. N. A., 17jähriger Beamter.

Lupus des linken Ohres und seiner Umgebung. Die Erkrankung dauert 6 Jahre. Hereditäre Belastung nicht nachweisbar. Wurde anfangs in einem Provinzspitale paquelisiert und mit Lapis geätzt. Zahlreiche Narben nach Skrophuloderma und Caries am Halse, an der linken oberen Extremität sowie im linken Unterschenkel deuten auf die Prozesse aus früher Kindheit. Am linken Arm war der Patient vor einigen Monaten röntgenisiert worden. Von einer Erkrankung ist jetzt daselbst nichts zu sehen. Interner Befund normal.

Der Kranke erhielt in der Heilstätte von Oktober 1909 bis Mai 1910 etwa 50 Belichtungen für seinen ziemlich flachen Lupusherd am Ohre. Er steht seit drei Monaten nur in Beobachtung. Scheint geheilt.

L. F. 386. P. J., 20jähriger Musiker.

Schwerer hypertrophischer Lupus der mittleren Gesichtspartien. Konsumption des knorpligen Nasengerüstes. Die Lippen sind sehr angeschwollen. Mundspalte ein wenig verengt. Der *Lupus reicht bis zum Kinn herab.* Mächtige Halslymphome. Zahlreiche Narbenzüge nach operativen Eingriffen verschiedener Art. (Fig. 117.) Seit ungefähr 7 Jahren Halslymphome. Lupus trat vor 6 Jahren an der Nase und am Halse als kleine Herde auf. Über hereditäre Belastung nichts bekannt. Lungen sind gesund. Der Kranke verbrachte fast die ganze Zeit seiner Erkrankung in Spitälern, wurde wiederholt am Halse operiert und wegen seines Lupus mit Excochleationen, Paquellisation, Lapis, Ätzsalben usw. behandelt, doch schritt die Erkrankung fort. Etwa ein halbes Jahr vor seiner Aufnahme in die Heilstätte wurde der Kranke als Fall von besonderer Bösartigkeit in der dermatologischen Gesellschaft präsentiert.

Im Frühjahr 1909 trat der Kranke in die Heilstätte. Wir behandelten ihn bis November 1909 mit Röntgenstrahlen und erzielten hiedurch bereits starke Abschwellung der Halslymphome und der Lippe. Ab November 1909 wird er belichtet und ist bereits fast ausgeheilt. (Fig. 118.) Seit mehreren Monaten nur in observatione.

L. F. 387. Pf. L., 50jährige Wirtin.

Lupusherd an der Nasenspitze etwa bellergroß. Die Erkrankung begann vor 8 Monaten mit Schnupfen. Die Großmutter der Patientin ist an Tuberkulose gestorben. Vor 4 Monaten wurde der Krankheitsherd an einer dermatologischen Station excochleiert, erschien aber bald wieder und war größer als vorher. Sonst gesund.

Die Kranke erhielt vom November 1909 bis Jänner 1910 Finsenbehandlung und stand seither dem Anscheine nach geheilt in unserer Beobachtung. Wir erhielten im März 1910 die Nachricht ihres plötzlichen Todes an einer interkurrenten Erkrankung.

L. F. 388. H. J., 27jähriger Hilfsarbeiter.

Lupus und Skrophuloderma des linken Handrückens, auf den Kleinfingerballen übergreifend. Die Erkrankung besteht seit 5 Jahren. Eine

Stiefschwester des Patienten starb an Lungentuberkulose. Vor 4 Jahren wurde Patient an einer chirurgischen Station operativ behandelt. Wiederholte Kuren im Jodbade Hall. Alter Spitzenprozeß. Sehr anämisch.

Nach zweimaliger Applikation von 3 X Röntgenstrahlen als Vorbehandlung in fünfwöchentlichem Intervalle nahmen sie ihn im November 1909 in Lichtbehandlung. Der Kranke ist größtenteils ausgeheilt. Die Röntgenbehandlung ergab nichts Bemerkenswertes; doch sei erwähnt, daß im Jänner 1910 eine nicht schmerzhafte Lymphangoitis des ganzen Vorderarmes bis in die Mitte des Oberarmes, vom Lupusherde aus beginnend, sich zeigte, welche auf eine Röntgenvolldose innerhalb 14 Tagen prompt zum Verschwinden kam.

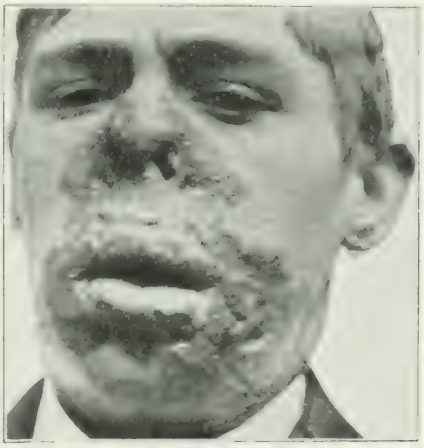

Fig. 117. L. F. 389. Beim Eintritt in die Heilstätte.

L. F. 389. H. F., 49jährige Näherin.

Lupusherd am Rande der rechten Ohrmuschel sowie an der rechten Praeauricular- und Temporalregion. Die Erkrankung begann vor 40 Jahren. Es spricht nichts für hereditäre Belastung in der Familie. Die Affektion wurde stets mit Salben behandelt; es zeigte sich manchmal Besserung; immer traten wieder Rezidive ein. Patientin war wiederholt im Jodbade Hall zur Kur. Interner Befund normal.

Steht seit November 1909 in der Heilstätte in Lichtbehandlung. Gebessert.



Fig. 118. L. F. 389. Nach zwei endjähriger Röntgen- und Finsenbehandlung.

L. F. 390. E. A., 43jährige Näherin.

Lupus an den unteren zwei Dritteln des rechten Ohrrandes und der Hinterfläche des Ohres; ein zweiter Herd an der linken Augenbraue in Kronengröße. Vor 23 Jahren Beginn am rechten Ohr. Lupus an der linken Augenbraue einige Jahre später. Beide Eltern sind an Lungenaffektionen gestorben. Exzision des Herdes am linken Ohre in einem Ambulatorium.

Nach einem Jahre trat Rezidiv ein, das 20 Jahre lang unbehandelt blieb. Narben am Halse nach Lymphadenitis. Sonst gesund.

Das Ohr steht seit Ende 1909 mit vielmonatlichen Unterbrechungen in Lichtbehandlung, ist sehr gebessert. Der Herd an der linken Augenbraue wurde vorher bei uns exstirpiert. (O. F. Nr. 426.)

L. F. 391. P. M., 42jährige Bedienerin.

In einer Narbe der *linken Wange drei linsen- bis hellergroße Lupusinfiltrate*. Patientin ist seit 13 Jahren erkrankt. Fünf Geschwister starben an Lungenkrankheiten. Der ehemals große Lupusherd der Patientin ist spontan bis auf die oben erwähnten Reste ausgeheilt. Für diese erhielt sie vor einigen Wochen in einer Spitalsabteilung eine schälende Flüssigkeit. Die Kranke hustet viel und hat einen alten Spitzenprozeß.

Ab November 1909 erhielt sie bis Ende des Jahres im ganzen ein Dutzend Finsenbelichtungen und zeigt sich im Mai 1910 lupusfrei.

L. F. 392. W. F., 13jähriger Schüler.

Am *Halse rechts, von der Haargrenze hinter dem Ohre beginnend und bis unter das Kinn reichend, Lupusherd*, der im Zentrum größtenteils vernarbt, an den Randpartien serpignös und hypertrophisch ist. Die Breite des Herdes beträgt 10 cm. Vor 10 Jahren wurde an dieser Stelle eine Drüseninzision vorgenommen und seither datiert angeblich die Hauterkrankung. Die Mutter starb an Lungentuberkulose. Vor 5 Jahren wurde Paquelin angewendet, später wiederholte Pyrogallusätzung. Im letzten Jahre wurde der Knabe an einer Spitalsabteilung ohne wesentlichen Erfolg röntgenisiert. Sonst gesund.

Wir nahmen den Knaben in der Heilstätte im November 1909 in Lichtbehandlung, die mit mehreren Unterbrechungen durch Monate hindurch fortgeführt wurde. Bisher gebessert.

L. F. 393. B. E., 17jähriges Mädchen.

Kronengroßer flacher Lupus an der Nasenspitze und dem häutigen Nasenseptum. Die Erkrankung begann vor 2 Jahren. Die Familienanamnese ist belanglos. Patientin wurde bisher in einem Provinzspitale mit Salben und Elektropunktur behandelt. Interner Befund normal.

November bis Ende Dezember 1909 erhielt Patientin im ganzen 29 Belichtungen und zeigte sich, ein halbes Jahr später, lupusfrei.

L. F. 394. T. M., 49jährige Frau.

Lupus von immenser Ausdehnung des ganzen Gesichtes und Halses. Vor 8 Jahren soll als kleine Stelle vor dem linken Ohr der Lupus entstanden sein. Hereditäre Belastung nicht nachweisbar. Der vor dem linken Ohre sitzende erste Herd wurde in Lemberg mit Salben behandelt. Später nahm Patientin in Odessa Jodbäder, wurde etwa zwanzigmal mit Röntgenlicht bestrahlt und gebrauchte vor 2 Jahren in Lussin

piccolo Sonnenbäder. Trotz dieser Behandlungen breitete sich der Lupus im Gesichte immer weiter aus. Patientin gibt an, etwa zwanzigmal an Erysipel gelitten zu haben. Vor einem Monate hätte sie bei einem Privatarzte neuerlich eine Röntgenbestrahlung begonnen, unterbrach aber, da ihre Mittel nicht reichten. Lunge gesund.

Nur über dringendes Verlangen der Kranken nahmen wir die Patientin für ihren Herd von ungeheurer Ausdehnung in kombinierte Röntgen-, Finsen- und Quarzlampenbehandlung im Dezember 1909.

L. F. 395. H. Ch., 3½jähriges Mädchen.

Zweihellergroßer Lupusherd an der linken Wange. Die Erkrankung begann vor 2 Jahren. Der Vater der Patientin litt an Lungentuberkulose. Die bisherige Behandlung bestand nur in Salbenverbänden. Vor 2 Jahren hatte das Kind Lungen- und Rippenfellentzündung. Zeigt gegenwärtig normalen Befund der inneren Organe.

Erhielt vom Dezember 1909 bis Februar 1910 im ganzen 14 Belichtungen. September 1910, d. i. ein halbes Jahr später, lupusfrei wieder gesehen.

L. F. 396. K. N., 26jähriger Arbeiter.

Lupus der distalen Hälfte des linken Handrückens, erstreckt sich auch auf die Grundphalange des zweiten bis fünften Fingers. Die Erkrankung besteht seit 25 Jahren. Angeblich keine hereditäre Belastung. Wurde oftmals mit Pyrogallus behandelt, seit 6 bis 7 Jahren an einer röntgenologischen Station wiederholt serienweise mit Röntgenstrahlen. Vor drei Monaten neuerliche Behandlung mit Pyrogallus. Es besteht ein alter Spitzenprozeß. Patient teilt mit, eine Zeitlang an Darmblutungen gelitten zu haben. Ist recht anämisch.

Nach mehrmonatiger Resorzin-Vorbehandlung begannen wir im Dezember 1909 mit Lichtbestrahlung des unter Resorzin abgeflachten, narbigen Herdes, belichteten bis April 1910, sahen den Patienten wieder Oktober 1910; größtenteils geheilt. Kurze Nachbelichtung erforderlich.

L. F. 397. Sp. R., 15jähriges Mädchen.

Fünfkronengroßer Lupus exulcerans der Oberlippe und des Lippenrotes. Zahnfleischlupus zwischen den zwei oberen Eckzähnen. Die Krankheit dauert 4 Jahre. Von hereditärer Belastung ist nichts bekannt. Das Zahnfleisch wurde wiederholt mit dem Lapisstift behandelt. Im Vorjahre war Patientin den Sommer über in einem Jodbad, wurde dort auch paquelinisiert. Im Herbst wurde sie mit einer scharfen Flüssigkeit gepinselt. Immer weitere Ausbreitung der Erkrankung. Interner Befund normal.

Steht seit Dezember 1909 mit längeren Belichtungspausen in der Heilstätte in Lichtbehandlung. Wurde im Mai 1910 für einige Monate beurlaubt.

Übersichtliche Betrachtung über die nach der Finsenmethode behandelten Lupuskranken.

Die vorstehenden Krankengeschichtsauszüge bieten einen Überblick über 397 an Lupus vulgaris Erkrankte, welche in den Jahren 1904 bis Ende 1909 in der Wiener Heilstätte für Lupuskranke mit Finsentherapie behandelt worden sind.

Es waren darunter 134 Männer, 263 Frauen. Dieses Verhältnis stimmt auch mit unseren sonstigen Erfahrungen überein, nach welchen das weibliche Geschlecht in weitaus überwiegendem Maße von Lupus befallen wird.

Unter diesen 397 Kranken waren 46 Kinder. Überhaupt waren dem Alter nach

unter		1	Jahre alt	0	Patienten,
1	bis	3	„ „	5	„
3	bis	10	„ „	24	„
10	bis	15	„ „	31	„
15	bis	20	„ „	72	„
20	bis	30	„ „	104	„
30	bis	40	„ „	75	„
40	bis	50	„ „	48	„
50	bis	60	„ „	25	„
über		60	„ „	13	„

Der älteste von den Kranken war 69 Jahre alt. Der Lupus ist ein sehr häufig schon im Kindesalter entstehendes Leiden und es ist eine erfreuliche Konsequenz der modernen Lupusheilstätten-Propaganda, welche von Kopenhagen und dann von Wien ausgegangen ist, daß die Patienten immer häufiger in einem frühen Stadium ihrer Erkrankung in der Heilstätte erscheinen. Die Zahl der Kinder und jugendlichen Individuen wird in Zukunft in den Heilstätten immer mehr anwachsen und die Heilprognose hiedurch gefördert werden. Immerhin sind auch Individuen selbst höheren Alters für die Finsentherapie heranzuziehen, wofern sie nur sonst gesund sind und haben wir auch bei ihnen manchen erfreulichen Erfolg gesehen.

Die meisten unserer Finsenpatienten hatten schon vielerlei Heilversuche hinter sich. Ganz Unbehandelte findet man fast nur unter den Kindern. Soweit vorhergehende Heilmethoden

zu intensiven Narbenbildungen Veranlassung gaben, welche der Lupus selbst nicht hervorruft, beeinträchtigen sie das Lichtverfahren durch Herabsetzung der Penetration-möglichkeit der Lichtstrahlen, erschweren oder verhindern demnach die volle Wirkung der Finsentherapie. Insoweit durch mancherlei Heilversuche Destruktionen oder entstellende Narbenbildungen zustande kommen, die der Lupus selbst gar nicht oder nur ausnahmsweise oder nur in geringerem Grade erzeugen würde, wird hiedurch die sonst eintretende kosmetische Wirkung der späteren Finsenbehandlung abgeschwächt und der Patient ganz oder zum Teil um die gesellschaftlichen Vorteile seiner Heilung gebracht. Unser Patientenmaterial ist in dieser Hinsicht ein gar mannigfaches und verschiedenes. Schon ein Blick auf die Krankheitsdauer unserer Patienten lehrt dies. Diese betrug — soweit aus den angeführten Angaben der Kranken entnommen werden kann

unter	1	Jahre	bei	21	Patienten
1 bis	5	„	„	131	„
5 bis	10	„	„	93	„
10 bis	20	„	„	81	„
20 bis	30	„	„	44	„
mehr als	30	„	„	27	„

Natürlich ist es nicht gleichgültig, ob der Lupus mehr den Charakter einer Lokalaffektion zeigt oder ob auch sonst Tuberkulosesymptome vorhanden sind. Insbesondere bedeutet die Lungentuberkulose ein erschwerendes Moment in der Auffassung des Krankheitsfalles. Unter unseren Finsenpatienten, die sämtliche vom Internisten untersucht werden, hatten 124 Lungen-symptome. (Unter unseren 441 operierten Patienten boten 84 Kranke eine Affektion der Lunge dar.) Es sei dabei erwähnt, daß wir in den letzten Jahren bei Kranken mit schwerer Allgemeintuberkulose gelegentlich der Frage der Übernahme in die Finsentherapie noch zurückhaltender vorgehen als früher. Ist doch in einem solchen Falle die Pflege des internen Leidens weitaus von größerer Bedeutung, wiewohl selbst da Erfolge in der Lichtbehandlung des Hautleidens erzielbar sind. Solchen Kranken raten wir meist eine medikamentöse Lokalbehandlung ihres Lupus an. Es würde ihnen

die Inanspruchnahme, welche durch die ja fast immer lange dauernde Finsentherapie bedingt ist, gewiß nicht zum Vorteile gereichen. Auch ist die größere Infektionsmöglichkeit der Umgebung im Auge zu behalten. Auch Kranke mit anderen Erscheinungen schwerer Allgemeintuberkulose (z. B. Knochencaries) sind in erster Linie zur Behandlung ihres Hauptleidens zu bestimmen.

Was die Entstehungsursache des Lupus anlangt, so bieten die Anamnesen der Kranken hiefür mancherlei Anhaltspunkte. Hereditäre Belastung zeigten unter diesen 397 Finsenpatienten 83 Kranke. (Unter den 441 nach der Exstirpationsmethode Behandelten konnte bei 93 Patienten Tuberkulose in der Aszendenz konstatiert werden.) Die Entstehung auf dem Wege hämatogener Aussaat meist im Kindesalter von einem okkulten Herde aus, häufig im Anschluß an akute fieberhafte Erkrankungen, z. B. Morbillen, ist ja allgemein geläufig. Desgleichen die Erkrankung der Haut durch Schichtentransport (Lang) aus der Tiefe, etwa von einer seither schon ausgeheilten Caries oder einem alten Drüsenprozesse ausgehend. In einer großen Anzahl von Fällen nahm die Erkrankung ihren Ausgang von der Mukosa her. Langjährige Erkrankungen der Nasenschleimhaut oder des Tränennasenganges vor Auftreten des Hautlupus sind keine seltene anamnestische Angabe. Lokale Infektion von außen her ist sicher seltener. Doch ist es gewiß nicht gerechtfertigt, diese Ätiologie zu leugnen. Mehrere sonst gesunde und kräftige Patienten führten ihren Lupus auf Lungentuberkulose des Ehegatten zurück. Bei einer Lupuskranken konnten wir selbst beobachten, daß sie als Pflegeschwester einer Phthisenabteilung einen Lupusherd an der Wange erwarb.

Von großem Interesse ist das gehäufte Vorkommen von Lupus in der Familie. Von 838 Patienten, bei welchen wir in der Hinsicht über sehr exakte Aufzeichnungen verfügen, finden sich Lupusfälle bei nahen Verwandten 28mal.

In 9 Fällen waren Mutter und Kind lupös. In 12 Fällen waren Geschwister lupös. In 4 Fällen der Oheim, respektive die Tante. Wir behandelten ferner eine Familie von 3 Lupösen, Großmutter, Mutter und Enkelin. In diesem Falle soll auch der Oheim der Mutter lupös gewesen sein. Sehr illustrativ ist auch ein Fall von drei lupuskranken Brüdern.

Unsere Finsenpatienten hatten der großen Mehrzahl nach Lupus des Gesichtes, auch Halses, einzelne an den Händen. Andere Lokalisationen standen viel seltener in Finsenbehandlung. Es sind verschiedene Ursachen dafür heranzuziehen, daß die Finsentherapie meist für den Gesichtslupus, eventuell den Lupus an den Händen, sonst aber nur ausnahmsweise angewendet wird. Nicht, daß die Lokalisation am übrigen Körper weniger häufig wäre. Da wir prinzipiell jeden Lupuskranken ganz durchuntersuchen, entdecken wir nicht selten einen Lupusherd am Körper, den der Kranke verschwiegen, übersehen, ja selbst vergessen hat. Die Entstellung des Gesichtes und der Hände, die Funktionsbeeinträchtigung an den Händen sind manchmal die alleinige Ursache, die einen Lupuskranken zum Arzte führen. Leider begegnet es uns auch nicht selten, daß selbst an Fachstationen nur der sichtbare Lupus behandelt, der Lupus am Körper jedoch ignoriert wurde. Aber zur mühsamen und eine harte Geduldprobe bedeutenden Lichtbehandlung eines Lupusherdes am Körper, der für den Kranken wenn auch nicht in pathologischer, so doch in sozialer Hinsicht gewiß weniger ins Gewicht fällt, entschließt sich nur selten ein Kranker. Auch hat der Arzt diese therapeutische Indikation nur ausnahmsweise zu stellen, weil der Lupus des Stammes und der Extremitäten, auch wenn er große Ausdehnung hat oder gehäuft vorkommt, fast immer dem radikalen Exstirpationsverfahren zugänglich ist. Dieses Verfahren ist ja auch bei vielen Gesichtsherden sehr gut anwendbar, wobei nach unserer Auffassung durchaus nicht die Ausdehnung des Lupus die Indikationsgrenze zwischen Finsen- und Operationstherapie darstellt, doch einerseits scheuen manche Kranke das blutige Verfahren, wenn noch eine andere aussichtsreiche Therapie möglich ist, anderseits sind ja die meisten Gesichtsherde nicht für die operativ-plastische Methode zugänglich, weil die Grundbedingung dieser Therapie — die Operationsmöglichkeit im Gesunden — nicht vorliegt. Am Körper hingegen sind außer gewissen Herden an der Hand für Finsentherapie in erster Linie in Wirklichkeit nur zu empfehlen ganz kleine Herde bei Kindern, denen man die Operation ersparen möchte oder muß, und bei Erwachsenen,

bei welchen eine allgemeine Kontraindikation gegen einen operativen Eingriff besteht.

Sonst wird die Finsentherapie bei Körperherden nur in zweiter Linie in Betracht kommen. So haben wir es nicht selten gesehen, daß Kranke, die unseren ursprünglichen Rat zur Exstirpation ihres Lupusherdes abgelehnt hatten, in einem selbst vorgeschrittenen Stadium der Finsenbehandlung schließlich der langen Dauer dieser Behandlung absolut müde wurden und die Exstirpation begehrten, welche wir ihnen nicht abschlagen konnten (I. F. 70, 72, 135, 147, 152, 178, 190, 240, 262, 317) ebensowenig, wie wir in einigen Fällen von unbedeutendem Rezidiv nach ehemaliger Plastik, das leicht einer kleinen Nachoperation zugänglich war, den Wunsch der Kranken nach Finsenbehandlung, obwohl er uns nicht zweckmäßig erschien, abweisen durften. (I. F. 163, 219, 288, 308.)

In Fällen, die anders als durch Lichtbehandlung keinen radikalen Heilerfolg versprechen, müssen hingegen lange Dauer, Mühseligkeit, Kostspieligkeit und andere Schwächen der Finsenbehandlung, welche ihr oft entgegengehalten werden, mit in den Kauf genommen werden und erblicken wir unsere Aufgabe darin, diese Schwächen allmählich zu beseitigen, wie ja z. B. das automatische Verfahren, welches nach unseren Einrichtungen auch an vielen anderen Lichtstationen aufgenommen wurde, schon einen wesentlichen Fortschritt gegenüber früher bedeutet.*

Im Vorausgehenden haben wir eine Reihe von Umständen beleuchtet, welche allein schon die große Verschiedenheit unseres Krankenmateriales, das in Finsenbehandlung steht, zeigen.

Hiezu treten noch die vielgestaltigen und sehr ungleichartigen pathologischen Formen, in welchen der Lupus auftritt, die Ausdehnung und insbesondere Tiefe des Erkrankungsherdes im speziellen Falle, die äußeren Verhältnisse, in

* Siehe A. Jungmann: Neuerungen im technischen Betriebe der Finsennetti-Lampe. Wr. Klin. Wochenschrift 1906, Nr. 28. Ferner: Verbesserungen im Finseninstrumentarium der Wiener Lupusheilstätte. Wr. Med. Wochenschrift 1911, Nr. 11.

welchen der Kranke lebt und auch in sehr hohem Maße sein persönlicher Charakter, der ihn zur Ausdauer oder auch zur Nachlässigkeit, zum Sanguinismus oder sogar zu übertriebener Genauigkeit führen kann.

Nichts erscheint uns daher verfehlter, als bei einem so divergierenden Beurteilungsmaterial an die Heilungsergebnisse nur das prozentuelle Maß anlegen zu wollen. Dieses ist bis zu einem gewissen Grade bei chirurgischen Verfahren anwendbar. Auch die radikale Exstirpationsmethode des Lupus vulgaris ermöglicht uns eine prozentuelle Abschätzung der Erfolge nur bei gleichzeitiger Berücksichtigung vieler anderer Momente, aber doch eher als die Finsentherapie, weil die für das operative Radikalverfahren in Betracht kommenden Fälle wenigstens den gemeinsamen Charakter des Zirkumskripten, wie wir es bezeichnen, haben und weil auch der operative Eingriff selbst unter ähnlichen Bedingungen vorgenommen wird. Ganz anders ist dies, wie erwähnt, bei den Finsenfällen und wir können den Versuchen, Finsenstatistiken in dem Sinne auszubeuten zu wollen, daß ein rein arithmetischer, d. i. ein unmedizinischer Standpunkt eingenommen wird, keineswegs zustimmen. Ebenso unzulänglich erscheint uns die Anwendung eines solchen Standpunktes, um wie dies häufig versucht wird, verschiedene Behandlungsmethoden gegeneinander auszuspielen. Unsere Aufgabe in dieser Hinsicht erblicken wir darin, an den Resultaten zu lernen, die Indikationen des Verfahrens genauer abzugrenzen und präziser zu fassen.

Wenn wir daher darangehen, über unsere Resultate zu berichten, so geschieht es nur zu diesem letzteren Zwecke und zweifeln wir gar nicht daran, daß die Zahl der Heilungen immer mehr zunehmen wird. Wenn das Finsenverfahren schon heute sehr viel leistet, so wird es in Zukunft, wie wir noch unten ausführen werden, mehr leisten können.

Überblicken wir unter diesem Gesichtswinkel unsere 397 Finsenpatienten, so mögen zunächst die Fälle L. F. 330 bis L. F. 397 von den anderen abgesondert werden.

Es sind dies 68 Kranke, welche erst im Jahre 1909 in Finsenbehandlung traten. Wir haben zwar unter diesen Kranken des Jahres 1909 schon eine Reihe von Fällen vorläufig ab-

geschlossen und beobachteten zur Zeit dieser Zusammenstellung lupusfrei:

seit 4 Mon. 1 Fall (L. F. 363)
„ 5 „ 1 Fall (L. F. 357)
„ 6 „ 5 Fälle (L. F. 343, 345, 370, 393, 395)
„ 8 „ 1 Fall (L. F. 365)
„ 9 „ 2 Fälle (L. F. 367, 369)
„ 11 „ 2 Fälle (L. F. 360, 362)
„ 1 Jahr 1 Fall (L. F. 334)
„ ½ Jahr. 4 Fälle (L. F. 335, 338, 344, 353)

Auch sind unter den übrigen Kranken des Jahres 1909 eine Anzahl von Fällen, bei welchen bereits ein ausgezeichneter Erfolg im Sinne der Besserung vorliegt. Da aber naturgemäß die meisten Patienten des Jahres 1909 sich noch nicht nach Abschluß der Behandlung befinden, halten wir es für zweckmäßig, in dieser Betrachtung bloß die bisherigen Resultate aus den Jahren 1904 bis Ende 1908 zusammenzufassen, um hiedurch einen geschlosseneren Überblick zu ermöglichen.

Die Zahl der bis Ende 1908 mit Finsenlicht behandelten Lupuskranken beträgt 329, doch müssen hievon noch ausgeschieden werden a) 15 Kranke (L. F. 14, 49, 122, 144, 146, 151, 161, 162, 185, 192, 208, 255, 280, 289, 307), welche schon nach einigen Belichtungen, bevor wir noch recht mit der Behandlung begonnen hatten, diese aus verschiedenen äußeren, zum Teil auch unbekannten Gründen verließen und von denen wir dann nichts mehr hörten. b) Ferner 3 Kranke (L. F. 140, 223, 315) bei welchen wir selbst nach einigen Belichtungen ganz am Anfange der Behandlung unterbrachen, bei zweien wegen schweren Lungenprozesses, den wir vorher nicht genugsam gewürdigt hatten (L. F. 140, 315), bei einem wegen Psychose (L. F. 223). Diese 18 Patienten haben natürlich nichts mit unserer Finsenbehandlung zu tun und werden daher in die Besprechung nicht mit einbezogen.

Es bleiben demnach die Resultate von 329 − 18, d. i. von **311** bis zum Ende des Jahres 1908 bei uns in Finsenbehandlung gestandener Lupuskranker mitzuteilen.

I. Geheilte Finsenpatienten.

Von diesen 311 Kranken haben wir persönlich länger als ½ Jahr nach Abschluß der Lichtbehandlung lupusfrei beobachtet

95 Patienten. Wir legen einen großen Wert auf die persönliche Beobachtung und haben es stets auch in unseren Exstirpationsberichten so gehalten, daß wir nur solche Fälle als rezidivfrei berichteten, die wir selbst sahen. Natürlich wäre eine Mitteilung von spezialistisch ausgebildeter Seite ebenfalls aufzunehmen, wird ja aber nur ausnahmsweise in solchen Fällen beigebracht. Aber die Berichte aus der Umgebung der Kranken oder ihre eigenen schriftlichen Mitteilungen sind nach unserer Auffassung kein wertvoller Beleg. Ärztlichen Berichten, welche diese strenge Selbstkritik nicht anlegen — wir haben in den letzten Jahren manche solche gelesen — verlieren unseren Erachtens an Wert. Es ist ja sehr erfreulich, von Kranken schriftliche Mitteilungen über ihren Heilungszustand zu erhalten, weil darin jedenfalls ein gewisser Erfolg der Behandlung ausgesprochen ist und es läßt sich auch nicht leugnen, daß gerade Lupöse sehr häufig eine gute Kenntnis ihres Leidens besitzen, aber anderseits haben wir oft schon gegenteilige Erfahrungen gemacht. Es sei hier z. B. auf L. F. Nr. 214 hingewiesen, wo der Kranke sich uns als geheilt vorstellte und uns absolut den Nachschub nicht glaubte, den wir konstatieren mußten.

Von diesen 95 geheilten Patienten sahen wir bei der letzten Revision lupusfrei:

2 Fälle	6	Jahre	nach	der	Behandlung	(L. F. 57, 171*)
4 „	5	„	„	„	„	(L. F. 26, 58, 60, 80)
1 Fall	fast 5	„	„	„	„	(L. F. 56)
3 Fälle	$4^1/_2$	„	„	„	„	(L. F. 28, 29, 77)
8 „	4	„	„	„	„	(L. F. 1, 33, 50, 73, 89, 100, 116, 131)
1 Fall	$3^3/_4$	„	„	„	„	(L. F. 119)
4 Fälle	$3^1/_2$	„	„	„	„	(L. F. 59, 115, 117, 139)
1 Fall	$3^1/_4$	„	„	„	„	(L. F. 110)
5 Fälle	3	„	„	„	„	(L. F. 17, 31, 34, 40, 104)

* L. F. 171 ist seit 6 Jahren an der Nase ausgeheilt. Ein später an der Conjunctiva palpebrarum entdeckter Lupusherd ist seit 3 Jahren ausgeheilt.

5	Fälle	2½	Jahre	nach	der	Behandlung	(L. F. 20, 81, 87, 113, 256)
2	„	2¼	„	„	„	„	(L. F. 123, 266)
8	„	2	„	„	„	„	(L. F. 22, 24, 44, 85, 106, 154, 158, 168)
4	„	1¾	„	„	„	„	(L. F. 239, 276, 287, 304)
14	„	1½	„	„	„	„	(L. F. 2, 15, 39, 45, 61, 172, 177, 201, 225, 227, 260, 290, 322, 327)
4	„	1¼	„	„	„	„	(L. F. 267, 298, 305, 321)
22	„	1	Jahr	„	„	„	(L. F. 47, 97, 114, 128, 143, 148, 163, 169, 173, 182, 184, 202, 216, 221, 226, 230, 257, 269, 274, 275, 283, 299)
6	„	¾	„	„	„	„	(L. F. 63, 219, 229, 293, 324, 326)
1 Fall mehr als ½ Jahr nach d. Behandlung							(L. F. 176).

Zu dieser übersichtlichen Darstellung ist noch zu bemerken, daß wir hier die Beobachtungsdauer nach der letzten Belichtung meinen, daß aber ein großer Teil dieser Kranken schon länger als geheilt anzusehen war, aber trotzdem meist nur vorsichtshalber noch ein oder die andere Belichtung erhalten hatte. Zur allgemeinen Charakteristik für diese so überaus glücklich gediehenen Fälle sei noch angeführt, daß beim Eintritt in die Behandlung

4	Pat.	unter 5	Jahre	alt	waren
9	„	5—10	„	„	„
5	„	10—15	„	„	„
17	„	15—20	„	„	„
26	„	20—30	„	„	„
22	„	30—40	„	„	„
6	„	40—50	„	„	„
5	„	50—60	„	„	„
1	„	60—70	„	„	„

Die Krankheitsdauer betrug, soweit die Anamnese ergab,

viele Jahre	mit ungenauer Angabe	bei 5	Patienten
53	„	„ 1	„
40	„	„ 1	„
38	„	„ 1	„
31	„	„ 1	„
über 30	„	„ 2	„
30	„	„ 1	„
28	„	„ 2	„
27	„	„ 1	„
25	„	„ 1	„
22	„	„ 1	„
21	„	„ 1	„
20	„	„ 2	„
19	„	„ 2	„
17	„	„ 1	„
16	„	„ 1	„
14	„	„ 3	„
13	„	„ 1	„
12	„	„ 3	„
11	„	„ 1	„
10	„	„ 8	„
9	„	„ 3	„
8	„	„ 2	„
7	„	„ 3	„
6	„	„ 3	„
5	„	„ 4	„
4	„	„ 5	„
3	„	„ 6	„
Einige	„	„ 5	„
2	„	„ 5	„
$1\frac{1}{2}$	„	„ 2	„
1	Jahr	„ 3	„
$\frac{3}{4}$	Jahre	„ 3	„
6	Monate	„ 4	„
2	„	„ 1	„
1	„	„ 1	„
Kurze	Zeit	„ 5	„

Je älter der Lupus war, desto mehr waren naturgemäß verschiedene Behandlungsmethoden schon vorher versucht worden, welche nicht zum Ziele geführt hatten. Für die Indikationsstellung wird es von Belang sein, die Lokalisation und Ausdehnung dieser Fälle herauszuheben. Hieraus läßt sich vielleicht ein Schluß auf die Beschaffenheit jener Fälle, die sich für Finsenbehandlung als sehr geeignet erweisen, ziehen.

Eine kleine Knötchengruppe bis zu Hellergröße an einer Wange zeigten (L. F. 77, 119, 148, 219, 256, 287, 299, 304, 321, 327.

Zwei kleine Knötchengruppen an den Wangen bot L. F. 266.

Lupus disseminatus beider Wangen (eine Anzahl singulärer Knötchen oder kleiner Lupusgruppen) (L. F. 73, 322).

Zirkumskripter Lupusherd von Kreuzer- bis Kronengröße an einer Wange (L. F. 169, 267).

Zirkumskripter Lupusherd von Kronen- bis Kindhandgröße an der Stirne (L. F. 63, 173, 229).

Kronengroßer Lupusherd an einer Wange und mehrere singuläre Knötchen an anderen Stellen des Gesichtes (L. F. 298).

Zwei kronengroße Lupusherde im Gesichte (L. F. 269).

Lupusreste in einer Narbe des Gesichtes (L. F. 117, 139, 154, 260).

Zirkumskripter Wangenherd von mittlerer Größe, jedoch größer als ein Fünfkronenstück (L. F. 1, 28, 47, 89, 172).

Ziemlich ausgedehnter Lupusherd der Prae- und Retroaurikulargegend (L. F. 202).

Zirkumskripter Lupusherd einer ganzen Wange (L. F. 40).

Zirkumskripter Lupusherd an einer Wange und an der Stirne von mittlerer Größe (L. F. 45).

Zirkumskripter Lupusherd einer ganzen Wange, auch auf den Hals hinabreichend (L. F. 56, 143).

Ziemlich großer zirkumskripter Lupus am Halse (mehr als handtellergroß) (L. F. 24, 61, 106).

Machtig ausgedehnter Lupus am Halse (L. F. 221).

Sehr ausgedehnter zirkumskripter Lupus beider Wangen (L. F. 26, 33).

Lupus einer ganzen Wange und Ohrmuschel (L. F. 81).

Kleiner Lupusherd am Ohrläppchen (L. F. 58, 123 239).

Kleiner Lupusherd an der Ohrmuschel (L. F. 226).

Lupus exulcerans des Ohres von mittlerer Ausdehnung (L. F. 22, 326).

Kleiner Lupusherd an der Nasenspitze (L. F. 31, 163, 225, 283).

Kronengroßer flacher Lupus der Nasenspitze (L. F. 276).

Kleiner Lupusherd an der Nasenspitze und einzelne Knötchen der angrenzenden Partien des Gesichtes (L. F. 85, 110, 216).

Kleiner Lupusherd an einem oder beiden Nasenflügeln (L. F. 113, 177, 230, 257, 275, 293).

Mittelschwerer Lupus exulcerans der Nase (L. F. 80, 87, 100, 182, 227).

Lupus exulcerans der Nase schweren Grades (L. F. 15, 57, 59).

Lupus tumidus der Nase schweren Grades (L. F. 131).

Schwerer Lupus exulcerans der Nase und Lupusinfiltrat an der Conjunctiva palpebrarum (L. F. 171).

Lupus exulcerans der Nase und der angrenzenden Partien der Oberlippe und der Wangen (L. F. 29, 50, 176, 274, 290, 324).

Schwerer Lupus der Nase, Oberlippe, angrenzenden Wangenpartien und des Zahnfleisches (L. F. 34).

Schwerer Lupus exulcerans der Nase, Oberlippe, Zahnfleisch und des harten Gaumens. (L. F. 44, 201).

Sehr ausgedehnter Lupus exulcerans der Nase, Oberlippe, angrenzenden Gesichtspartien, eventuell noch unter dem Kinn u. dgl. (L. F. 20, 97, 158).

Mächtig ausgedehnter Lupus des ganzen Gesichtes (L. F. 60, 114, 128).

Mächtig ausgedehnter Lupus des ganzen Gesichtes und des Zahnfleisches (L. F. 2, 104).

Lupusherd im Gesichte und am Handrücken (L. F. 168).

Lupusherd im Gesichte und zirkumskripte, mittelgroße Herde beider Handrücken (L. F. 116).

Zirkumskripter Lupusherd am Handrücken von Fünfkronenstückgröße (L. F. 17).

Lupus des Daumens (L. F. 184).

Sehr ausgedehnter Lupus des Handrückens und der Streckseite einzelner Finger (L. F. 39, 305).

Herde am Handrücken und Arm (L. F. 115).

Die Beteiligung der Mukosa an dem lupösen Prozeß ist immer ein erschwerendes Moment, umsomehr, wenn die Finsen-

behandlung daselbst nur bis zu einem gewissen Grade möglich ist. Soweit die Schleimhauterkrankungen für die Drucklinse zugänglich sind, geht allerdings eine Ausheilung sehr gut vonstatten. Insbesondere gilt dies vom Lupus der Gingiva, der in den L. F. 2, 34, 44, 104, 158, 201 durch Finsenbehandlung zur Heilung gebracht wurde. L. F. 171 zeigt einen Fall von Lupus conjunctivae palpebrae superioris, der ebenfalls durch die Finsentherapie gut beeinflußt werden konnte und ausgeheilt wurde. Die tuberkulose Erkrankung der Nasenschleimhaut, welche zu großen Verwüstungen führt, war bisher, die allervordersten Partien am Naseneingange ausgenommen, für Finsenbelichtung nicht geeignet. Doch zeigt eine Anzahl von Fällen (L. F. 2, 15, 20, 29, 34, 44, 50, 57, 59, 60, 97, 100, 104, 110, 128, 158, 171, 201), daß die Ausheilung des Hautprozesses oft gut durchführbar ist, wofern nur die Schleimhauterkrankung dabei nicht vernachlässigt wird.

Für die Pflege der Mucosa nasi sind eine Reihe von Medikamenten, an der Spitze Jodlösungen, Jodoformäther und Resorcinemulsionen von sehr großem Werte und ist auch eine sparsame Anwendung des Galvanokauters zeitweise zu empfehlen. Was die Erkrankung der Schleimhaut des Mundes anlangt, so illustriert L. F. 44, daß vorne am harten Gaumen gelegene Affektionen noch durch geschickte Anlegung entsprechend gebauter Finsenlinsen die Beleuchtung ermöglichen. Für rückwärtigere Prozesse in der Mundhöhle, z. B. L. F. 59, 201, ist die Röntgenbestrahlung einigermaßen erfolgreich, ebenso wie auch Röntgenbestrahlung in das Naseninnere sich durchführen läßt; noch empfehlenswerter ist jedoch die Applikation von Radiumträgern, welche fast überall hingebracht werden können, während die Röntgenstrahlen für die meisten Stellen der Mundhöhle und des Naseninnern nicht besonders geschickt einführbar sind. In Bezug auf die Finsenbehandlung in den Schleimhauthöhlen hoffen wir einen beträchtlichen Fortschritt anzubahnen durch ein neues System von Drucklinsen, welche ich für diesen Zweck konstruiert habe.*

Daß Fälle von gleichzeitiger Mukosaerkrankung in Bezug auf Dauerheilung vorsichtiger zu bewerten sind, weil mit der

* Siehe A. Jungmann: Probleme der Lupustherapie. Archiv für Dermat. und Syph. März 1911, Festschrift Welander.

Möglichkeit von Nachschüben in die Haut stets gerechnet werden muß, ist klar. Als Quelle von Nachschüben ist auch Dakryozystitis zu betrachten. Dort, wo die Exstirpation des erkrankten Tränensackes möglich ist, wie u. a. in dem ausgeheilten L. F. 20, bedeutet dieser Eingriff einen großen Vorteil.

Außer den mit Finsenstrahlen behandelten Lupusherden hatten von den Geheilten noch andere Lupusherde, welche nicht mit Finsenlicht behandelt wurden, folgende Patienten: L. F. 2, 39, 58, 73, 87, 115, 148, 169, 221, 269, 298. Diese wurden durch Exstirpation beseitigt in den Fällen L. F. 39, 58, 73, 87 115, 148, 298. Im L. F. 169 wurde die Exstirpation empfohlen, aber nicht zugegeben. Im L. F. 221 wurde für einen nicht zirkumskripten Lupusherd an der großen Zehe und dem Fußrücken eine Zeitlang Röntgenbestrahlung angewendet und der gutartige Herd dann in Anbetracht des hohen Alters des Patienten der Salbenpflege überlassen. Im L. F. 269 wurde für den Körperherd Quarzlampenbehandlung mit Erfolg angewendet. Im L. F. 2 wurde eine Anzahl von Körperherden ebenfalls mit Röntgen- und Radiumstrahlen behandelt und bis zu einem gewissen Grade gebessert. Doch haben wir diesen Patienten später nicht mehr gesehen und erhielten dann Nachricht von seinem Ableben.

Zur Bewertung unserer geheilten Finsenpatienten wird ein Vergleich zu meinem letzten, Mitte des Jahres 1906 fertiggestellten Berichte von Vorteil sein. Wir hatten damals wegen des kurzen Bestandes unserer Heilstätte — einige ehemalige Finsenpatienten der Abteilung Lang im Allgemeinen Krankenhause, die auch in der Heilstätte erschienen, ausgenommen — noch keine Möglichkeit längere Beobachtungsdauer von geheilten Finsenpatienten anzuführen und rubrizierten damals nur als anscheinend lupusfrei 35 Patienten. 28 von den damals von uns bereits für lupusfrei gehaltenen Patienten — (L. F. 1, 2, 17, 20, 24, 26, 28, 29, 31, 40, 47, 50, 56, 57, 58, 59, 60, 61, 73, 77, 80, 89, 109, 110, 113, 116, 117, 119, — sind auch in dem vorliegenden Bericht als lupusfrei angeführt. Was die restlichen 7 Patienten anlangt, so haben wir den Fall 53 in dem diesmaligen Bericht deshalb nicht als sicher lupusfrei konstatiert, weil uns nur eine schriftliche Mitteilung über Rezidivfreiheit vorliegt, wir persönlich aber keine Gelegen-

heit hatten, dies zu konstatieren. L. F. 9 und 74 haben noch einige kleine Nachbelichtungen für unbedeutende Nachschübe erfordert, befinden sich jetzt in ausgezeichnetem Zustande, doch liegt noch kein genügend langes Beobachtungsintervall vor. Vom L. F. 12 u. 21 gilt dasselbe, doch wiederholen sich in diesem Falle die Nachschübe, die allerdings auf Finsenbehandlung stets zurückgehen, häufiger. L. F. 18 und 51 zeigten gelegentlich der Revision kleine Nachschübe, doch konnten die Kranken bedauerlicherweise bisher nicht der noch notwendigen Nachbelichtung unterzogen werden.

II. Dem Anscheine nach Geheilte.

Es folgt nun eine Gruppe von Patienten, welche wir nur als dem Anscheine nach lupusfrei bezeichnen wollen. Hieher gehören: 4 Patienten, die unserer Auffassung nach geheilt waren, als wir sie aus der Behandlung entließen, von denen aber nur schriftliche Mitteilungen vorliegen. (L. F. 53, 124, 204, 278). Ferner 14 Patienten, die wir wohl bei der Nachkontrolle lupusfrei sahen, doch ist der Zeitraum seit der letzten Belichtung geringer als ein halbes Jahr. Es sind dies durchwegs Kranke, welche in der letzten Zeit nur mehr vereinzelte Belichtungen für Residuen erhalten hatten (L. F. 37, 75, 95, 121*, 167, 188, 198, 207, 215, 218, 236, 249, 259, 285). Ferner 16 Patienten der gleichen Kategorie, die wir zwar gleichfalls für lupusfrei hielten, doch fehlt uns bisher die Kontrollrevision (L. F. 9, 54, 82, 86, 134, 153, 160, 166, 187, 206, 210, 243, 281, 282, 302, 320).

Diese Gruppe enthält demnach **34** Patienten, bei welchen die Finsenbehandlung zweifellos sehr erfolgreich war, doch können wir den Erfolg nicht mit so sicheren Daten belegen wie in der vorhergehenden Gruppe. Diese Patienten würden in Bezug auf Radikalheilung etwa einen Grad von Sicherheit bieten wie unsere oberste Gruppe in unserem früheren Berichte aus dem Jahre 1904 nnd 1905, wo es ja naturgemäß auch an entsprechend langer Beobachtungsdauer gefehlt hat. In Parenthese wollen wir bemerken, daß gerade in Hinblick auf diese Burteilung die Tuberkulindiagnostik nicht mit voller

* Starb, nachdem wir ihn eine kurze Zeitlang lupusfrei beobachtet hatten, an einer interkurranten Erkrankung.

Sicherheit herangezogen werden kann mit Rücksicht darauf, daß sie einerseits bei Luponen, die im Narbengewebe eingebettet sind, im Stiche lassen kann, anderseits aber auch sicher nicht mehr tuberkulöses Gewebe ja bekanntlich Tuberkulinreaktion manchmal liefert. Die Dauerheilung hängt ja natürlich von dem Ausbleiben von Nachschüben ab, ein Ereignis, für welches wir aus der Tuberkulindiagnostik auch nicht immer Anhaltspunkte erhalten.

Von diesen 34 Patienten waren:

5—10	Jahre	alt	1 Pat.
10—15	„	„	3 „
15—20	„	„	6 „
20—30	„	„	13 „
30—40	„	„	5 „
40—50	„	„	3 „
50—60	„	„	2 „
Über 60	„	„	1 „

Die Krankheitsdauer betrug:

6	Mon.	bei	1 Fall
1	Jahr	„	1 „
13	Mon.	„	1 „
$1^1/_2$	Jahre	„	2 Fällen
2	„	„	2 „
$2^1/_2$	„	„	1 Fall
3	„	„	3 Fällen
4	„	„	1 Fall
5	„	„	2 Fällen
6	„	„	4 „
7	„	„	1 Fall
9	„	„	1 „
10	„	„	2 Fällen
Za. 10—15	„	„	1 Fall
11	„	„	1 „
13	„	„	1 „
15	„	„	1 „
17	„	„	2 Fällen
20	„	„	1 Fall
über 20	„	„	1 „

Die Krankheitsdauer betrug:

über 30	Jahre	bei	1	Fall
50	„	„	1	„
32	„	„	1	„
41	„	„	1	„
50	„	„	1	„

Was die Lokalisation dieser anscheinend lupusfreien Fälle anlangt, so handelt es sich

um mehrere kronengroße Herde an Wangen und Hals in 1 Falle (L. F. 320)

um einen kleinen Gesichtsherd in 1 Falle (L. F. 95)

um einen Gesichtsherd mittlerer Größe in 6 Fällen (L. F. 188, 204, 210, 215, 259, 278)

um einen ziemlich ausgedehnten Herd in der Prae- und Retroaurikulargegend in 3 Fällen (L. F. 53, 82, 282)

um einen zirkumskripten Herd am Halse in 1 Falle (L. F. 243)

um einen ausgedehnten Herd am Halse und Nacken in 1 Falle (L. F. 153)

um Lupus exulcerans der Nase, des Gesichtes und am Zahnfleische in 2 Fällen (L. F. 37, 187)

um ausgedehnte Gesichtsherde in 7 Fällen (L. F. 54, 75, 124, 206, 207, 281, 285)

um Lupus der Nase, zum Teil sehr schwerer Art, in 8 Fällen (L. F. 9, 121, 134, 160, 166, 167, 249, 302)

um Lupus am Ohre in 1 Fall (L. F. 218)

um einen sehr ausgedehnten Lupus des Ohres und der Wange in 1 Falle (L. F. 236)

um Lupus an den Fingern in 2 Fällen (L. F. 86, 198).

Die Nasenschleimhaut war mit erkrankt in 10 Fällen (L. F. 37, 54, 75, 134, 167, 206, 207, 281, 285, 302), Erkrankung des Zahnfleisches in 2 Fällen (L. F. 37, 187), der weiche Gaumen war lupös in 2 Fällen (L. F. 134, 160). Tränensackkomplikation bot 1 Fall (L. F. 210).

Acht von diesen Patienten hatten außer im Gesichte noch andere Lupusherde am Körper (L. F. 37, 53, 54, 82, 86, 124, 166, 282). Die Exstirpation dieser Herde wurde vorgenommen bei 7 Patienten. Bei einem Kranken, dessen Gesicht wir belichteten, wurde ein ausgedehnter serpiginöser Lupus der

Glutaealregion durch Behandlung mit der Quarzlampe wohl sehr gebessert, aber nicht ausgeheilt. Dieser Kranke hatte auch Skrophuloderma und fistulöse Tuberkulose an den Unterschenkeln, die mit ziemlich zufriedenstellendem Resultate der Röntgenbestrahlung unterzogen wurden.

L. F. 236 zeigt den günstigen Erfolg bei einem Kranken, der früher jahrelang vergeblich röntgenisiert worden war.

L. F. 281 ist ein Beispiel hiefür, daß unter langdauernder Röntgenbestrahlung verändertes Terrain wohl noch einer ziemlichen Besserung, auch Heilung durch spätere Finsenbehandlung zugänglich ist; doch ist die Belichtung hier äußerst schwierig, weil die Lichtreaktionen auf dem atrophischen Boden einen ganz atypischen Verlauf nehmen, indem die Reaktionen als sehr langsame und schwer heilende Ulceration auftreten. Der vorliegende Fall wurde durch Finsenbehandlung zwar, wie es scheint, von seinem Lupus befreit; doch heilten einige infolge des narbigen Terrains atypisch verlaufende Finsenreaktionen erst, als der Kranke für einige Monate zur Hebung seines Allgemeinzustandes von uns einem Seehospiz übergeben worden war. Lokaltherapie erhielt Patient dort nicht.

III. Fast geheilte Finsenpatienten.

58 Patienten, welche durch die Finsenbehandlung fast lupusfrei wurden, bei denen wir aber die Behandlung noch nicht als vollkommen abgeschlossen erklären konnten (L. F. 6, 8, 10, 12, 21, 35, 46, 69, 74, 78, 90, 94, 98, 130, 132, 141, 145, 150, 157, 164, 165, 174, 179, 191, 193, 199, 211, 213, 217, 224, 228, 231, 232, 238, 242, 244, 245, 246, 248, 250, 251, 252, 253, 254, 258, 261, 268, 270, 272, 273, 279, 286, 297*, 301, 303, 308, 310, 314). Es sind dies Kranke von sehr verschieden großer Ausdehnung und Lokalisation ihres Leidens. Zum großen Teile haben sie an sehr schwerem Lupus gelitten und sind jetzt im gesellschaftlichen Sinne hievon befreit. An die Stelle der lupösen Affektion ist eine zarte, weiße Narbe getreten und so weit größere Defekte vorhanden sind, waren sie schon vor dem Eintritte in die Finsenbehandlung da. Diese Patienten befinden sich fast durchaus schon seit längerer Zeit in ihrem ausgezeichneten Zustande, so daß sie Dank der Finsenbehandlung

* Die Pat. war von ihrem Gesichtslupus fast vollkommen befreit, als sie einen Selbstmord ausübte.

die sozialen Konsequenzen des Leidens schon lange nicht mehr haben müssen. Sie haben sich aber daran gewöhnen gelernt, in unserer regelmäßigen Beobachtung zu verharren. Es bleibt viele Monate lang bei der bloßen Observation. Hie und da gibt es aber einen verdächtigen Punkt oder einen zweifellos kleinen Nachschub in der sonst wunderbar geheilt gebliebenen Narbe. Eine oder mehrere Finsensitzungen, die für den Patienten keine besondere Unannehmlichkeit bedeuten können, befreien ihn meist leicht von dem kleinen Ereignis. Wir haben schon in früheren Publikationen darauf hingewiesen, daß wir in solchen Fällen lieber ein wenig des Guten zu viel tun, als daß wir die Patienten an Nachlässigkeit gewöhnen. Würden diese Nachschübe von den Kranken ignoriert werden, so kann durch neuerliches Anwachsen das Resultat oft jahrelangen Eifers illusorisch werden. Es ist eine wichtige Aufgabe einer Lupusheilstätte, auch die Patienten zu größter Akkuratesse zu erziehen. Je mehr dies gelingt, desto besser müssen die Endresultate werden. Es handelt sich darum, den Kranken begreiflich zu machen, daß der Lupus ein chronisches Leiden ist. Wie auch sonst mancher an einem internen Leiden Erkrankte bei vollkommen gutem Zustande erhalten werden kann, wenn er im Notfalle die Möglichkeit hat, sich einer bestimmten Kur zu unterziehen, so haben wir auch durch die Finsentherapie ein ausgezeichnetes Mittel an die Hand bekommen, um einen großen Teil der Leidenden in einem Zustande zu erhalten, der sie und ihre Umgebung fast vergessen läßt, daß sie lupös sind. Viele von diesen Kranken werden zweifellos zu vollkommenem Abschlusse jeder Belichtung gelangen; andere aber vielleicht immer wieder von Zeit zu Zeit — mitunter auch nach sehr langen Zwischenpausen — eine kurze Kur benötigen und auf diese Weise von den Nachteilen der Erkrankung befreit bleiben. Nachschübe aus dem Innern, von einem zurückgebliebenen Schleimhautprozeß, von einer Drüse oder aus sonst einem okkulten Herde her, zu vermeiden sind wir ja, wenigstens vorläufig, solange es keine Allgemeintherapie der Tuberkulose gibt, nicht in der Lage.

Von diesen 58 Patienten waren dem Alter nach

10—15 Jahre 3 Pat.
15—20 „ 10 „

20—30	Jahre	16 Pat.
30—40	„	15 „
40—50	„	7 „
50—60	„	6 „
60—70	„	1 „

Die Krankheitsdauer betrug bei der Aufnahme der Pat.

5	Mon.	in	1 Falle
1	Jahr	„	2 Fällen
1½	Jahre	„	3 „
2	„	„	4 „
3	„	„	5 „
4	„	„	1 Falle
5	„	„	4 Fällen
6	„	„	5 „
7	„	„	2 „
8	„	„	3 „
10	„	„	3 „
11	„	„	2 „
13	„	„	2 „
16	„	„	3 „
17	„	„	1 Falle
19	„	„	1 „
20	„	„	3 Fällen
21	„	„	1 Falle
22	„	„	2 Fällen
23	„	„	1 Falle
30	„	„	1 „
38	„	„	1 „
39	„	„	1 „
40	„	„	1 „
45	„	„	1 „
Viele	„	„	4 Fällen

Der Lokalisation nach handelt es sich
um einen kleinen Gesichtsherd in 2 Fällen (L. F. 94, 232)
um Lupus disseminatus in 1 Falle (L. F. 21)
um mittlere und ausgedehnte Wangenherde in 11 Fällen (L. F. 165, 174, 211, 213, 231, 238, 242, 245, 254, 279, 297)

um Lupus der Nase und Wangen oder Stirne in 13 Fällen (L. F. 74, 98, 145, 164, 179, 191, 224, 228, 250, 261, 272, 301, 314)

um Lupus exulcerans nasi in 8 Fällen (L. F. 69, 132, 150, 217, 251, 258, 286, 310)

um schweren Lupus exulcerans der Nase, Wangen und Mund in 1 Falle (L. F. 157)

um Ohr und Umgebung in 8 Fällen (L. F. 8, 12, 46, 199, 244, 246, 252, 270)

um mittelgroßen Herd am Halse in 2 Fällen (L. F. 303, 308)

um sehr ausgedehnter Herd am Halse in 1 Fall (L. F. 141)

um Lupus des ganzen Gesichtes in 5 Fällen (L. F. 6, 78, 193, 248, 273)

um mächtig ausgedehnten Herd des ganzen Gesichtes, Halses, in 4 Fällen (L. F. 10, 35, 130, 268)

um mächtig ausgedehnten Herd des ganzen Gesichtes, Halses, auch auf den Oberarm hinabreichend in 1 Fall (L. F. 253)

Lupus an Hand und Fingern in 1 Fall (L. F. 90).

Bei 21 von diesen Kranken war die Nasenschleimhaut miterkrankt (L. F. 6, 21, 130, 132, 145, 150, 164, 179, 191, 211, 217, 224, 228, 248, 250, 251, 258, 268, 273, 301, 310)

das Zahnfleisch war miterkrankt in 4 Fällen (L. F. 191, 193, 211, 268)

der harte Gaumen in 2 Fällen (L. F. 78, 211)

die Konjunktiva in 1 Falle (L. F. 193)

die Tränensäcke in 3 Fällen (L. F. 94, 213, 250).

6 Patienten aus dieser Gruppe hatten noch andere Herde am Körper, die in 4 Fällen durch Exstirpation (L. F. 145, 253, 273, 268) beseitigt wurden, in einem Falle (L. F. 69) durch Radium zur Ausheilung gebracht werden konnten. Ein Patient (L. F. 10), den wir nach ehemals ausgedehntem Gesichtslupus gegenwärtig im Gesichte seit Jahren fast lupusfrei erhalten können, zeigt an beiden unteren Extremitäten schwimmhosenartig angeordneten Lupus exfoliativus, zu dessen radikaleren Behandlung er sich nicht entschließen kann.

Besondere Erwähnung verdient L. F. 21, der als Lupus exulcerans nasi zu uns kam, durch Lichtbehandlung zunächst geheilt schien, dann aber immer wieder Nachschübe von einzelnen singulären Knötchen an beiden Wangen — auf dem

Boden von Akneeruptionen zeigte, die unter wenigen Lichtsitzungen stets leicht ausheilten.

L. F. 74 ist ein Lupus auf dem Boden einer alten Transplantationsnarbe an einer Wange, welchen wir über Wunsch des Kranken belichteten und einige Jahre lang nach Finsenbehandlung geheilt beobachteten, der aber Ende 1909 mit einem neuerlichen kleinen Nachschub bei uns erschien. Ist dieser Fall auch ziemlich günstig verlaufen, so sei doch hiezu bemerkt, daß wir in solchen Fällen, wenn eine Nachexstirpation möglich ist, diese stets vorziehen, weil die Finsenbehandlung eines Lupusrezidiv unter einem Hautlappen begreiflicherweise geringere Chancen gibt.

Besonders ungünstig sind in der Hinsicht Rezidive auf dem Boden von Nasenplastiken. Diese sind unseres Erachtens beim Lupus viel seltener auszuführen als dies leider geschieht. Abgesehen davon, daß ästhetisch zufriedenstellende Totalplastiken an der Nase wohl nur sehr selten gelingen, so ist das wichtigste Erfordernis der Operationsmethode, d. i. die Operation im Gesunden, gerade bei Lupus exulcerans nasi nur sehr ausnahmsweise gegeben. Geradezu unbegreiflich aber erscheint uns die Ausführung von Rhinoplastiken auf dem Boden von Excochleation, Paquelinisation und Ätzmethoden. Daß die in solchen Fällen fast unausbleiblichen Lupusrezidiven unter einer Rhinoplastik für jede andere Behandlung verzweifelt sein müssen, ist klar.

Erwähnenswert ist unter den Patienten dieser Gruppe ein Knabe, der Jahre vorher wegen schwerem Gesichtsskrophuloderma röntgenisiert und vollkommen ausgeheilt wurde; wir beobachteten ihn längere Zeit in ausgeheiltem Zustande. Später entwickelte sich jedoch auf dem Boden des ehemaligen Skrophulodermas ausgedehnter Gesichtslupus, welcher jetzt, wie es scheint, unter Finsenbestrahlung bis auf kleine Residuen geheilt ist. (L. F. 314.)

L. F. 253 zeigt ein Beispiel von glücklicher Kombination der beiden Radikalmethoden in einem sehr schweren, mächtig ausgedehnten Prozesse. Trotz jahrelanger Röntgenbehandlung hatte sich der ursprünglich nicht allzu ausgedehnte Gesichtslupus der Kranken über beide Wangen, Nase, Lippen, Kinn,

Stirn, Hals, Nacken und Oberarm ausgedehnt. Zwischen Gesichtsherd und Lupus des Armes war der Hals jedoch größtenteils nur narbig verändert und zeigte bloß mäßig ausgedehnte Lupusinfiltration. Wir beleuchteten zunächst diese Partie und heilten dieselbe aus und hatten hiedurch Gelegenheit, am Oberarm im Gesunden zu exstirpieren, so daß die Kranke von einem großen Teile ihres ungeheuer ausgedehnten Herdes rasch befreit wurde.

L. F. 174 hatte außer dem Wangenlupus ein Epitheliom am inneren Augenwinkel, das durch Radiumbestrahlung beseitigt werden konnte.

Es sei auch hervorgehoben, daß der Lupus des Ohres im allgemeinen für Finsenbehandlung ein weniger günstiges Terrain abgibt als andere Teile des Gesichtes. Ausgiebige Vorbehandlung, die ja auch sonst bei Finsenbehandlung ausgeübt werden soll, ist daher gerade beim Ohre am wenigsten zu unterlassen. Bei Lupus tumidus und exulcerans des Ohres ist Röntgenbestrahlung als Vorbehandlung in erster Linie empfehlenswert. Die erwähnte Hartnäckigkeit des Ohrlupus ist die Ursache, daß einzelne Patienten mit Lupus des Ohres und der Wange, die im übrigen Teile ihres Krankheitsherdes längst ausgeheilt sind, nur in die Gruppe der fast Lupusfreien und nicht der Geheilten aufgenommen werden konnten (z. B. L. F. 8 und 12). Überdies hörten wir selbst von einzelnen Geheilten, daß, wenn sie geahnt hätten, wie lange die Finsenbehandlung dauert, sie gerne auf die von uns von vornherein empfohlene plastische Operation des Ohrlupus eingegangen wären.

In einer durch Lichtbehandlung längst ausgeheilten zarten Narbe zeigen sich ein oder mehrere kleine Pünktchen — offenbar zu tief sitzender Lupus — welche der Ausheilung lange hartnäckig widerstehen (L. F. 245, 174, 165, 157).

Scheinbar ausgeheilte Fälle zeigten nach Gravidität plötzlich schweren Nachschub. L. F. 251, 191, die seither wiederum fast ausgeheilt wurden, sind hiefür Beispiele. Anderseits ist es ja wieder eine bekannte Erfahrung, daß unter anderen Episoden, z. B. akuten fieberhaften Erkrankungen wie Erysipel, eine günstige Beeinflussung des Lupus stattfinden kann.

IV. Sehr gebesserte Finsenpatienten.

28 Kranke befinden sich in einem sehr gebesserten Zustande: L. F. 3, 25, 32, 55, 71, 84, 96, 99, 101, 108, 138, 155, 175, 180, 181, 183, 189, 203, 205, 265, 271, 288, 295, 312, 313, 316, 318, 328. Es sind dies Kranke, welche zum Teil sehr schweren lupösen Prozeß hatten und allmählich der Heilung zugeführt werden; weiters Patienten, welche vielleicht schon geheilt waren, wenn sie die Lichtbehandlung in dem vollen von uns gewünschten Maße durchgemacht hätten; und endlich solche, die durch die Finsenbelichtung zwar zum großen, ja größten Teile ausgeheilt sind, wo wir aber bei einzelnen Partien ihres Krankheitsherdes bisher trotz mühseligster Anstrengung nicht vollständig zum Ziele gelangen konnten. In dieser Kategorie befinden sich mehrere Patienten, welche eine ganz unerhört große Zahl von Belichtungen benötigt haben, zum Teil auch deshalb, weil Nachschübe von ihnen zu lange vernachlässigt worden waren. Doch danken wir es dieser gehäuften Belichtung, daß diese Kranken — es sind ja ihrer nicht viele — sich in einem relativ guten Zustande befinden, während sie sonst immer unaufhaltsamer dem Fortschritte der Lupuserkrankung zum Opfer gefallen wären.

Es seien auch zur Charakteristik dieser Kranken einige Übersichtsdaten angeführt.

Dem Alter nach war in dieser Gruppe

10—15	Jahre	alt	1 Patient
15—20	„	„	4 Patienten
20—30	„	„	10 „
30—40	„	„	5 „
40—50	„	„	4 „
50—60	„	„	2 „
60—70	„	„	2 „

Die Krankheitsdauer betrug

viele	Jahre	in	1 Falle
1	Jahr	„	1 „
2	Jahre	„	1 „
3	„	„	3 Fällen
6	„	„	2 „
8	„	„	1 Falle

Die Krankheitsdauer betrug:

9	Jahre	in 2	Fällen
10	„	„ 4	„
11	„	„ 1	Falle
12	„	„ 2	Fällen
13	„	„ 1	Falle
14	„	„ 2	Fällen
18	„	„ 1	Falle
20	„	„ 2	Fällen
24	„	„ 1	Falle
25	„	„ 1	„
32	„	„ 1	„
60	„	„ 1	„

Was die Ausdehnung und Lokalisation anlangt, so handelte es sich um:

einen zirkumskripten Wangenherd von mittlerer Ausdehnung in 4 Fällen (L. F. 84, 101, 288, 318)

um Lupus des Ohres und der Wange in 2 Fällen (L. F. 181, 328)

um Lupus exulcerans der Nase und angrenzenden Gesichtspartien in 7 Fällen (L. F. 32, 71, 96, 138, 183, 205, 316)

um Lupus tumidus der Nase in 1 Falle (L. F. 313)

um Lupus der Nase und eines Fingers in einem Fall (L. F. 180)

um ausgedehnten Gesichtslupus, in einigen Fällen auch auf den Hals hinabreichend, bei 9 Patienten (L. F. 3, 25, 55, 99, 108, 175, 271, 295, 312)

um mächtig ausgedehnten Gesichtslupus des Halses und an den Ohren bei 3 Kranken (L. F. 155, 189, 203)

um sehr ausgedehnten Lupus am Halse in einem Fall (L. F. 265).

15 von diesen 28 sehr gebesserten Kranken hatten auch Lupus der Nasenschleimhaut (L. F. 25, 55, 71, 96, 108, 138, 155, 175, 183, 189, 205, 295, 312, 313, 316)

Zahnfleischlupus hatten 3 Patienten (L. F. 25, 155, 189)

Lupus am harten Gaumen 3 Patienten (L. F. 25, 108, 155).

9 von diesen Patienten hatten auch außer den mit Finsenstrahlen behandelten Herd andere Lupusherde am Körper.

Die Exstirpation solcher Herde wurde vorgenommen bei 2 Patienten (L. F. 3, 155), bei 3 Patienten (L. F. 32, 55, 99) wurde Röntgen- und Radiumbehandlung an den Körperherden vorgenommen; bei 1 Patienten (L. F. 316) Quarzlampenbehandlung; bei 1 Patienten ein Herd mit der Quarzlampe, ein zweiter Herd mit Röntgenstrahlen behandelt (L. F. 189), bei 1 Patienten Heißluftbehandlung (L. F. 271) ausgeführt. L. F. 203 hatte einen gut exstirpablen Lupus am Körper, ad nates, verweigerte jedoch die Exstirpation. Vollen Erfolg erzielten wir bei der Behandlung dieser Körperherde nur dort, wo die Exstirpation möglich war. Es sei hier bemerkt, daß unseren Erachtens die Exstirpation einzelner Herde eines Patienten, während andere unbehandelte Lupusherde zurückbleiben, wenig empfehlenswert ist. Bei Finsenpatienten schreiten wir deshalb erst dann zur Exstirpation ihrer übrigen Körperherde, wenn die Finsenbehandlung schon Erfolg hat oder wenn es sich um Krankheitsherde handelt, die durch Vergrößerung inoperabel werden könnten, z. B. in der Nähe von Schleimhäuten (vulva, anus).

Einige Fälle aus dieser Gruppe verdienen noch eine Randbemerkung.

L. F. 101 zeigt ein Beispiel für einen Lupusherd, der durch Finsenbehandlung sehr gebessert wurde; doch sind eine Anzahl tiefsitzender Lupusknötchen trotz langdauernder Finsenbehandlung nicht zur Abheilung gebracht worden. Je frischer die Kranken zur Lichtbehandlung gelangen, je weniger Narbengewebe von den Lichtstrahlen passiert werden muß, desto weniger leicht ereignet es sich, daß die Finsenbehandlung über einen gewissen Grad der Ausheilung unwirksam wird.

L. F. 313, der einen schweren Nachschub nach scheinbarer Ausheilung geboten hatte, zeigte gleichzeitig eine frische Caries an einer Zehe.

Mit solchen allgemeinen Nachschüben ist stets zu rechnen, und muß man daher den Lupuspatienten strenge ans Herz legen, in steter ärztlicher Beobachtung zu verharren.

V. Finsenpatienten von geringerem Besserungsgrade.

9 Fälle von langsamem Fortschritte der Besserung. (L. F. 91, 102, 133, 170, 209, 284, 291, 294, 329). Es sind darunter

auch mehrere Patienten, die schon sehr gebessert waren, bei welchen aber schwere Nachschübe den Heilungsprozeß wieder aufgehalten haben.

In diese Gruppe gehören 3 Patienten mit Lupus der Nase (L. F. 284, 291, 329).

1 Patient mit Lupus der Nase und Oberlippe (L. F. 133).

2 Patienten mit Lupus des Ohres und der Wange (L. F. 170, 209).

3 Patienten mit mächtig ausgedehntem Gesichtslupus (L. F. 91, 102, 294).

Von diesen Kranken waren:

10 – 15	Jahre alt	1	Patient
15 – 20	„ „	1	„
20 – 30	„ „	4	Patienten
30 – 40	„ „	2	„
40 – 50	„ „	1	Patient

Die Krankheitsdauer betrug:

1	Jahr	in 1	Falle
2	Jahre	„ 1	„
3	„	„ 1	„
6	„	„ 1	„
10	„	„ 1	„
13	„	„ 1	„
15	„	„ 1	„
28	„	„ 1	„
Viele	„	„ 1	„

2 von diesen Patienten hatten auch exstirpable Herde am übrigen Körper (L. F. 91, 102).

Die Mucosa nasi war erkrankt bei 6 von diesen Kranken (L. F. 91, 102, 133, 284, 291, 329).

Das Zahnfleisch war lupös bei 1 Kranken (L. F. 102).

Die Lippenschleimhaut bei 2 Kranken (L. F. 91, 102).

Der harte Gaumen in 1 Falle (L. F. 211).

L. F. 209 der wegen Gesichtslupus bei uns in Finsenbehandlung steht, hatte sich längere Zeit hindurch unserer Beobachtung entzogen und zeigte bei seiner Wiederkehr auf

dem Boden eines alten mächtig ausgedehnten Lupusherdes am Oberschenkel carcinomatöse Degeneration. Durch Kombination von Excision, Fulguration und Röntgenbehandlung gelang es, dem Anscheine nach, das Carcinom zu heilen.

L. F. 291 war mehrere Monate lang durch Finsenbehandlung scheinbar geheilt. Als Patientin wiederkehrte, zeigte sie, neben beträchtlichen Nachschuben in dem scheinbar geheilt gewesenen Terrain, eine frische Karies eines Fingers. Es war wohl zu einer neuerlichen tuberkulösen Aussaat aus unbekannter Quelle gekommen.

VI. Refraktäre Fälle.

9 Kranke, bei welchen die Erkrankung sich trotz Lichtbehandlung immer schlimmer und ungünstiger gestaltet.

L. F. 13 und L. F. 66, die wir schon seit Jahren in unserer Beobachtung haben, haben vom Anfang her eine stetige Tendenz zur Verschlimmerung gehabt, und auch die Finsenmethode, die wir nebst vielen anderen Behandlungsmethoden bei ihnen in Anwendung gezogen haben, hat diesen ungünstigen Verlauf nicht zu beheben vermocht. L. F. 13, eine alte, schlecht genährte Frau, die ursprünglich nur Nasenlupus hatte, hat jetzt Lupus der ganzen mittleren Gesichtspartie. Wenn in diesem Falle vielleicht der schlechte Allgemeinzustand als Ursache heranzuziehen ist, so kann dies nicht von L. F. 66, einem jungen Mädchen, dessen Lupus ursprünglich auch nur die Nase betroffen hatte und jetzt auf beide Wangen und die Oberlippe reicht, gelten. Hier kam es nach Zeiten scheinbarer Besserung stets zu neuen Nachschüben und Ausbreitung des Prozesses. Dabei gedeiht das Mädchen scheinbar körperlich und nimmt an Gewicht zu.

L. F. 222, ein junger, sonst gesunder Mann, zeigte sich uns zuerst mit Lupus an einem Nasenflügel, blieb dann ein Jahr lang aus und erschien dann von neuem in der Heilstätte mit schwerem Lupus exulcerans der Nase und disseminiertem Lupus an beiden Wangen, Lupus am harten und weichen Gaumen. Unter Lichtbehandlung trat scheinbar Ausheilung ein und auch die Affektion der Mundschleimhaut zeigte eine sehr günstige Tendenz zur Ausheilung. Nach einem Beob

achtungsintervall zeigte sich der Kranke von neuem und wir versuchten es längere Zeit vergebens, die fortschreitende Konsumption der Nase, von welcher bereits ein großer Teil der Nasenflügel und das häutige Septum fehlt, aufzuhalten. Die Lichtbehandlung wurde ausgesetzt. Eine Tuberkulinkur hatte keinen Erfolg. Unter täglichen Jodpinselungen ist neuerdings eine etwas günstigere Tendenz zu verzeichnen.

L. F. 235. Ein junger Mann, der ursprünglich Lupus einer Hand und der Nase hatte, wurde jahrelang röntgenisiert. An der Hand kam es unter schweren Röntgenatrophien größtenteils zur Ausheilung. Im Gesichte ist jedoch eine stetig zunehmende Verschlechterung zu konstatieren. Der Prozeß hat bereits beide Wangen, Ober-, Unterlippe und Zahnfleisch ergriffen. Die Finsentherapie erscheint hier ebenso machtlos, wie zahlreiche andere Heilversuche, die wir unternommen haben. Der Knabe befand sich etwa 1½ Jahre außerhalb unserer Behandlung und wurde in dieser Zeit wiederholt excochleiert und paquelinisiert. Im Laufe der Jahre, die wir den Knaben beobachten, aquirierte er allerdings einen Ellbogentuberkulus, der reseziert wurde und eine Caries einer großen Zehe, die wir mit einigem Erfolge röntgenisierten. In diesem Falle kann vielleicht die Allgemeintuberkulose neben dem ungünstigen Terrain, das die allzulange Röntgenbehandlung geschaffen hat, zur Erklärung des ungünstigen Verlaufes herangezogen werden. Wir hatten jahrelang vergeblich gestrebt, den jungen Mann zur Hebung seines Allgemeinzustandes in ein Seeklima zu bringen. Endlich gelang uns dies im Sommer 1910. Zu unserer Überraschung kehrte er einige Monate später anscheinend lupusfrei aus dem Seehospiz zurück. Es war daselbst keinerlei Eingriff an ihm vollführt worden. Nur Luft, Licht und Sonne hatten diesen Erfolg hervorgerufen.

L. F. 292. Eine Frau mit Lupus des Gesichtes und Halses, sowie an einem Fuße. Die Verschlechterung ihres Lokalprozesses trotz Lichtbehandlung hängt höchstwahrscheinlich mit ihrem anämischen Zustande und schlechter Ernährung zusammen. Die gleichen Ursachen gelten vielleicht für L. F. 212, junges Mädchen mit ausgedehntem schweren Lupus des ganzen Gesichtes, für L. F. 306, Nasenlupus bei einem jungen

Mann, und L. F. 311, Gesichtslupus bei einer jungen, sehr schlecht genährten, anämischen Frau, welche der Finsenbehandlung gegenüber sich ganz refraktär erwiesen. In letzterem Falle trat übrigens unter unseren Augen eine Caries an der Hand als Zeichen tuberkulöser Allgemeinaffektionen auf. Auch L. F. 200 Lupus der Nase und Nasenscheidehaut bei einem zarten, sehr anämischen Mädchen, zeigte bei anfangs eher unscheinbarer Ausdehnung trotz konsequenter Lichtbehandlung allmählich schwere Verbreitung. Auch eine Kur im Jodbade Hall hat der Verschlechterung nicht Einhalt zu bieten vermocht.

Solche äußerst traurig verlaufende Fälle haben wir glücklicherweise nur wenige beobachtet. Doch zeigen sie deutlich, daß eine noch so vorzügliche Lokalbehandlung, wie sie die Finsenbehandlung ist, nicht genügt, um Lupuskranke, die sich in einem Zustande tuberkulöser Aussaat befinden, zu heilen. Patienten, welche operablen Lupus haben, zeigen wenigstens in weitaus überwiegendem Maße den Typus des reinen Lokalleidens. Die vielen nicht operablen Lupösen, meist mit Schleimhautaffektionen, schweben in steter Gefahr von Nachschüben und die Finsenbehandlung, so wirksam sie auch meist ist und so erfolgreich sie sich auch in einer großen Reihe von Fällen erweist, ist oft genug eine Sisyphusarbeit, die immer von neuem die Nachschübe aus der Tiefe zu beseitigen hat. Die Fälle dieser Gruppe zeigen Beispiele, in denen diese eben nicht gelingt.

Ich glaube, daß daraus die Lehre zu ziehen ist, daß es weitaus verfrüht ist, wenn selbst sehr namhafte Forscher den optimistischen Standpunkt vertreten, daß durch das hervorragende Heilmittel, das in der Finsentherapie gewonnen wurde, die Auffassung gestattet ist, den Lupus heute für eine leicht und sicher heilbare Erkrankung zu halten. Es ist ja kein Zweifel, daß durch die r e c h t z e i t i g e Anwendung der r i c h t i g e n Heilmethoden der Lupus viel von seinem Schrecken verlieren wird. Aber damit allein ist ein wirksamer Kampf gegen den Lupus noch nicht voll gewährleistet. Darauf haben wir seit jeher wiederholt aufmerksam gemacht.

Von allergrößter Wichtigkeit ist es, die Lupösen, für die man jetzt wirksame Lokalbehandlungen besitzt, auch in eine günstige allgemeine Situation zu versetzen. Dies kann n u r

in entsprechend eingerichteten Lupusheilstätten gelingen, in denen die Möglichkeit gegeben ist, die Kranken nach allen Richtungen hin zur Heilung und Gesundung zu bringen. Der Lupuskranke ist zwar ein Hautkranker, aber in erster Linie ein Tuberkulöser. In einer Heilstätte, die entsprechend eingerichtet ist * — der Neubau der Wiener Heilstätte für Lupuskranke wird hiefür ein Beispiel geben — kann diesen Bedingungen nach allen Richtungen in weitestem Maße entsprochen werden.

Nur durch Einrichtungen, die all den kompliziertesten Bedürfnissen, die der Lupuskranke benötigt, entsprechen, durch Einrichtungen, die neben sorgfältiger Kenntnis aller entsprechenden Lokalbehandlungen, auch all das verbürgen, was der Lupöse sonst noch benötigt, um in eine Umstimmung seines Organismus zu gelangen, nur dadurch wird jene zweifellos erreichbare Zeit kommen, in welcher der Lupus — eines der schlimmsten chronischen Übel, die den Menschen ergreifen können — seinen Schrecken verloren haben wird.

Allenthalben erregt heute die Lupusfrage höchstes Interesse und die Zahl der wissenschaftlichen Erörterungen über die Behandlung dieses Leidens schwillt an. Der so notwendigen Allgemeintherapie wird immer gerne auch ein Wörtlein gewidmet. Aber mit platonischer Verbeugung reicht man nicht aus. Soll der Kampf gegen den Lupus wirksam werden, dann unterstütze man die Bestrebungen zur Errichtung von Heilstätten, in denen dieser Kampf mit voller Hingebung auf Grundlage aller notwendigen Einrichtungen aufgenommen werden kann. Daß nebenher die Heilfaktoren von Seehospizen, Jodbädern u. dgl. in ausgiebigem Maße heranzuziehen sind, ist selbstverständlich. Wir senden jährlich viele unserer Kranken für eine Zeitlang nach solchen Plätzen.

VII. Patienten, bei welchen die Indikation auf Finsenbehandlung nicht ganz gerechtfertigt war.

4 Patienten, bei welchen die Lichtbehandlung wenig erfolgreich war, und bei denen wir dieselbe auch unterbrachen,

* Wir arbeiten vorläufig noch in einem Provisorium, das diesen Bedingungen naturgemäß nicht entsprechen kann.

verdienen von der vorigen Gruppe abgesondert zu werden, weil sie Fälle darstellen, die sich zur Lichtbehandlung streng genommen nicht eigneten.

L. F. 142 und L. F. 197 mußten wegen fortwährender Skrophulodermanachschübe unterbrochen werden. Wir empfahlen ihnen Seeklima.

L. F. 67. Ausgedehnter Lupus an beiden unteren Extremitäten wäre wohl von vornherein nicht zur Lichttherapie zuzulassen gewesen. Desgleichen

L. F. 62. Eine schwere Lupusrezidive auf dem Boden einer totalen Rhinoplastik. Es ist nicht möglich, den gewiß auch mit Schleimhautbeteiligung einhergehenden Lupus unter diesen dicken Hautlappen mit den Lichtstrahlen zu erreichen.

VIII. Patienten mit schwerer Allgemeinerkrankung.

9 Patienten mußten wegen schwerer Allgemeinerkrankung unterbrechen (L. F. 36, 48, 68, 92, 103, 120, 159, 194, 220).

5 Patienten hievon starben bald darauf und zwar 4 (L. F. 92, 120, 159, 194 an Tuberkulose, 1 (L. F. 220) an Arteriosklerose. Auch die anderen 4 Kranken (L. F. 36, 48, 68, 103) ließen wir wegen schwerer Tuberkulose von der Belichtung ihres Hautleidens unterbrechen und empfahlen ihnen den Aufenthalt in südlichen Plätzen.

IX. Finsenpatienten mit zirkumskripten Lupusherden, die nach längerer Finsenbehandlung zur Exstirpation gelangten.

10 Kranke entschlossen sich in einem vorgeschrittenen Stadium der Behandlung zur Exstirpation ihres Lupusherdes, welche ihnen ursprünglich angeraten worden war. (L. F. 70, 72, 135, 147, 152, 178, 190, 240, 262, 317.)

L. F. 70. Junger Mann mit Lupus der linken Ferse, wurde nach längerer Lichtbehandlung zur Beobachtung entlassen, erschien nach $1^1/_2$ Jahren zum Teil geheilt, zum Teil mit Lupusresiduen wieder, deren Exstirpation er begehrte, weil er die lange Dauer der Lichtbehandlung scheute. Ähnlich verhält es sich bei L. F. 147, Lupus an der Ferse bei einem

jungen Mädchen, wo wir ebenfalls wegen neuerlichen Nachschubs dem Wunsch der Patientin nach Exstirpation entsprachen.

L. F. 178 war ein Knabe, der einen zusammenhängenden Lupusherd an der linken unteren Wangenhälfte und einzelne Lupusknötchen an der rechten Wange, am Nasenrücken und unterhalb des linken unteren Augenlides zeigte. Während die singulären Knötchen unter Lichtbehandlung heilten, bot der zusammenhängende Wangenherd trotz langdauernder Belichtung nur geringe Besserung. Da er sich außerdem immer mehr pigmentierte und so die Chancen der Lichteinwirkung sich noch verringerten, so exstirpierten wir denselben. Dieser letzte Fall zeigt, daß auch nicht sehr ausgedehnte Gesichtsfälle sich manchmal unter Lichtbehandlung schwierig gestalten können, wenn der Lupus zu tief sitzt.

L. F. 72 (Lupus am Vorderarm bei einem jungen Mann), L. F. 135 (Lupus am Ellenbogen bei einem jungen Mann), L. F. 240 (Lupus am Ellenbogen bei einem Fräulein), gehören in die gleiche Kategorie.

Die vorausgehenden 6 Fälle sind unseres Erachtens von vornherein nicht zur Lichtbehandlung zu empfehlen, weil die langdauernde Finsenbehandlung hier gar keine Vorteile gegenüber der rasch und sicher ausführbaren Exstirpation bietet. Wir hatten in diesen Fällen auch tatsächlich nur widerstrebend dem Wunsche der Patienten nach Lichttherapie willfahrt.

L. F. 262. (Wangenlupus bei einem jungen Manne), L. F. 152 (Wangenlupus bei einem anderen jungen Mann), waren unter Finsenbehandlung fast ausgeheilt; doch waren die Kranken aus äußeren Gründen verhindert, dieselbe zu vollenden und entschlossen sich daher zu der von uns gleich anfangs empfohlenen Exstirpation.

L. F. 190, ein junges Mädchen mit 10 kleinen Lupusherden am Körper, erschien nach längerer Belichtungspause für kurze Zeit in der Heilstätte. 6 Herde waren durch Belichtung geheilt geblieben, 4 Herde zeigten Nachschübe, außerdem war ein neuer Herd hinzugetreten; die Exstirpation dieser Herde war ein kleiner Eingriff.

Bei L. F. 317, einem Knaben mit zwei Körperherden und einem ausgedehnten Wangenherd exstirpierten wir ursprünglich die Herde am Körper und nahmen den Gesichtsherd in Finsenbehandlung. Großenteils durch Belichtung geheilt, zeigte der Gesichtsherd doch eine Anzahl tiefsitzender Partien, die der Lichtbehandlung widerstanden; durch Exstirpation befreiten wir schließlich den Patienten auch von diesem Krankheitsherde.

X. Patienten, welche die Finsenbehandlung abbrachen, obwohl deren Fortsetzung angezeigt gewesen wäre.

55 Patienten entzogen sich in einem vorgeschrittenen Stadium der Lichtbehandlung der Fortsetzung der Therapie.

a) Es waren darunter 9 Fälle (L. F. 5, 18, 23, 27, 51, 65, 83, 125, 214), welche mit Lichtbehandlung in so guten Zustand versetzt worden waren, daß wir sie zur Beobachtung entließen. Als wir sie wiedersahen, zeigten sie Residuen oder kleine Nachschübe, deren Nachbelichtung wir empfahlen, die aber von den Kranken leider nicht durchgeführt wurde.

b) 13 weitere Fälle wurden nach entsprechender Durchbelichtung zur Beobachtung entlassen, zeigten sich aber nicht wieder. (L. F. 11, 43, 79, 111, 156, 186, 196, 234, 241, 264, 300, 309, 325.)

c) Die übrigen 33 Patienten (L. F. 4, 7, 16, 19, 30, 38, 41, 42, 52, 64, 76, 88, 93, 105, 107, 109, 112, 118, 126, 127, 129, 136, 137, 149, 195, 233, 237, 247, 263, 277, 296, 319, 323) waren teils schwere Fälle, die nach längerer Lichtbehandlung aus ökonomischen oder anderen Gründen die lange dauernde Behandlung aufgeben mußten, teils auch leichtere Fälle, die sich in gutem Besserungszustande befanden und aus Gründen, die wir nicht kennen, ausblieben. Eine Anzahl von Patienten war vom Anfang her nur nachlässig und unregelmäßig bei der Lichtbehandlung gewesen und es war uns nicht gelungen, sie zu der Pünktlichkeit zu erziehen, die die Grundlage einer erfolgreichen Finsentherapie ist.

* * *

Wenn wir ein Resümee aus den vorausgegangenen Gruppen ziehen wollen, so sei zunächst in Parenthese bemerkt, daß wir in Bezug auf die Auswahl der Finsenfälle deren Gebiet in der Wiener Heilstätte für Lupuskranke durch die große Zahl un-

serer Exstirpationsfälle eingeschränkt haben. Würden wir, wie dies dort geschieht, wo das chirurgische Radikalverfahren gar nicht oder nur selten geübt wird, auch die Fälle jener Kategorie, welche zirkumskript sind, in größerem Maße zur Finsentherapie heranziehen, so ließe sich ja schon im vorhinein dadurch unser Finsenmaterial durch viele gewiß sehr günstige Fälle bereichern. Warum an der Exstirpationsmethode jedoch in diesen Fällen festgehalten werden soll, welche eminente Vorteile sie in dieser Gruppe von Fällen vor dem Finsenverfahren voraus hat — abgesehen davon, daß bei vielen zwar zirkumskripten, aber tiefsitzenden, selbst wenig ausgedehnten Lupusherden die Lichttherapie auch ganz ohnmächtig sein kann — kurz die Indikationsgrenze zwischen beiden Verfahren, dies wollen wir hier nicht wiederholen und verweisen auf unsere früheren Publikationen. Zu dieser Beurteilung mögen auch die Lichtfälle aus Gruppe IX herangezogen werden.

Haben wir aber in der Wiener Heilstätte ein etwas ungünstigeres Finsenmaterial als in den speziellen „Finseninstituten", die sich ein viel begrenzteres Gebiet gewählt haben, als wir hier behandeln, so sind doch unsere Ergebnisse nicht unbefriedigend.

Eine nicht geringe Anzahl von radikalen Heilungen ist durch das Lichtverfahren erzielbar, wie dies Gruppe I und mit einer Einschränkung auch Gruppe II lehren. Sehr befriedigend ist die Gruppe III, die Fälle, welche wir fast lupusfrei nennen. Wenn wir auch voraussetzen wollen, daß nur ein Teil von diesen Patienten in streng medizinischem Sinne absolut lupusfrei werden wird, daß ein anderer Teil sich nur mit einer Heilung im gesellschaftlichen Sinne zu begnügen haben wird, wie wir ja bereits ausgeführt haben, so sind diese Erfolge doch ein ganz eminenter Segen, der mit einem anderen Verfahren kaum nur in annäherndem Maße heute erzielbar wäre. Auch Gruppe IV der „sehr Gebesserten" ist genau so zu beurteilen; es ist ja bei den meisten dieser Kranken nur eine Frage kurzer Zeit, um in die Gruppe III aufzurücken.

Die Gruppe V der Patienten, bei welchen das Heilungsverfahren sich schleppender gestaltet, hauptsächlich weil es

sich um Fälle allerschwerster Art handelt, leitet uns zu jenen unangenehmen Fällen über, welche nach langerer Behandlungsdauer der Lichttherapie untreu werden; denn eben die Langsamkeit dieser Methode ist für die Kranken, welche den Mut verlieren, der häufigste Grund, um sich der Fortsetzung des Heilverfahrens zu entziehen. Wenn die Kranken dies oft in dem unrichtigsten Zeitpunkte, z. B. als fast Geheilte (Gruppe Xa) tun, ist um so bedauerlicher.

Die allerwichtigste Aufgabe ist daher darin gegeben, die Finsenmethode in einer Weise auszubilden, daß sie abgekürzt und vereinfacht werde. Weitgehende Kombination mit anderen Methoden ist durchaus am Platze. Nur ganz flache Fälle unterziehen wir direkt der Lichtbehandlung, während wir sonst stets mit anderen Heilmethoden kombinieren (ohne daß dies in den vorstehenden Krankengeschichtsauszügen genau ausgeführt wird). An aller oberster Stelle steht hier sicherlich das Pyrogallol, das wir am liebsten als starke 10%-Salbe einige Tage anwenden, um dann eine indifferente Salbe einzuschieben. Ein- oder mehrmalige Anwendung dieser Kur ist ein fast nie versagendes Mittel, um hypertrophische und ulceröse Lupusformen für das Finsenverfahren vorzubereiten. Es gibt sicher leichte Lupusformen, die man auf diese Weise auch ausheilen kann; doch sind dies nur Ausnahmen. Dem Pyrogallol an radikaler Wirksamkeit steht das Resorzin, in 30 bis 50prozentigen Salben oder Lösungen verordnet, wohl nach; es muß daher auch länger angewendet werden; doch ist gerade seine mildere Wirkung nicht selten erwünscht. Ein sehr drastisches und schätzbares Verfahren erblicken wir in der von Caesar Boeck (Christiania) empfohlenen Pyrogallus-Resorzin-Salizyl-Kombination, das wir für kleinere umschriebene Stellen gerne in unseren Therapieschatz aufgenommen haben. Kalium hypermanganicum, Sublimat haben unseres Erachtens hauptsächlich ihre Indikation, wenn es sich um pyogene Mischinfektionen handelt.

Kräftigere Ätzmittel als die eben erwähnten lassen sich wohl vollkommen entbehren und wir erblicken gar keinen Vorteil für die Lupustherapie in der Heranziehung immer neuer Varianten von solchen Ätzmitteln, sofern in ihnen nicht

die Voraussetzung geboten ist, alles Krankhafte zu entfernen. Als Vorbehandlung zur Finsenmethode muß man sich immer wieder und wieder vor Augen halten, daß, je zartere Narbenbildungen unter der Vorbehandlung entstehen, desto sicherer die Lichtstrahlen zur Wirkung gelangen können. Und Radikalheilungen mit starken Ätzverfahren anzustreben, empfiehlt sich, abgesehen von der Häßlichkeit solcher Narbenbildungen und der Besorgnis, stärkere Destruktionen zu erzeugen, deshalb nicht, weil die Voraussetzung gerechtfertigt ist, daß selbst bei weitgehender Einwirkung auf den Lupus doch im Narbengewebe einzelne Residuen zurückbleiben; die Behandlung dieser unter der dicken Narbe wird aber schließlich unmöglich und von diesen Resten breitet sich der Lupus ungestört weiter aus und wird unheilbar.

Wir glauben gar nicht zu weit zu gehen, wenn wir die Unheilbarkeit mancher Lupusfälle auf die Anwendung solcher Ätzverfahren, wohin auch der früher so viel beliebte Lapis gehört, zurückführen.

Auch haben wir wiederholt darauf hingewiesen, daß wir aus den gleichen Gründen ebensowenig die flächenhafte Anwendung des Paquelins und die Excochleation mit dem scharfen Löffel für Methoden halten, welche einer modernen Auffassung einer Lupustherapie standhalten können. Die Excochleation ist außerdem noch eine häufige Ursache der Verbreitung des Krankheitsprozesses nach der Peripherie hin und gewiß auch nicht immer ungefährlich, worauf erst jüngst wieder Doutrelepont aufmerksam gemacht hat.* Auch Skarifikation kann durch Hineinschleudern der Keime in die offenen Gefäßmündungen zur Verallgemeinerung des tuberkulösen Prozesses Veranlassung bieten. Solche Einwände wurden allerdings auch gegen die Exstirpationsmethode gemacht. Wird diese aber nach Langs Vorschriften weit im Gesunden und unter strenger Einhaltung einer bestimmten Technik ausgeführt, die wir öfter beschrieben haben, so ist eine solche Besorgnis ganz ungerechtfertigt. Unter vielen Hunderten Exstirpationen sahen wir niemals dergleichen.

* Sitzung der Berliner Lupus-kommission vom Mai 1910. D. M. Wochenschr. 1910, Nr. 25.

Die Röntgenbestrahlung als Vorbehandlung für Lichttherapie tritt hinter der Pyrogallus- und Resorzinanwendung sicherlich zurück. Aber es gibt Fälle, wo wir die Röntgenstrahlen mit großem Vorteile heranziehen. Mächtig aufgedunsene Lippen schrumpfen unter Röntgenbestrahlung, der Lupus exulcerans der Lippen wird auch besser durch Röntgenstrahlen vorbehandelt als mit Salben. Lupus tumidus des Ohres ist ebenfalls ein dankbares Feld für die Röntgenbehandlung. Sehr ausgedehnte Lupusfälle lassen sich durch Röntgenbestrahlung manchmal in einen erträglichen Zustand überführen. Zur Kombination mit dem Finsenverfahren bietet uns die Röntgenbestrahlung große Vorteile, wenn tuberkulöse Lymphangoitis- oder Skrophuloderma nachschübe im lupösen Terrain — das dankbarste Gebiet für Röntgenbestrahlung tuberkulöser Prozesse — auftreten. Die Komplikation durch Skrophuloderma ist beim Lupus recht häufig und wir haben auch einige Fälle (Gruppe VIII), wo die dauernde Skrophulodermatendenz schließlich die Indikation zur Finsentherapie aufhoben. Öfters sahen wir einen überraschenden Erfolg von einer einmaligen Röntgenbestrahlung unterhalb der Erythemdose, wenn es im Verlaufe der Finsentherapie zu einem plötzlichen diffusen Knötchennachschub kam. Schließlich ist auch noch der erfolgreichen Anwendung der Röntgenstrahlen zur Lymphombehandlung zu gedenken.

Daß man nur bis zu einer gewissen Grenze gehen darf, wenn man nicht durch die Röntgenbestrahlung schaden will, ist ja unbestritten. Für die Finsenbehandlung gestalten sich wohl wenige Fälle schwieriger als die, bei welchen das erlaubte Maß der Röntgenbestrahlung überschritten oder diese am unrichtigen Platze angewendet wurde.

Daß man den Vergleich der Röntgen- und der Finsentherapie, zweier Verfahren, die ein vollständig verschiedenes Wirkungsgebiet haben, nicht längst aufgegeben hat, ist zu verwundern.

Nur selten kann nämlich unseres Erachtens für den Erfahrenen ein Zweifel darüber bestehen, mit welcher der beiden Therapien in einem bestimmten Stadium der Erkrankung vorgegangen werden soll. Wir haben stets darauf hin-

gewissen, wo Röntgenstrahlen wirksam sind, ist an Finsentherapie kaum zu denken, und was die Finsentherapie imstande ist, richtig vorbereitete Fälle von Lupus vulgaris zu heilen, dazu ist die Röntgentherapie, wenn auch eine kleine Anzahl günstiger Fälle beschrieben wurde, im allgemeinen ohnmächtig.

In mancher Phase der Erkrankung lassen sich durch Röntgenbestrahlung ganz auffallende Besserungen erzielen, während es ganz verfehlt wäre, Finsentherapie zu verwenden. Was die Erzielung von Endresultaten anlangt, so fehlen streng kritische Röntgenberichte, in denen eine erhebliche Anzahl von Radikal- und Dauerheilungen erscheinen. Da mangelt ja jede Basis für einen Vergleich der beiden Methoden.

Es wäre noch der Heißluftbehandlung als Vorbereitung zur Lichttherapie zu gedenken. Allzu dicke Narbenbildung ist aber auch in diesem Falle unerwünscht und die einmalige Heißluftbrennung ist nicht sehr ausgiebig. Die Notwendigkeit der Narkose infolge der heftigen Schmerzhaftigkeit setzt dieser Therapie überhaupt Grenzen. Daß wir aber die Heißluftbehandlung sonst in gewissen Fällen für recht günstig ansehen, dafür bringen wir in diesem Berichte an anderer Stelle einige Beispiele (pag. 5).

Durch entsprechende Vorbehandlung läßt sich das Finsenverfahren tatkräftig unterstützen, vereinfachen, abkürzen und auf diese Weise auch die Anzahl der therapieflüchtigen Kranken vermindern. Wir möchten aber zu diesem Kapitel noch einiges bemerken. An verschiedenen Orten der Lupusbehandlung ist die relative Anzahl der Kranken, welche sich der Behandlung entziehen und dadurch das Bestreben, sie zu retten, illusorisch machen, sehr verschieden. Je mehr die Patienten die Behandlung in geschlossenen Lupusheilstätten genießen können, um so größer wird ihr Vertrauen in die Wirksamkeit der Ärzte, welche sich ihnen voll und ganz widmen können, werden; desto mehr kann man aber auch in der Tat jeden einzelnen Kranken berücksichtigen, sich in die Verhältnisse des Individiums vertiefen.

Auch deshalb erscheint es uns neben manchen anderen gewichtigen Gründen unzutreffend, wenn einzelne Autoren die Auffassung vertreten, als ob für die Lupusfrage schon alles

geleistet wurde, wenn die einzelnen Fachstationen mit Finsen-Apparaten ausgestattet sein werden. Ist das Bestreben nach solchen Einrichtungen natürlich vom Standpunkte des Unterrichtes und des Wunsches der dermatologiebetreibenden Ärzte nach Vollwertigkeit in dem Fache sehr motiviert und ja natürlich außer Frage stehend, so täuschen wir uns gar nicht darüber, daß die Lupusbekämpfung durch solche Institutionen allein noch nicht ergiebig werden kann. Wir selbst hatten Gelegenheit, an der dermatologischen Abteilung des Professors Lang im Allgemeinen Krankenhause die Wirksamkeit eines solchen Abteilungsapparates zu beurteilen und konnten bei allem hohen Interesse für die Lupösen infolge der vielseitigen anderen Aufgaben, welche eine große dermatologische Station erfordert, doch nicht zu einer so akkuraten und konsequenten Organisation unseres Finsenzimmers gelangen, wie wir es selbst gewünscht hätten. Erst die Neugründung der Lupusheilstätte hat hierin für uns Wandel geschaffen. Aber auch in unserem jetzigen Institut arbeiten wir noch mit den beengten Verhältnissen eines Provisoriums und zweifeln gar nicht daran, daß in unserer definitiven Heilstätte, wo die Verhältnisse eben noch günstiger liegen werden und insbesondere auch entsprechendere Einrichtungen zu einer zweckmäßigen Allgemeinbehandlung der Kranken vorhanden sein werden, die Resultate sich noch wesentlich verbessern lassen werden.

Die Zahl der Fälle, welche trotz entsprechender Behandlung ungünstig verlaufen, ist ja gering (Gruppe VI) und wird vermutlich bei entsprechender Allgemeinhygiene noch geringer werden. Auch Gruppe VII und VIII lassen sich bei entsprechender Indikationsstellung einschränken.

Wenn wir uns demnach auch allzu optimistischer Auffassung der gegenwärtigen Situation keineswegs anschließen können, so ist es uns doch klar, daß durch eine zielbewußte Lupuspropaganda so weit gelangt werden kann, daß der Lupus seinen Schrecken verlieren könnte. Würden die Kranken nur einmal rechtzeitig jener Therapieart zugeführt werden, mit welcher sichere Resultate erzielbar sind, würden die ausgezeichneten Therapien, welche wir bereits besitzen, nach rich-

tigen Methoden ausgeübt und nicht wahllos durcheinandergeschmolzt, respektive mit unzulänglicher Technik angewandt werden, dann ließen sich die Erfolge in der Lupustherapie, welche die gegenwärtige Periode gegenüber der Ohnmacht und Unzulänglichkeit früherer Perioden auszeichnen, wohl erheblich vermehren.

Es müßte sich allerdings erst die Kenntnis auf dem Gebiete der Lupustherapie allgemein vertiefen, wozu die Schulung in Heilstätten beitragen könnte. Vor allem aber wäre mit allen jenen destruierenden Verfahren vollends aufzuräumen, die erfahrungsgemäß zur Heilung nur ausnahmsweise führen, die aber den Destruktionsprozeß der lupösen Erkrankung, anstatt aufzuhalten, selbst fördern, die zu Narbenbildungen dicker und wulstiger Form führen; unter diesen Narben wachsen Lupusreste, die vom scharfen Löffel, Paquelin, dem Lapisstift oder sonst einem rohen nicht elektiv wirkenden Ätzverfahren nicht erreicht worden sind, von neuem. Aber die Lichttherapie gelangt nur schwer oder gar nicht hinter diese Narben. Viele Lupöse lassen sich in einem noch wenig vorbehandelten Stadium leicht und rasch ohne kosmetisch bedauerliche Verwüstungen retten. Ist der Herd zirkumskript, durch Exstirpation, sonst durch Lichttherapie; in einer Reihe von Fällen hat man auch die Wahl. Aber **unrichtige** Vorbehandlung ist es, welche die Heilerfolge der Lupustherapie beeinträchtigt.

Der Finsentherapie wird ihre lange Dauer, ihre Kostspieligkeit u. dgl. zum Vorwurf gemacht. Diese Nachteile sind gewiß kein berechtigter Einwand, wenn man damit chronisch Leidende, denen sonst nicht zu helfen ist, heilen kann. Aber diese lange Dauer, diese Kostspieligkeit werden erheblich herabgesetzt, wenn die Kranken von manchen vorhergehenden Behandlungsarten verschont bleiben werden, welche leider noch nicht ganz von der Tagesordnung abgesetzt sind.

Während in früheren Jahren die Finsentherapie nicht genügend eingeschätzt wurde, macht sich neuerdings eine Strömung bemerkbar, welche alles Heil nur vom Finsenapparat erwartet. Glauben wir auch nicht an die Universalität des Finsenverfahrens für alle Fälle, so erscheint es uns doch

sicher, daß die Finsenbehandlung in gegenwärtiger oder verbesserter Konstruktion berufen sein wird, eine noch ersprießlichere Rolle zu haben als bisher.

Aber vorher muß die Frage allgemeiner Zustimmung begegnen, welche Lang auf dem Budapester Kongresse aufgeworfen hat. Wie darf man den Lupus nicht behandeln? Das Schädliche solcher, die Radikalbehandlung erschwerender Methoden glauben wir deutlich vor Augen gerückt zu haben.

Finsentherapie bei anderen Hauterkrankungen.*

Wir haben auch

30 Fälle von Lupus erythematosus,
4 Fälle von Alopecie,
1 Fall von Naevus vascularis,
1 Fall von Rosacea

in Finsentherapie genommen.

Die Finsentherapie hat zur Behandlung anderer Dermatosen keine rechte Entwicklung genommen. Dies rührt daher, daß wir inzwischen andere Lichtquellen gewonnen haben, die auf dem Gebiete der Dermatotherapie ein weites Indikationsgebiet fanden. Man hat daher z. B. auch keine besondere Veranlassung, die Versuche bei Epitheliom, wo günstige Erfolge gemeldet wurden, weiter auszubauen, da Röntgen- und Radiumtherapie so glänzende Erfolge bei dieser Erkrankung verbürgen. Somit können wir über dieses Kapitel sehr kurz hinweggehen und uns im wesentlichen darauf beschränken, auf unsere diesbezüglichen Ausführungen in einem früheren Berichte* hinzuweisen.

Verhältnismäßig häufig kamen wir doch in die Lage, Lupus erythematosus mit Finsenstrahlen zu behandeln. Wir haben unseren früheren* Erörterungen über die Finsentherapie des Lupus erythematosus nichts Neues hinzuzufügen. Die Hartnäckigkeit, welche diese für den Therapeuten so unangenehme, weil unberechenbare Erkrankung in vielen Fällen all den vielen Methoden, die wir besitzen und die auch oftmals sehr wirksam sind, entgegensetzt, veranlaßt eben manchmal, auch die Finsentherapie heranzuziehen. Es handelt sich da natürlich meist nicht um ausgedehnte Behandlungsserien

* Siehe A. Lang müller: Ärztlicher Bericht aus der Wiener Heilstätte für Lupuskranke bis 1905, erschienen in den von E. Lang herausgegebenen Mitteilungen aus der Wiener Heilstätte für Lupuskranke. Verlag von J. Safar, Wien, 1907.

wie in der Lupus vulgaris-Therapie, sondern um eine geringe Anzahl von Belichtungen, die bald entweder nutzen oder ihre Erfolglosigkeit verraten.

Wir haben unter 30 Fällen von Lupus erythematosus (forme fixe) 19mal eine günstige Beeinflussung zu verzeichnen, von den anderen 11 Fällen steht ein Teil noch in Behandlung, ein Teil entschwand unserer Beobachtung.

Einen Patienten mit Lupus erythematosus der Ohrmuschel und der Nase beobachten wir ausgeheilt an der Ohrmuschel seit 6 Jahren, an der Nase seit 3 Jahren.

Eine Patientin mit Lupus erythematosus an der Nase beobachten wir seit fünf Vierteljahren rezidivfrei.

Eine Patientin mit Lupus erythematosus der Ohrmuschel und einem Nasenflügel blieb 5 Monate geheilt und erschien dann mit einem neuen Nachschube am Rande der ursprünglichen Narbe; einige wenige Belichtungen genügten, diesen Nachschub zum Schwinden zu bringen.

Von vier mit Finsenlicht behandelten Alopeciefällen standen zwei nur kurze Zeit in Behandlung. Eine Frau mit ausgedehnter Alopecie wurde an mehreren Stellen mit Quarzlampenlicht, an einer Stelle mit Finsenstrahlen behandelt. Sie zeigte überall die Neigung zum Ansatze zarten weißen Lanugowuchses, als sie aus äußeren Gründen die Belichtungen unterbrechen mußte. Eine Frau mit Alopecie an den Augenbrauen wurde hingegen erfolglos mit Uviol und Quarzlampenlicht behandelt, reagierte aber sehr prompt auf die Finsenreaktionen mit Nachwuchs von Haaren. Wir wissen dann von ihr, daß sie ½ Jahr lang später rezidivfrei war.

Bei der Alopecie geht man in der Weise vor, daß die Randpartien rasiert werden und von der Peripherie aus gegen das kahle Zentrum hin belichtet wird. Die Belichtungen gaben wir hier nur halb so lange als in der Lupustherapie.

In jedem Falle von Alopecie ist es zunächst einfacher, andere Lichtquellen in Verwendung zu bringen; lassen diese aber im Stich, so ist ein Versuch mit dem Finsenlichte, das größere Penetrationskraft hat, gerechtfertigt, ebenso wie beim Lupus erythematosus.

Röntgenbehandlung.

In der Wiener Heilstatte für Lupuskranke gelangten bis Ende 1909 zur Röntgenbehandlung:

145 Fälle von Lupus vulgaris.
27 Fälle von Schleimhautlupus.
103 Fälle von Skrophuloderma.
8 Fälle von Tuberculosis cutis verrucosa.
4 Fälle von Lymphangoitis tuberculosa.
135 Fälle von Lymphom.
8 Fälle von Caries.
10 Fälle von Lupus erythematosus.
5 Fälle von Carcinoma in lupo.
20 Fälle von Hautcarcinom,
1 Fall von Lingua geographica.
1 Fall von Carcinoma mammae.
1 Fall von Carcinoma linguae.
1 Fall von Sarcoma exulcerans.
1 Fall von multiplem idiopathischen Hautsarcom.
1 Fall von Mykosis fungoides,
2 Fälle von Xeroderma pigmentosum,
1 Fall von Malum perforans pedis.
1 Fall von Elephantiasis.
1 Fall von Fibromatosis universalis.
1 Fall von Keloid.
1 Fall von Akne exulcerans nasi.
1 Fall von Folliculitis decalvans capitis.
8 Fälle von Akne vulgaris,
7 Fälle von Rosacea,
1 Fall von Naevus vascularis.
2 Fälle von Lues nasi.
18 Fälle von Psoriasis vulgaris.
40 Fälle von chronischem Ekzem.

1 Fall von tylotischem Ekzem der Hände,
4 Fälle von Alopecia areata,
8 Fälle von Verruca,
5 Fälle von Pruritus,
3 Fälle von Trichophytia capitis,
11 Fälle von Sykosis barbae,
1 Fall von Favus,
1 Fall von Oedema nasi.

Bei der Lupustherapie wurde bereits gelegentlich der Besprechung der Vorbehandlung zur Finsentherapie analog zu früheren Publikationen ausgeführt, daß wir in bestimmten Stadien der Lupuserkrankung die Röntgenbestrahlung für ein ganz ausgezeichnetes, vielfach unentbehrliches Hilfsverfahren ansehen. Es ist z. B. ganz wunderbar, als Wirkung von geringen Röntgendosen hypertrophisch gewulstete Lippen, mächtig vergrößerte Ohrmuscheln zur Schrumpfung gebracht zu sehen. (Siehe pag. 257.)

Von spärlichen Ausnahmen abgesehen, sahen wir aber niemals volle Ausheilungen, insbesondere Dauerresultate, von der Röntgenbestrahlung, weder allein angewandt, noch in Kombination mit Pyrogallus und Resorzin, weder von starken Bestrahlungen, wie wir sie vor Jahren, als die Gefahren und Übelstände dieser Methodik noch nicht geläufig waren, an Lang-Abteilung im Allgemeinen Krankenhause beobachteten, noch bei unserer jetzigen Methode, die schwächere Bestrahlung mit mittelweichen Röhren mit Dosen bis höchstens zur Erythemgrenze vorzieht. Wohl sahen wir im Lupusterrain häufig genug ganze Teile des Krankheitsherdes unter Röntgenbestrahlung geheilt, aber einzelne Reste blieben immer, deren vollständige Heilung durch Röntgenbestrahlung nicht möglich war.

Wir haben jedoch stets darauf hingewiesen, daß wir bei weiterer Ausbildung des Röntgenverfahrens die Möglichkeit der Ausheilung gerade auf Grund unserer Erfahrung von Teilerfolgen zugeben. Aber, wie viele solche geheilte oder gar erst durch lange Zeit beobachtete Fälle sind denn nach der bisherigen Methode in der Literatur niedergelegt worden? Und doch ist die Zahl der seit Beginn der Röntgenära röntgenisierten Lupusfälle Legion.

Einige wenige geheilte Fälle, Erfolge, wie man sie ja mit allen Methoden erzielen kann, sind immerhin von instruktivem Werte, selbst wenn man betrachtet, daß ja der Lupus mitunter, wenn auch selten, auch zur Spontanheilung gelangen kann.

Der große Nachteil der Röntgenbehandlung ist leider darin gelegen, daß man nicht, wie dies z. B. bei den zur Finsentherapie geeigneten Fällen möglich ist, einfach Residuen und die beim Lupus förmlich zum Krankheitsbilde gehörigen Nachschübe fertröntgenisieren kann. Über eine gewisse Gesamtdosis im Laufe der Röntgenbestrahlung hinaus geht man nicht ungestraft, nicht bloß wegen der schweren kosmetischen Schä

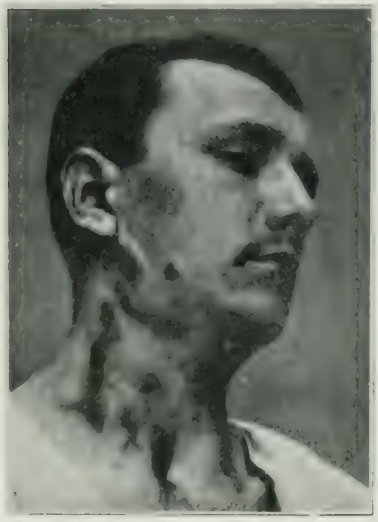

Fig. 119. Ausgedehntes Skrophuloderma am Halse.

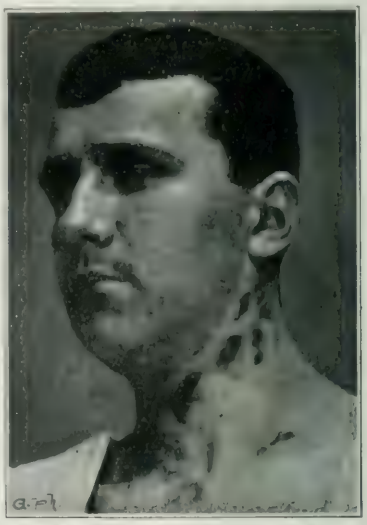

Fig. 120. Ergänzungsbild zu Fig. 119. Ausgedehntes Skrophulpderma am Halse.

digung, sondern weil die alten Röntgennarben, wie sie durch zu weitgehende Behandlung auch mit schwachen Dosen entstehen, das kranke Gebiet unzugänglich für jeden anderen Heilungsversuch zu machen pflegen. Manche von unseren Finsenfällen lehren dies. Dies ist, wenigstens nach unseren Erfahrungen, mit denen sich übrigens die Auffassung der meisten Dermatologen und Radiologen deckt, der heutige Stand. Wir haben dieses schon öfters ausgeführt und wiederholen uns nur, weil wir manchen Widerstreit in der Hinsicht gefunden haben.

Allerdings kann eine zukünftige Verbesserung der Methodik da vielleicht Wandel schaffen. Die Anwendung des Filters, die Möglichkeit der Desensibilation, wie sie aus den Versuchen von Gottwald Schwarz u. a. resultiert, gestattet uns, Tiefenwirkungen zu erzielen, ohne damit eine wesentliche Schädigung der Haut zu verbinden, wie dies früher keinesfalls möglich war. Was das für die Lupustherapie bedeuten kann, muß sich erst zeigen. Wir haben in unserem Röntgenlaboratorium reichlichen Gebrauch von Filtern gemacht und uns von der Notwendigkeit dieser Technik überzeugt. Abschließende Äußerungen für die Röntgenbehandlung des Lupus unter Filter möchte ich mir vorläufig noch versagen.

Fig. 121. Skrophuloderma (Fig. 11) unter Röntgenbehandlung bis auf kleine Residuen geheilt.

Fig. 122. Skrophuloderma (Fig. 12) nach Röntgenbehandlung geheilt.

Halten wir auch volle Ausheilungen für selten, so wissen wir anderseits die hervorragenden Besserungen durch Röntgenbestrahlung in geeigneten Fällen sehr zu schätzen und sind gerade manche Lupusfälle von ungeheurer Ausdehnung, bei denen Finsenbehandlung gar nicht in Frage kommt, durch Röntgenstrahlen so sehr zu bessern, daß sie ein menschenwürdigeres Aussehen erhalten.

Gilt uns die Röntgentherapie beim Lupus vulgaris selbst nur als sehr schätzenswertes Hilfsmittel, das in manchen Sta-

den der Lupuserkrankung große Vorteile bringt, während bei anderen Lupusformen dringend davon abgeraten werden muß, — sind die ausgezeichneten Erfolge bei kolliquativen Formen der Hauttuberkulose aufs rühmendste hervorzuheben. Wir haben eine große Zahl von Skrophulodermen durch Röntgenbestrahlung mit und ohne Kombination mit Pyrogallus und Resorzin zur Ausheilung gebracht und wollen hier nur auf Fig. 119 bis 128 hinweisen. Beachtenswert ist, daß in

Fig. 119. Schweres Skrophuloderma am Halse.

früheren Stadien Schwund des erkrankten Gewebes mit Zurücklassung charakteristischer Skrophulodermanarben als Zeichen der elektiven Wirkung eintritt, daß aber beginnende Suppurationstendenz durch Röntgenisieren zwar manchmal auch noch coupiert, meist aber beschleunigt wird und durch die vollständige Vereiterung solcher Formen der Heilungsprozeß stattfindet. In den letzteren Fällen sind Kombinationen mit kleineren chirurgischen Eingriffen am Platze.

Die Tuberculosis cutis verrucosa schwindet oft unter Röntgenbestrahlung ebenso vollständig wie unter Radium.

Auch Lymphangoitis tuberculosa ist, wie bereits erwähnt, ein sehr dankenswertes Gebiet der Röntgentherapie.

Von der Röntgenisierung des Schleimhautlupus, der aber keineswegs in allen Teilen der Nase und Mundhöhle

Fig. 124. Schweres Skrophuloderma am Halse. Ergänzungsbild zu Fig. 123.

für die Röntgentechnik vollkommen zugänglich ist, wie öfters behauptet wurde, sahen wir manchmal günstige Beeinflussung mit sonstiger an diesen Stellen stets vorgenommenen Lokaltherapie, haben aber bereits oben darauf hingewiesen, daß geschickt gebaute Radiumträger nach unserer Erfahrung mit größerem Erfolge angewendet werden.

Die günstigen Erfahrungen, welche von der Röntgenbestrahlung auf lymphatisches Gewebe allseitig bekannt

sind. Können wir auch aus unserem Materiale bestätigen Lymphome in der Umgebung des Lupus, die häufig auch tuberkulöser, nicht selten aber nur einfach entzündlicher Natur sind, bestrahlen wir stets mit — wenn erforderlich anfangs in vier- bis sechswöchentlichen, später längeren Intervallen — wiederholten Röntgenmaximaldosen und haben stets die Beobachtung gemacht, daß eine günstige Heilungstendenz des gleichzeitig unter Finsentherapie stehenden Lupusterrains

Fig. 125. Skrophuloderma. Fig. 125 nach Röntgenbestrahlung geheilt.

nur dann erfolgte, wenn die Drüsen unter Röntgenbestrahlung schwanden.

Die Erfolge der Lymphombehandlung bei Lupösen führten uns begreiflicherweise auch eine ganze Anzahl von Patienten mit tuberkulösem Hals-lymphom ohne gleichzeitigen Lupus zu, die wir ebenfalls wiederholt mit Erfolg bestrahlten. Dies ist um so höher anzuschlagen, als ja die chirurgische

Lymphombehandlung radikale Exstirpation nicht immer ermöglicht. Auch die Kombination beider Verfahren ist häufig indiziert. Seit einiger Zeit verwenden wir zur Lymphombehandlung stets Filter, um größere Tiefenwirkung zu erzielen, und vermeiden dabei die bekannten Hautveränderungen, welche nach wiederholten Volldosen sich sonst ergaben.

Je tiefer ins Gewebe eingewirkt werden soll, desto härter muß natürlich die Röntgenröhre, desto dicker der Filter

Fig. 123. Sklerodermie. Fig. 124 durch Röntgenbehandlung geheilt.

sein. Die Dosierung erfolgt leicht durch Sabouraud-Pastillen, welche in halber Fokusdistanz angebracht werden, indem man der Pastille ein Filter von gleicher Dicke vorlegt. Verwenden wir Glasfilter, welche die Dicke des Schwarzschen Teströhrchens haben, so läßt sich auch das Schwarzsche Fällungsradiometer recht gut zur Dosierung bei Filterbestrahlungen verwenden; es gibt das umgekehrte Schwarzsche Glasröhrchen, wenn

auch nicht ein vollkommen exaktes Meßverfahren, so doch einen ungefähren Anhaltspunkt für die Dose. Neuerdings hat allerdings Holzknecht eine ausgezeichnete Verbesserung und Verfeinerung des Sabouraud Noireschen Meßinstrumentes ersonnen, womit sich am allerbesten und bequemsten arbeiten läßt. Wohl ist es uns längst klar, daß die Dosierung mit unseren bekannten Meßverfahren für sich allein kein vollkommenes Maß für die Art der Bestrahlung gibt. Darum berücksichtigen wir bei unseren Bestrahlungen auch immer Funkenlänge, Röhrenqualität, Sekundärstrommessung, Fokusdistand und Zeitdauer, halten aber doch die Röntgenisierung ohne Anwendung von Dosierungsinstrumenten nach dem

Fig. 127. Skrophulosbrüste in der Wange.

Fig. 128. Skrophulosbrüste (Fig. 127). Durch Röntgenbehandlung geheilt.

heutigen Stande der Wissenschaft für unzulänglich. Wo es nur angeht, ziehen wir die Methode der plena dosis der Therapie in refracta dosi vor.

Wir hatten auch Gelegenheit, mehrere Fälle von Carcinoma in lupo mit Röntgenstrahlen zu behandeln, sind aber nur von einem derselben, den wir längere Zeit beobachten konnten, in der Lage, eine Heilungsdauer von 1½ Jahren zu berichten. (Siehe pag. 82, 83 Fig. 34, 35.)

Was die Wirkung auf Caries anlangt, haben wir einige Fälle von Spina ventosa bei Kindern und Zehencaries nebst gleichzeitiger Anwendung von Jodbädern, Jodpinselungen und entsprechender Verbandpflege unter Röntgen

behandlung beobachten können und glauben von einer günstigen Beeinflussung durch die Bestrahlung sprechen zu dürfen.

Wenig Befriedigung hatten wir von der Röntgenisierung des Lupus erythematosus. Wir wählten hiezu fixe Formen von stärkerer Infiltration, sahen aber zum Unterschiede von einigen anderen Autoren, die über günstige Erfolge berichten, keinen Vorteil von dieser Behandlungsmethode und ziehen in solchen Fällen Belichtungen mit der Kromayer-Lampe vor; wir scheuen in sehr hartnäckigen Fällen, bei denen schon viele Methoden erfolglos verwendet wurden, auch vor der Finsenbehandlung nicht zurück.

Ein Fall von Naevus vascularis zeigte keine Besserung unter Röntgenbestrahlung.

Die glänzende Indikation, welche das flache Hautcarcinom, Pilzerkrankungen und andere Dermatosen zur Röntgentherapie bieten, ist zu bekannt, als daß wir in diesem Berichte, welcher in erster Linie der Lupustherapie gewidmet ist, darüber viel Neues zu sagen hätten.

Desgleichen wollen wir uns hier weitläufiger Ausführungen über Röntgenbehandlung mancher Hautleiden und anderer Erkrankungen, die wir teils als Nebenbefunde bei Lupösen, teils über Wunsch von Kollegen und anderen Stationen in Röntgentherapie nahmen, enthalten. Unsere Erfahrungen stimmen da mit den allgemein bekannten überein.

Wir wollen nur erwähnen, daß unseres Erachtens die Röntgenbehandlung solcher Hautleiden, welche an und für sich nicht zur Narbenbildung führen, wie Akne, Ekzem, Psoriasis, Pruritus, ganz gut statthaft ist, wenn die entsprechend vorsichtige Dosierung angewendet wird. Es ist ganz überraschend, wie Ekzema siccum und Psoriasis manchmal unter schwachen Röntgenbestrahlungen (halbe Erythemdosen) mit mittelweicher Röhre schwinden. Schutz vor Nachschüben gewährt diese Behandlung natürlich ebensowenig wie eine andere Therapie. Allerdings haben wir in den letzten Jahren in der Quecksilberlichttherapie ein vorzügliches Konkurrenzverfahren für solche Erkrankungen gewonnen — das auch wiederholte Applikation gestattet — von welchem wir in

Fällen, wo ein physikalisches Verfahren uns indiziert erscheint, zumeist lieber Gebrauch machen. Dies gilt insbesondere auch bei der Alopecia areata: in unseren Röntgenfällen sahen wir keinen Erfolg, obwohl einige einwandfreie Fälle in der Literatur vorliegen.

Erwähnenswert ist noch ein Fall von sehr ausgebreitetem Sarcoma cutis idiopaticum (Kaposi) bei einem etwa 40jährigen Manne, welcher in anderthalbjähriger Röntgenbestrahlung unter Perioden von Besserungen und Verschlimmerungen ausheilte und vorläufig seit einem Jahre rezidivfrei erscheint.

Ein Fall von Mycosis fungoides wurde nach längerer ambulanter Behandlung in der Heilstätte der Spitalspflege zugewiesen, woselbst die bei uns begonnene Röntgentherapie, wie wir erfahren, fortgesetzt wurde und vorläufig ein befriedigendes Resultat ergab.

Zwei Fälle von Xeroderma pigmentosum bei zwei Geschwistern behandelten wir ohne Erfolg.

Es sind oben noch zwei Versuchsfälle von Spätlues erwähnt, die uns nach kurzer Röntgenbehandlung keine wesentliche Beeinflussung verrieten.

Das gleiche gilt von je einem Falle von Fibromatosis universalis, Elephantiasis und Ocaena nasi.

Ein Fall von Keloid entschwand uns leider, wiewohl das erzielte Resultat schon sehr befriedigend war.

Ein Fall von tylotischem Ekzem der Handflächen wurde unter gleichzeitiger Salbentherapie ausgeheilt.

Warzen unter Röntgenbestrahlung wurden durch ein- oder mehrmalige Volldosen zum Verschwinden gebracht. Während einzelne Warzen leicht zur Radiumbehandlung, Elektrolyse oder für Kohlensäureschnee geeignet sind, gibt es Fälle von multiplem Auftreten vieler flacher Warzen, die am besten zur Röntgenbestrahlung herangezogen werden.

Quecksilberlichtbehandlung.

Wir haben gelegentlich der Angabe einer Modifikation der Quecksilber-Quarzlampe * die differenzierte Art der Quecksilberlichtbehandlung besprochen, je nachdem Uviolbehandlung oder Quarzlampe in Anwendung kommt, und haben für die Quarzlampe die Unterschiede von Kompressions- und Fernbestrahlung, von Quarzlampen-Blaulicht und -Weißlicht hervorgehoben, so daß wir hier einfach auf diese Publikation hinweisen können. In diesem Artikel wurde auch ausgeführt, daß wir in diesen verschiedenartigen Behandlungsarten mit Quecksilberlicht eine hervorragende Bereicherung des dermatologischen Therapieschatzes erblicken und haben auch die Indikationsgebiete dieser einzelnen Behandlungsmethoden ausführlich besprochen.

Quarzlampe.

Mit der Kromayerschen Quarzlampe nahmen wir bis Ende 1909 in Behandlung:

69 Fälle von Lupus vulgaris,
3 Fälle von Schleimhautlupus,
16 Fälle von Skrophuloderma,
8 Fälle von Lupus erythematosus,
5 Fälle von Rosacea,
1 Fall von flachem Hautcarcinom,
2 Fälle von Naevus vascularis,
2 Fälle von Naevus pigmentosus,
8 Fälle von Psoriasis vulgaris,
2 Fälle von Dermatomycosis versicolor,
3 Fälle von Akne vulgaris,
3 Fälle von chronischem Ekzem,
5 Fälle von Alopecia areata,
2 Fälle von keloiden Narben,
1 Fall von Vitiligo,

* Klinische Ausführungen zur Kromayerschen Quecksilberquarzlampe von Alfred Jungmann, Archiv f. Dermat. u. Syphil. Bd. XCVII. 1. Heft.

1 Fall von torpider Ulceration am Unterschenkel.
1 Fall von Ulceration im Rectum.*

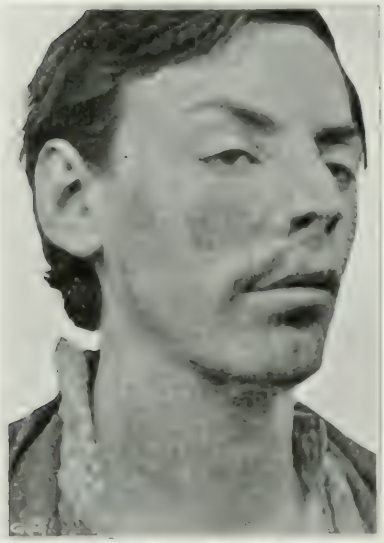

Fig. 119. Ausgedehnter Lupus des Gesichtes und Halses.

Fig. 120. Ausgedehnter Lupus des Gesichtes und Halses. Ergänzungsbild zu Fig. 119.

Was die Lupusbehandlung mit der Quarzlampe anlangt, so wäre zunächst zur Technik zu bemerken, daß stets eine ausgiebige Kompression erforderlich ist, um einigermaßen Tiefenwirkung des Lichtes erzielen zu können. Das von mir angegebene Kompressorium stellt einen geeigneten Apparat zu gleichmäßiger Druckwirkung dar. Die einzelnen Lichtsitzungen sollen unseres Erachtens auch mit der Kromayer-Lampe möglichst lange dauern, für den Lupus am besten ebenso lange wie die Finsensitzungen. Da die Reaktionen der Kromayer-Lampe starke sind, einen langsamen Verlauf nehmen und selbst schon nach kurzen Bestrahlungen zu Pigmentation führen, die mitunter auch lange dauern kann, muß man sich eben bemühen, die Lichtwirkung für die Tiefe innerhalb einer Sitzung möglichst lange einwirken zu lassen, weil die späteren Sitzungen — zu denen man beim Lupus vulgaris allerdings immer Veranlassung hat — in ihrer Wirkung durch die aus den früheren Reaktionen entstan-

* Siehe Hoges und Jungmann. Wr. Klin. Wochenschrift 1909.

dene Pigmentanhäufung beeinträchtigt werden können. Man muß daher trachten, möglichst viel Wirkung in jede Bestrahlung hineinzuverlegen.

Da die starke Oberflächenwirkung der Belichtung durch die Kromayer-Lampe für den Lupus durchaus nicht erwünscht ist, empfiehlt es sich in der Lupusbehandlung stets, die von Kromayer später seiner Lampe beigefügte Blauscheibe zu verwenden. Gerade hiedurch ist es möglich geworden, die Lichtsitzungen im Interesse ausgiebiger Tiefenwirkung zu verlängern, da das an Ultraviolettstrahlen reichere Weißlicht sehr rasch und empfindlich auf die Oberfläche einwirkt. Durch diese Erfahrungen belehrt, haben wir in der letzten Zeit auch in der Lupusbehandlung viel günstigere Erfolge mit der Quarzlampe zu verzeichnen als früher.

Fig. 131. Lupus (Fig. 129) nach 11-jähriger Quarzlampenbehandlung.

Fig. 132. Lupus (Fig. 130) nach 11-jähriger Quarzlampenbehandlung.

Wollen wir nun zunächst vom rein technischen Standpunkte Finsentherapie und Quarzlampe in den Fällen, wo beide Methoden indiziert sind, miteinander vergleichen, so ergibt

sich, daß jede von ihnen manche Vor- und Nachteile gegenüber der anderen hat.

Vorteile der Quarzlampe sind die Möglichkeit der Behandlung größerer Flächen und hiedurch Abkürzung des Verfahrens. Installation und Stromverbrauch sind bei der Quarzlampe wohl billiger; doch hat dieser Umstand gerade in den

Fig. 133. Schwerer Lupus der linken oberen Extremität.



Fig. 134. Schwerer Lupus der linken, oberen Extremität. Ergänzungsbild zu Fig. 133.

großen Betrieben, denen ja hauptsächlich die Lupustherapie obliegt, weniger zu bedeuten als meist hervorgehoben wird, da sich diese Kosten auf viele Kranke verteilen.

Was die Handhabung der Quarzlampe betrifft, so ist zu betonen, daß auch die Finsenbehandlung durch die Einführung

des automatischen Betriebes, wie er nach meinen Angaben vielfach akzeptiert wurde, außerordentlich verbilligt ist und keine höheren Ansprüche an das Pflegepersonal stellt als die Quarzlampe.

Der Vorteil der Behandlung größerer Flächen durch die Quarzlampe ist dadurch ein wenig eingeschränkt, daß die Drucklinsen sich den Körperflächen stets anpassen müssen und daher — soweit das Gesicht in Betracht kommt — doch meist nicht so groß sein können als es der Bau einer Quarzlampe an und für sich ermöglichen würde.

Fig. 135. Lupus. Fig. 133 nach mehr als einjähriger Quarzlampenbehandlung. Sehr gebessert, großenteils geheilt.

Fig. 136. Ergänzungsbild zu Fig. 135.

Gewisse Partien des Gesichtes sind für eine gute Druckwirkung mit der Quarzlampe überhaupt nicht entsprechend

zugänglich und daher schon von vornherein nur zur Finsenbehandlung geeignet. An den Wangen und speziell am Körper außerhalb des Gesichtes bedeutet aber die Möglichkeit der Behandlung größerer Flächen einen besonderen Vorteil.

Was nun aber den wichtigsten Vorzug der Finsentherapie darstellt, das ist doch die aus den klinischen Erfahrungen sich ergebende größere Tiefeneinwirkung, die mildere Oberflächenwirkung, die geringere, meist überhaupt fehlende Schmerzhaftigkeit im kurzen zyklischen Verlaufe der Finsenreaktion im Gegensatz zu den langdauernden Quarzlampenreaktionen, die häufig sehr schmerzhaft sind.

Fig. 137. Lupus exulcerans an der Mundspalte.

Die klinische Erfahrung lehrt uns auch, daß die Finsenwirkung eine mehr elektive ist, während die Quarzlampenreaktion schärfer ist und auch mehr reaktive Entzündung der Umgebung hervorruft; infolgedessen sind auch die Finsennarben beim Lupus kosmetisch noch schöner als die nach Kromayer-Behandlung zu erzielenden.

Aus diesen Erfahrungen heraus ist die Stellung der Quecksilber-Quarzlampe für die Lupustherapie zu bewerten.

Es gibt Lupusfälle, in denen wohl volle Heilung mit der Quarzlampe erzielt werden kann; in diesen Fällen ist das Ver-

fahren mit der Quarzlampe entschieden einfacher als mit der Finsenlampe. Aber solch volle Resultate sind doch nur bei oberflächlicheren Lupusfällen, die sich ja überhaupt günstiger zu jeder Therapie stellen, zu erwarten.

Für das Gros der Lupusfälle aber ist in der Finsenbehandlung eine weitaus sicherere und häufiger zur Heilung führende Therapie gegeben als in der Quarzlampenbehandlung.

Da die Quarzlampe vielfach eine wesentliche Besserung hervorruft, ist sie als Vorbehandlung zur Finsentherapie sehr heranzuziehen, aber mit dem Vorbehalte, daß bei beginnender

Fig. 138. Lupus (Fig. 137) unter Kombination von Röntgenstrahlen und Quarzlampe fast ausgeheilt.

Pigmentation ausgesetzt werden muß, um den Einfluß der später folgenden Finsenbelichtungen nicht zu schädigen.

In manchen Fällen, in denen man wohl nicht bis zu einer vollständigen Ausheilung gelangt, kann doch durch die Quarzlampenbehandlung eine sehr hervorragende Besserung erzielt werden, welche geeignet ist, dem Kranken gesellschaftliche Vorteile zu bringen.

Dies zeigen z. B. Fig. 129 bis 132. Es handelt sich um einen jungen Mann mit allerdings sehr ausgedehntem Lupus des Gesichtes und am Halse, bei welchem Patienten wir auch

eine Anzahl von großen Körperherden exstirpiert haben. (O. F. Nr. 434.) Bei diesem ausgedehnten Herde im Gesichte ist selbst, falls es im Laufe der fortgesetzten Quarzlampenbehandlung zu keiner vollen Ausheilung kommen sollte, der bisherige Erfolg allein schon ein rühmliches Zeugnis für den Wert, den die Quarzlampe auch für die Lupusbehandlung haben kann. Für einzelne Teile des Gesichtes (Ohrmuschel, Nasenwinkel u. dgl.) wird bei diesem Kranken wohl Finsenbehandlung unerläßlich sein.

Ein anderer solcher Fall (Fig. 133 bis 136) betrifft einen sehr großen Teil des rechten Ober- und Vorderarmes bei einer 30 Jahre alten Frau, welche seit frühester Kindheit erkrankt

Fig. 139. Lupus an Wange und Hals.

Fig. 140. Lupus Fig. 139 durch Quarzlampenbelichtung seit 5 Monaten geheilt.

und mit den verschiedensten Methoden erfolglos behandelt war. Der bisherige sehr erhebliche Heilerfolg wurde durch 220 einstündige Sitzungen erzielt.

Einen günstigen Erfolg von Röntgenbehandlung mit nachfolgender Quarzlampenbestrahlung zeigen Fig. 137 und 138, einen 18jährigen Mann betreffend, der 5 Jahre lang erkrankt war. Ziemlich mächtige Drüsen am Halse gingen unter Röntgenbestrahlung zurück, während die Affektion an der Lippe sich unter Röntgenbehandlung zwar besserte, aber erst der Quarzlampenbelichtung den schönen Heilungsgrad verdankt. Wohl kommt es bei dem Kranken neuerdings zu kleinen Nachschüben, die jedoch dem Umstande zuzuschreiben sind, daß

infolge der Mundverengerung erkrankte Teile an der Lippenschleimhaut bisher jeder Behandlung unzugänglich waren. Neuerlich haben wir infolgedessen eine Stomatoplastik ausgeführt, um die Lippenschleimhaut der Belichtung zugänglicher zu machen.

Von monatelang nach Quarzlampenbehandlung lupusfrei beobachteten Lupusfällen könnten wir allerdings bloß zwei anführen, ein 15jähriges Mädchen, das in der linken Unterkieferregion einen flachen Lupusherd von etwa Kindhandtellergröße, auf dem Boden alter Drüsenprozesse sitzend und seit 8 Jahre bestehend, hatte. Nach etwa 60 Bestrahlungen, die sich auf ungefähr ein Jahr ausdehnten, sahen wir sie dann

Fig. 141. Skrophuloderma vor dem Ohre.

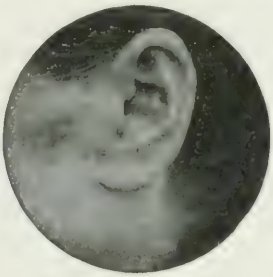

Fig. 142. Skrophuloderma Fig. 141 durch 15 Quarzlampensitzungen geheilt. Ein Jahr seither in Beobachtung.

zirka 3 Monate lang in lupusfreiem Zustande und hat sie sich uns seither noch nicht wieder gezeigt.

Ein anderer Fall (Fig. 139, 140), 21jähriges Mädchen mit im Narbengewebe eingebetteten Lupusherd an der rechten Unterkieferregion, 20 Jahre lang dauernd, nicht sehr ausgiebig vorbehandelt: zirka 50 Quarzlampensitzungen: Beobachtungsdauer in lupusfreiem Zustande etwa 5 Monate.

In 14 Lupusfällen verwendeten wir die Quarzlampe zur Vorbehandlung für spätere Finsentherapie. Einzelne davon boten durch symmetrische Verteilung an beiden Gesichtshälften Gelegenheit zum Vergleiche, der eben doch zugunsten der Finsenbehandlung ausfiel, so daß wir dann mit dieser Therapie auch die ursprünglich in Kromayer-Behandlung gestandene Wange fortsetzten.

Von den restlichen Lupuskranken war die Hälfte wohl sehr gebessert, zeigte aber den Eindruck, daß weitere Fortschritte mit der Quarzlampe nicht erzielbar seien. Einzelne unter den Lupusfällen waren kleine Körperherde, zur späteren eventuellen Exstirpation bestimmt, bei welchen der Versuch mit der Quarzlampe sehr gut ausführbar war. Auch einige ganz kleine Herde darunter konnten nicht zur Heilung gebracht werden.

Ein Knabe mit einzelnen etwa linsengroßen Herden am Stamme zeigte bei einigen von diesen relativ rasche Heilung durch die Quarzlampe, bei anderen Herden gar keinen Erfolg.

Von Kombination mit anderen Therapien, insbesondere Resorzin und Pyrogallus, haben wir reichlichen Gebrauch gemacht.

Fig. 143. Psoriasis.



Fig. 144. Psoriasis (Fig. 143) nach Einwirkung der Quarzlampe geschwunden.

Sehr gute Wirkung zeigt die Quarzlampenbehandlung in der Therapie des Skrophuloderma, wo wir fast stets, mitunter in Kombination mit einem kleinen chirurgischen Eingriff, die Affektion zum Schwinden bringen konnten. Das Skrophuloderma enthält eben ein sehr wenig widerstandfähiges Gewebe und ist durch unsere moderne Strahlentherapie sehr beeinflußbar. (Siehe Fig. 141 und 142.)

Zur Lupus erythematosus-Behandlung ist zu bemerken, daß wir wohl einen radikalen Heilerfolg nicht zu verzeichnen haben; doch sahen wir in der Quarzlampenbehand-

lung bei fixen Formen fast stets in der Druckbestrahlung ein Hilfsmittel zu ausgiebiger Besserung.

Auch bei Alopecie haben wir von der inzitierenden Wirkung des Quecksilberlichtes Gebrauch gemacht und einen eklatanten Einfluß auf den Nachwuchs des Haares einige Male konstatieren können. Bei dieser Erkrankung wird man in Fällen, die anderen Therapien hartnäckigen Widerstand leisten, von der Quecksilberlichtwirkung lieber Gebrauch haben als von Röntgenstrahlen, da die durch die letztere zunächst eintretende Depilation der Umgebung einen Nachteil, der auch dauernd werden kann, darstellt.

Dermatomycosis versicolor wird durch kurzdauernde Fernbestrahlung meist schon mit Blaulicht, leicht zum Verschwinden gebracht. Interessant ist, wie auch von anderen Beobachtern hervorgehoben wird, daß die Reaktion in dem gesunden Zwischennetz durch nachfolgende Pigmentation zum Ausdrucke gelangt, während die Pityriasis sich abschuppt und gesunde Haut zurückläßt, so daß zunächst eine Art Negativ der Erkrankung entsteht. Gleich günstig wirkt auch Uviollicht und ist wegen seiner milderen und ganz schmerzlosen Reaktionen bei Kindern oder in sehr ausgedehnten Fällen vorzuziehen.

Ähnliche Erfahrungen macht man bei Psoriasis, auf deren ausgezeichnete Beeinflussung durch die Ultraviolettherapie zuerst S. Ehrmann hingewiesen hat. Wir selbst haben wiederholt von Quarzlampe wie vom Uviollicht glänzende Augenblickserfolge bei der Psoriasis gesehen. Fig. 113 und 114 zeigen Psoriasis bei einem jungen Manne am Arm vor und nach der Belichtung. Auch an beiden unteren Extremitäten und sonst am Körper wurden hintereinander sämtliche Herde durch eine ausgiebige Oberflächenreaktion zum Schwinden gebracht. An den beiden Handrücken hatte Patient zahlreiche Einzelefflorescenzen, welche wir mit einer Röntgendose 2 K bestrahlten und ebenfalls zum Schwund brachten. Patient war für seine gegenwärtige Psoriasisaussaat etwa 1 Jahr lang nach allen Regeln der gewohnten Psoriasisbehandlung ohne wesentlichen Erfolg behandelt worden. Die Heilwirkung des Lichtes tritt

wohl nicht in jedem Falle ein. Wir haben auch Mißerfolge zu verzeichnen.

Versuche bei Vitiligo ergaben außer einer vorübergehenden Entzündung kein Resultat. Es ist dies ja auch nicht gut anders möglich. Aber selbst wenn man die Quarzlampenbelichtung als Pigmentationsbildner für diese Fälle mit Erfolg verwenden könnte, so würde wohl der Unterschied in der Pigmentation zu einem keineswegs kosmetisch befriedigenden Stadium führen.

Bei Naevus pigmentosus wollten wir durch starke Destruktionswirkung zu einem befriedigenden Resultate gelangen, haben aber nichts Positives zu melden. Mit Kohlensaureschnee haben wir dann in diesen Fällen rasch Erfolg erzielt.

Hingegen wurde bei Naevus vasculosus hervorragende Besserung erreicht.

Zwei Fälle von keloiden Narben haben sich unter Quecksilberquarzlicht abgeflacht.

Ein Fall von flachem Hautcarcinom widerstand der Quarzlampenbehandlung, heilte später leicht unter Radium.

Bei Rosacea, Akne, chronischem Ekzem sahen wir durch Fernbestrahlung mit Quarzlicht gute Schälwirkungen und hiemit eine günstige Beeinflussung der außerdem stets erforderlichen Lokaltherapie.

Auch zur Anregung von Granulationen und der Epithelisierung torpider Ulcerationen kann die Quarzlampe herangezogen werden. Wir zogen da aber meist die mildere Wirkung des Uviollichtes vor.

Die Klinik der Quecksilberquarzlampe wird nach verschiedenen Richtungen weiter zu vervollständigen sein; aber schon die heute erzielten Erfahrungen mit der Strahlentherapie verschiedenster Dermatosen läßt die Dermatotherapie von ehedem fast als veraltet erscheinen.

Uviollampe.

In Uviolbehandlung standen bis Ende 1909:

6 Fälle von Lupus vulgaris,

7 Fälle von Tuberkulose des harten und weichen Gaumens,

1 Fall von Ulcus tuberculosum der Zunge.
5 Fälle von Rhagaden im Lupusterrain.
7 Fälle von Lupus erythematosus.
9 Fälle von torpiden Ulcerationen.
2 Fälle von Ulcus cruris.
2 Fälle von Rontgenulcus.
1 Fall von Alopecia totalis.
13 Fälle von Alopecia areata.
2 Fälle von Haarausfall nach Erysipel.
13 Fälle von Haarausfall auf seborrhoischer Grundlage.
1 Fall von Keratosis palmarum.
15 Fälle von Ekzem.
10 Fälle von Prurius aus verschiedenen Ursachen.
10 Fälle von Akne.
10 Fälle von Psoriasis.
1 Fall von Hyperhidrosis.
1 Fall von Lichen urticatus.
2 Fälle von Sykosis barbae.
5 Fälle von Dermatomycosis versicolor.
1 Fall von Erythrasma.
1 Fall von Pityriasis lichenoides.
1 Fall von Pharyngitis sicca.

Für den Lupus vulgaris ist die Uviolbehandlung von keiner großen Bedeutung. Denn das Uviollicht hat keine nennenswerte Tiefenwirkung. Die Schälwirkungen, die man mit Uviol erzielen kann, zur Mithilfe bei anderen Therapien der Hautlupus heranzuziehen, lag wohl nahe; doch haben wir hievon keinen Vorteil gesehen. Wir besitzen dafür im Resorzin ein weitaus wirksameres Mittel. Wir sind daher von der Lupusbehandlung mit der Uviollampe bald zurückgetreten.

Etwas aussichtsreicher erschien uns die Behandlung der Schleimhäute, weil der Schleimhautlupus an und für sich für Lichtwirkungen empfindlicher ist und nur durch seine Lokalisation die große Schwierigkeit bereitet. Wir haben Fälle von Tuberkulose des harten und weichen Gaumens bestrahlt und auch Sensibilisation mit Eosin herangezogen; doch haben wir auch dabei von keiner nennenswerten Beeinflussung zu be-

richten. Radium- und Röntgenbestrahlung als Unterstützung sonstiger Lokaltherapie leisten da mehr.

Ein Fall eines kleinen tuberkulösen Geschwürchens an der Zunge heilte aber unter Eosin-Uviolbestrahlung aus; über ein Dauerresultat liegt uns in diesem Falle keine entsprechende Beobachtung vor.

Einen gewissen Wert für die Lupusbehandlung bot uns die Uviollampe zur Belichtung von Rhagaden bei Lupösen, wie man sie öfters im narbigen Terrain, insbesondere an den Nasenflügeln, Mundwinkeln u. dgl. sieht. Diese Rhagaden

Fig. 145. Lupus erythematosus.

haben häufig gar keinen spezifischen Charakter, entstehen in einem durch vielfache frühere Ätzverfahren oder Paquelinisation vernarbten Terrain und sind manchmal monatelang nicht zur Ausheilung zu bringen. Protargolsalben, Scharlachrot, Oleum lini, Lapissalben, Peruvianischer Balsam und viele andere Reizmittel werden versucht; vergeblich. In solchen Fällen haben wir einige Male mit sehr gutem Erfolge Uviolbestrahlungen eingeschoben und eine auffallend rasche Auffrischung durch die inzitierende Wirkung des Lichtes erzielt, so daß die Heilung dieser lästigen, den Patienten sehr beun-

ruhigenden Wunden rascher vonstatten ging. Auch Hochfrequenzfunken können da ersprießlich wirken.

Diese Beobachtung veranlaßte uns, auch sonst schwer heilende Wunden und Ulcus cruris mit schlechten Granulationen der Uviolbestrahlung zu unterziehen. In solchen Bestrahlungen ist nach unseren Erfahrungen im allgemeinen ein schätzenswertes Hilfsmittel gegeben.

Zwei Patienten mit Röntgenulcus, die uns zur Heilung aufsuchten, zeigten keine wesentliche Beeinflussung durch diese Therapie.

Fig. 14. Lupus [illegible] Fig. 14 [illegible] 20 einstündigen Uviolbestrahlungen [illegible].

Bei einem Patienten mit einer spätluetischen Ulceration am Oberarm sahen wir ebenfalls keinen Vorteil vom Uviollichte.

Mehr als beim Lupus vulgaris leistet die Uvioltherapie beim Lupus erythematosus und hat die Milde dieses Agens den Vorzug, daß man auch in labileren Fällen, wo man z. B. das Licht der Quarzlampe wegen der Gefahr einer zu irritativen Wirkung nicht gerne zur Anwendung bringt, eine solche Bestrahlung wagen darf. Uviolbestrahlung hat uns

einige Lupus erythematosus-Fälle zur Ausheilung gebracht, ohne daß wir aber — mangels entsprechender Evidenzhaltung — über Dauerresultate berichten konnten (Fig. 145, 146).

Bei Psoriasis ist die Uviolbestrahlung ebenso wie das Quecksilberquarzlicht heranzuziehen, wirkt wohl weniger prompt, aber dafür ohne die Besorgnis der Irritation, ist bei zarteren Individuen und in sehr ausgedehnten Fällen, sowie bei solchen Psoriasiskranken, deren Überempfindlichkeit bekannt ist, auch eher anwendbar. Die Bestrahlungen dauern länger, die Reaktion ist milder als bei der Quarzlampe; was in vielen Psoriasisfällen gewiß einen Vorzug bedeuten mag.

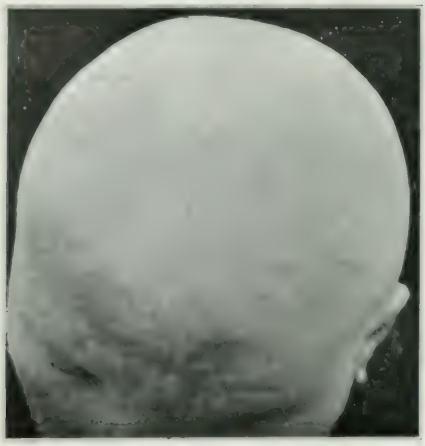

Fig. 147. Luische Alopecie.

Ähnliche Gesichtspunkte gelten für die Behandlung der Dermatomycosis versicolor.

Ein Fall von ausgedehnter Pityriasis lichenoides wurde uns von einer anderen Station zur Behandlung zugesandt und heilte überraschend prompt nach einigen wenigen einstündigen Sitzungen.

Bei Erythrasma war die Uviolbestrahlung resultatlos.

Eine Patientin mit Hyperhidrosis axillarum gab nach einer längeren Uviolkur an, daß ihre Schweißabsonderung wesentlich nachgelassen habe.

Auffallend ist der mildernde Einfluß der Uviolbestrahlung bei Pruritus jeder Art, Pruritus senilis, Pruritus analis, Pruritus vaginalis. Auch die Juckerscheinungen am Skrotum eines Diabetikers milderten sich sehr.

Diese anästhesierende Wirkung hat uns auch in der Ekzemtherapie öfters Vorteile gebracht. Doch haben wir hiebei ebenso wie mit der Quarzlampe die Erfahrung, daß noch andere Behandlung immer mit erforderlich war. Geeignet sind zunächst mykotische Ekzeme und das Ekzema siccum. Auch Lichen urticatus bildet eine Indikation zur Heranziehung der Uviolbestrahlung.



Fig. 148. Alopecie. Fig. 147 mit Uviollicht bestrahlt. Nur in den Quadranten, wo Belichtung quadrantenweise vorgenommen wurde, Haarwuchs.

Die mildernde Wirkung auf Hautsensationen veranlaßte uns zu einem Versuche bei Pharyngitis sicca, ohne dabei zu einem erheblichen Resultat zu gelangen.

Zwei Fälle von Sykosis versuchten wir zur Uviolbestrahlung, in dem Gedankengang, die parasitizide Wirkung des Quecksilberlichtes zu verwerten. Kein bemerkenswertes Resultat.

Akne ist durch Uviol ebenso erfolgreich wie durch die Kromayer-Lampe zu behandeln. Es handelt sich hiebei um eine bequeme Schälmethode. Die Uviolbelichtung führt weniger zu Pigmentation als die Kromayer-Lampe.

Die inzitierende Wirkung des Uviollichtes kam in zwei Fällen von Haarverlust nach Erysipel zum Aus-

druck, der längere Zeit gedauert hatte. Die Bestrahlungen hatten rasches Wachstum der Haare zur Folge.

Wir behandelten daher auch eine Anzahl von beginnender Kahlheit auf diese Weise, konnten jedenfalls die Besserung der Seborrhöe konstatieren.

Auch bei Alopecia areata konnte durch Uviolbestrahlung mehrere Male das Sprießen von Haaren angeregt werden.

Fig. 147 und 148 zeigen einen instruktiven Versuch in der Hinsicht. Wir bestrahlten in diesem Falle von totaler Alopecie quadrantenweise und erzielten dort, wo bestrahlt wurde, scharf abgegrenzten Haarwuchs, während die nicht belichteten Stellen kahl blieben. Leider blieb uns die Kranke aus, so daß wir nichts über das Endresultat unserer Therapie wissen.

Radium.

Mit Radium behandelt wurden bis Ende 1909:

23 Fälle von Hautlupus,
15 Fälle von Schleimhautlupus,
6 Fälle von Tuberculosis cutis verrucosa,
5 Fälle von Skrophuloderma,
2 Fälle von Narben nach Skrophuloderma,
2 Fälle von Ulcus tuberculosum im Munde,
1 Fall von Tuberkulid,
12 Fälle von Lupus erythematosus,
1 Fall von Rhagade an der Lippe,
1 Fall von Rosacea,
35 Fälle von Hautcarcinom,
32 Fälle von Verruca,
12 Fälle von Naevus vasculosus superficialis,
4 Fälle von Naevus pigmentosus,
3 Patienten mit Cavus,
4 Patienten mit kleinen Angiomen,
2 Patienten mit Carcinoma linguae,
1 Patient mit Dermom (Syringocystadenom?)

Fig. 44. [illegible] Verfügung.

Die imposanten Erfolge, die uns in der letzten Zeit einige französische Forscher zeigen konnten, haben einen reichen Besitz von Radium zur Voraussetzung. Ohne ein Instrumentarium von Radiumträgern verschiedener Form, Größe und Intensität ist jede zielbewußte Radiumarbeit gehemmt. So kommt es, daß der Effekt von Radiumbestrahlung an Details

und einzelnen Fällen jahrelang bekannt war und ein imposantes klinisches Material doch erst von jenen Forschern beigebracht werden konnte, denen eine Organisation zur Seite steht, welche die erforderlichen Radiumträger in nötiger Anzahl und Auswahl herbeigeschafft.

Eine solche Organisation nach dem Beispiele der Franzosen zu schaffen, ist infolgedessen eine Aufgabe aller wissenschaftlichen Zentren. Hier in Wien wurde auch tatsächlich eine solche Aktion bereits von Ed. Lang angeregt.

Vorläufig arbeiten wir mit zwei kleinen Radiumträgern, die größeren Aufgaben nicht ganz gewachsen sind. Unsere

Fig. 150. Epitheliom.

Fig. 151. Epitheliom (Fig. 150) $^1/_4$ Jahr nach der letzten Radiumbestrahlung.

Träger enthalten Radiumbromid hinter einer dünnen Aluminiumplatte, so daß eine Filtration der am oberflächlichsten wirksamen Strahlengattungen im vorhinein gegeben ist.

In der Lupusbehandlung sehen wir durch das Radium Abflachung hypertrophischer Formen und benützten diese Wirkung bisher zur Unterstützung anderer Therapien; doch haben wir zwei Fälle zu verzeichnen, wo es gelang, den Lupus vollständig zu heilen. Es ist dies eine Patientin (Fig. 149) mit zwei mehr als handtellergroßen Lupusherden an der unteren Extremität, von serpiginösem Charakter. Das Zentrum war spontan

geheilt; es handelte sich um eine sehr benigne Form. Unter dreistündigen Bestrahlungen des Lupusrandes, unserer Radiumkapsel gemäß in 1½ cm. großen Einzelteilen, brachten wir die Patientin zur Heilung und beobachten sie seit 4 Jahren geheilt. Ein zweiter Fall ist in L. F. Nr. 74, pag. 93 beschrieben.

Die Behandlung des Schleimhautlupus brachte uns in Kombination mit anderer gewohnter Lokaltherapie einige Patienten zur Heilung.

Bei Tuberculosis cutis verrucosa ist das Radium ebenso wirksam wie die Röntgenbestrahlung und haben wir in zwei Fällen von etwa zwanzighellerstückgroßen Herden am Handrücken Heilung erzielt.



Fig. 152. Kleines Epitheliom an der Wange.



Fig. 153. Epitheliom Fig. 152 seit 1½ Jahren durch Radium geheilt.

Auch kleine Skrophulodermaherde bei Lupösen konnten durch Radiumapplikation geheilt werden.

Ein positives Ergebnis hatten wir auch in einem Fall von tuberkulösem Geschwür in der Übergangsfalte des unteren Zahnfleisches und der Unterlippe bei einem an der Lunge gesunden Manne. Unter Kombination von täglichen Jodoformätherpinselungen mit einer kurzen Radiumbestrahlung (eine halbe Stunde) wurde das linsengroße, seit mehreren Monaten bestehende Ulcus innerhalb von drei Monaten geheilt. Doch kam es einige Zeit darauf zur Bildung eines zweiten Geschwüres oberhalb des ersten. Wir unterzogen dieses Ulcus der gleichen Behandlung. Hier wirkte das Radium weniger prompt. Die Ausheilung desselben erfolgte schließlich unter

täglichen Jodoformätherpinselungen, die wir $3\frac{1}{4}$ Jahre lang fortsetzten.

Ein Radiumfall von Tuberkulid, ein Fall von Sycosis menti entschwanden unserer Beobachtung.

Bei Lupus erythematosus und bei Rosacea hatte unsere Behandlung keinen besonderen Erfolg; doch sind nach den Mitteilungen der französischen Forscher intensivere Bestrahlungen erforderlich, als wir angewendet hatten.

Fälle von Clavus, insbesondere von Verruca heilen spurlos unter Radiumbestrahlung.

Fig. 1. [illegible]

In der Naevusbehandlung haben wir leider nur Teilerfolge zu verzeichnen, weil uns die hiezu erforderlichen Radiumträger noch nicht zu Gebote stehen.

Narben nach Skrophuloderma wurden zur Abflachung gebracht.

Zwei Patienten mit inoperablem Zungencarcinom wurden eine Zeitlang bestrahlt, starben schließlich.*

* Günstiger verlauft ein Fall von Zungencarcinom, den wir Anfang 1919 in Radiumbehandlung nahmen. St. M., 68jähriger Pfründner, wurde

Wir behandelten auch eine Anzahl von Hautcarcinomen teils in der Form des Ulcus rodens, teils als exceriertes Epitheliom. Als Voraussetzung der Radiumbehandlung gilt uns die Ablehnung einer chirurgischen Behandlung seitens des Chirurgen oder des Patienten. Wir haben, obwohl die Ergebnisse fast in den meisten Fällen sehr befriedigten, leider nur bei acht Patienten die Gelegenheit, sie längere Zeit nach Abschluß der Behandlung zu beobachten. Fig. 150 und 151 zeigen davon einen ziemlich ausgedehnten Fall, den wir längere Zeit röntgenisiert hatten, ohne voll zum Ziele zu gelangen. Erst die

Fig. 150. Hautcarcinom (Fig. 151 ca. 1 Jahre nach Radium geheilt.

uns im Februar 1910 als inoperabel von einer chirurgischen Station zugewiesen. Er befand sich in einem desolaten Zustande. Er hatte ein mehr als kronengroßes, pilzförmig an der vorderen seitlichen Ansatzstelle der Zunge aufsitzendes, im Zentrum ulceroses, leicht blutendes, äußerst schmerzhaftes Carcinom und einen fast hühnereigroßen derben Drüsentumor in der charakteristischen Region am Halse rechts. — Nahrungsaufnahme und Schlaf minimal. Solatii causa leiteten wir die Behandlung ein und zwar gaben wir Radium für das Zungencarcinom vom Februar 1910 bis Februar 1911 in acht ein- bis zweistündigen Applikationen (die Technik gestaltete sich begreiflicherweise in diesem Falle äußerst schwierig.) und 8 Röntgen-Expositionen von 6—10 H unter Glasfilter für den Drüsentumor. — Ste-

Radiumapplikation gestattete, in alle Nischen einzudringen und ein sehr erfreuliches Resultat zu erreichen. Fig. 152 und Fig. 153 betreffen ein Epitheliom an der Wange, welches seit 1½ Jahren rezidivfrei beobachtet wird. Fig. 154 und Fig. 155 stellen einen Fall von flachem Hautcarcinom dar, der 1 Jahr lang nach der letzten Radiumapplikation rezidivfrei von uns beobachtet wurde. Mehrere Fälle heilten teilweise aus, schritten aber anderseits nach anderer Richtung fort. Nach unseren neueren Erfahrungen wissen wir, daß Radiumbehandlung des Hautcarcinoms vom Anfange her ohne Besorgnis allergrößte Dosen zu verwenden hat.

tiger Fortschritt im Befinden des Patienten ist zu verzeichnen. Schon seit ¾ Jahren absolutes Wohlbefinden. — Das Zungencarcinom scheint durch eine schmale Narbe ersetzt zu sein. — Von dem großen Drüsentumor ist noch ein derber, pflaumengroßer, in der Tiefe verwachsener Rest zu tasten. Natürlich setzen wir die Behandlung fort, doch ist schon der bisherige Erfolg bei dem Kranken, dessen Zustand vor mehr als einem Jahre verzweifelt erschien, sehr befriedigend. — Demonstration in der k. k. Gesellschaft der Ärzte am 24. März 1911.

Hochfrequenztherapie.

Wir haben bei 4 Lupuskranken Fulguration zur Anwendung gebracht und sind dabei nach Keating-Harts Vorschriften vorgegangen. Einen Vorteil gegenüber einer sonstigen kaustischen Methode sahen wir darin nicht. Bei einem der Kranken mit schwerem Gesichtslupus, rings um eine wulstige Nasenplastik und um eine verengte Mundspalte gruppiert, haben wir nach dreimonatlichem Intervalle eine zweite Fulgurationssitzung in Narkose ausgeführt. Nach der Fulguration schoben wir noch eine mehrtägige Pyrogallusapplikation ein. Der Kranke zeigte sich uns vor kurzem nach längerer Abwesenheit in relativ sehr gebessertem Zustande, so daß eine neuerliche Wiederholung des Verfahrens in Aussicht genommen wurde.

Hochfrequenztherapie verwendeten wir bei zwei Patienten mit schwerheilenden Ulcerationen im Lupusterrain in der Form, daß wir eine Kugelelektrode oder Kondensatorelektrode öfters durch einige Minuten lang aufsetzten. Es bildet sich zunächst unter einer solchen Applikation nach einem anämischen Vorstadium Hyperämie und nach längeren Applikationen kommt es auch zu Exsudation und Bildung eines Schorfes, unter welchem die Heilung solcher Wunden leichter von statten geht.

Einige sehr erfreuliche Erfolge sahen wir bei Lupus erythematosus. Wir behandelten 9 Kranke mit der Kondensatorelektrode und gehen in der Weise vor, daß wir möglichst dicke Schorfe zu erzeugen trachten, deren Abstoßung sehr langsam erfolgt. Unter dieser Schorfbildung sahen wir in einigen Fällen von Lupus erythematosus Heilungstendenz. Ein junges Mädchen, bei welchem wir einige Jahre hindurch alle Therapien eingeleitet hatten — auch Quecksilberlicht mit keinem positiven Erfolge — heilte unter diesen Hochfrequenz-

schorfen aus und ist seit einem Jahre rezidivfrei. Dieselbe Kranke hatte ein ziemlich mächtiges Drüsenpaket am Halse, das durch die Röntgentherapie zum Schwunde gebracht wurde.

7 Patienten mit Pruritus wurden mit dem Hochfrequenzpinsel behandelt und hatten nach einer etwa viertelstündigen Sitzung immer für einige Tage eine Milderung ihrer subjektiven Symptome zu verzeichnen. Hervorzuheben wäre ein Patient mit idiopathischem Hautsarcom (Kaposi) (siehe pag. 274), der durch Röntgentherapie ausgeheilt wurde, dann aber an quälendem Juckreiz einer Fußsohle litt; dieser Kranke hatte an den Hochfrequenzpinselungen eine so wohltätige Milderung seiner Beschwerden, daß er diese Therapie dann in seiner Heimat zur Fortsetzung brachte.

Zwei Fälle von trockenem Ekzem schienen nicht besonders beeinflußt worden zu sein.

Eine Patientin mit flachem Angiom an der Ohrmuschel, wird durch Hochfrequenzschorfe etwas abgeblaßt, steht noch in Behandlung.

Bei 2 Patienten mit Follikulitiden wurde die Spitzenelektrode zur Zerstörung der Effloreszen angewandt. Bei Warzen und dergleichen haben wir diese Methode ebenfalls öfter mit vollem Erfolge angewendet. 1 Patient mit Seborrhoea capitis zeigte nach mehrwöchentlicher Behandlung mit Hochfrequenzpinselungen Besserung.

Verzeichnis der Abbildungen.

Differential-diagnostische Fälle:

Fig.	1, 2	pag. 2
„	3, 4	„ 3

Heißluftbrennung des Lupus vulgaris:

Fig.	5, 6	pag. 6
„	7, 8	„ 7
„	9, 10	„ 8

Operativ-plastische Behandlung des Lupus vulgaris:

Fig.	11, 12	pag. 11
„	13, 14	„ 21
„	15, 16	„ 22
„	17	„ 24
„	18	„ 25
„	19	„ 26
„	20, 21	„ 31
„	22	„ 32
„	23, 24	„ 33
„	25	„ 34
„	26, 27	„ 37
„	28	„ 40
„	29	„ 41

Finsenbehandlung des Lupus vulgaris:

Fig.	30	pag. 64
„	31	„ 65
„	32, 33	„ 68
„	34	„ 82
„	35	„ 83
„	36	„ 86

Finsenbehandlung des Lupus vulgaris:

Fig.	37	pag.	87
„	38	„	98
„	39	„	99
„	40	„	108
„	41	„	109
„	42	„	112
„	43	„	113
„	44	„	118
„	45	„	119
„	46	„	124
„	47	„	125
„	48	„	128
„	49	„	129
„	50	„	130
„	51	„	131
„	52	„	132
„	53	„	133
„	54, 55	„	137
„	56	„	138
„	57	„	139
„	58	„	140
„	59	„	141
„	60	„	144
„	61	„	145
„	62, 63	„	146
„	64, 65	„	150
„	66, 67	„	153
„	68, 69	„	155
„	70, 71	„	156
„	72	„	158
„	73	„	159
„	74	„	160
„	75	„	161
„	76	„	164
„	77	„	165
„	78	„	166
„	79	„	167

Finsenbehandlung des Lupus vulgaris:

Fig.	80	pag. 168
„	81	„ 169
„	82	„ 170
„	83	„ 171
„	84	„ 172
„	85, 86	„ 173
„	87	„ 176
„	88	„ 177
„	89, 90	„ 178
„	91	„ 179
„	92	„ 182
„	93, 94	„ 183
„	95, 96	„ 184
„	97, 98	„ 188
„	99, 100	„ 191
„	101, 102	„ 192
„	103, 104	„ 193
„	105, 106	„ 194
„	107	„ 198
„	108	„ 199
„	109, 110	„ 203
„	111, 112	„ 206
„	113, 114	„ 207
„	115, 116	„ 211
„	117, 118	„ 217

Skrophulodermafälle in Röntgenbehandlung:

Fig.	119, 120	pag. 266
„	121, 122	„ 267
„	123	„ 268
„	124	„ 269
„	125	„ 270
„	126	„ 271
„	127, 128	„ 272

Lupus in Quarzlampenbehandlung:

Fig.	129, 130	pag. 276
„	131, 132	„ 277

Lupus in Quarzlampenbehandlung:

Fig. 133, 134	pag.	278
„ 135, 136	„	279
„ 137	„	280
„ 138	„	281
„ 139, 140	„	282
„ 141, 142	„	283

Psoriasis in Quarzlampenbehandlung:

Fig. 143, 144	pag.	284

Lupus erythematosus in Uviolbehandlung:

Fig. 145	pag.	288
„ 146	„	289

Alopecie in Uviolbehandlung:

Fig. 147	pag.	290
„ 148	„	291

Lupus vulgaris in Radiumbehandlung:

Fig. 149	pag.	293

Epitheliom in Radiumbehandlung:

Fig. 150, 151	pag.	294
„ 152, 153	„	295
„ 154	„	296
„ 155	„	297

O.-ö. Buchdruckerei- u. Verlags-Gesellschaft, Linz.

RC
312
.5
S5J8

Jungmann, Alfred
Arztlicher Bericht aus der Heilstätte für Lupuskranke

Biological
& Medical

PLEASE DO NOT REMOVE
CARDS OR SLIPS FROM THIS POCKET

UNIVERSITY OF TORONTO LIBRARY